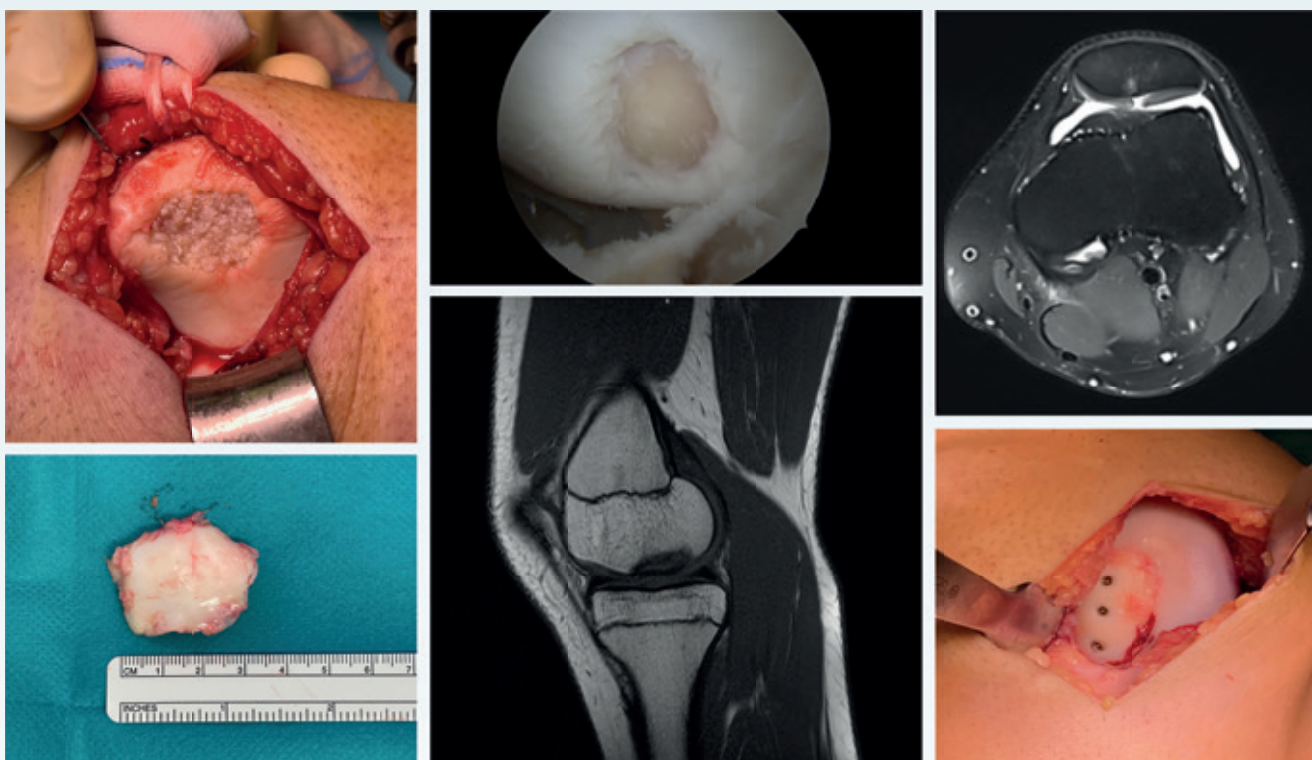


# Therapie von Knorpelschäden

AGA-Knie-Knorpel-Meniskus-Komitee



ISBN 978-3-907465-16-5



9 783907 465165 >



**AGA KOMITEE**  
Knorpel und Meniskus

[www.aga-online.ch](http://www.aga-online.ch)

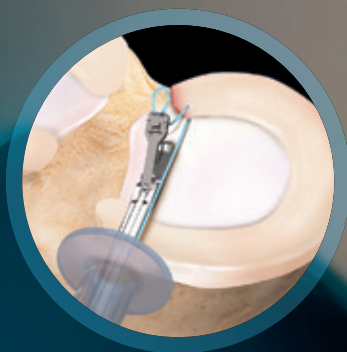find us on: **facebook**

# Die Meniskusversorgung

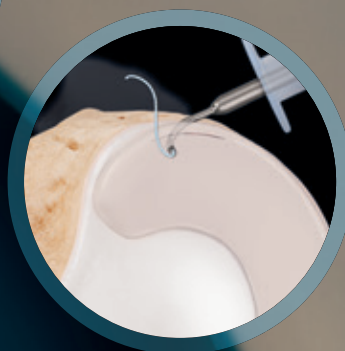Alle Möglichkeiten der Meniskusbehandlung aus einer Hand



FiberStitch™-All-Inside-Meniskusrekonstruktion

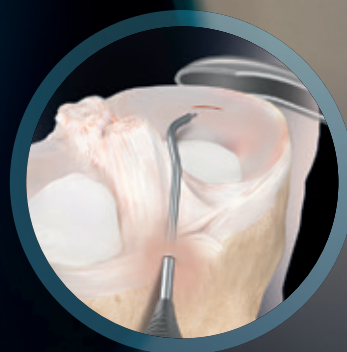


Scorpion™-Fadeneinzieghilfe für das Knie



QuickPass™-Lasso für Rampenläsionen

- Der FiberStitch™ ist ein innovatives All-Inside-Meniskusrekonstruktionssystem, welches harte PEEK-Implantate durch weiche Fadenanker ersetzt
- Die Low Profile-Scorpion™-Fadeneinzieghilfe für das Knie eignet sich hervorragend für die Rekonstruktion der Meniskuswurzel in engen Gelenkräumen
- Mit dem QuickPass™-Lasso ist eine vielseitige und stabile Fixierung bei Läsionen des posteromedialen Meniskus möglich
- Der ZoneNavigator™ ermöglicht eine präzise Positionierung der neuen SutureTape-Nadeln bei der Inside-Out-Meniskusrekonstruktion vom Hinter- zum Vorderhorn



Inside-Out-Meniskusrekonstruktion mit dem ZoneNavigator™

## AGA-Themenheft "Therapie von Knorpelschäden"

Bereits 1959 hatte der britische Arzt und Pionier Kenneth Hampden Pridie eine subchondrale Bohrung zur Erneuerung der Knorpeloberfläche arthrotischer Kniegelenke vorgeschlagen. Wenngleich diese Methode mehrfach abgewandelt wurde, ist das zugrunde liegende Prinzip der Knochenmarksstimulation nach wie vor eine der am häufigsten angewendeten Knorpeltherapien weltweit. Ungefähr drei Jahrzehnte später legten die Orthopäden Mats Brittberg und Lars Peterson einen Meilenstein mit der Einführung der autologen Knorpelzelltransplantation, welche schnell zum Goldstandard für die Behandlung von fokalen Knorpeldefekten avancierte. Aber auch die reine Knochenmarkstimulation wurde im weiteren Verlauf durch die additive Verwendung von Biomaterialien bzw. Membranen

optimiert, um auch im Langzeitverlauf stabilere Ergebnisse erzielen zu können.

In den 20er Jahren des 21. Jahrhunderts besteht nun bei mittlerweile verschiedensten vorhandenen therapeutischen Optionen fortwährend eine Diskussion, welches Verfahren für welche Situation am sinnvollsten einzusetzen ist, auch unter Kostenerwägungen. Das arthrotische Kniegelenk bleibt auch ein halbes Jahrhundert nach der Veröffentlichung von Pridie eine Herausforderung. Das Zeitalter von „Tissue Engineering“ und „Personalisierter Medizin“ hat längst begonnen und in den verschiedenen Forschungsinstituten weltweit werden vielversprechende Lösungsansätze entwickelt, so dass die kommenden Jahre nicht weniger spannend werden.

Wir möchten Ihnen mit dieser Zusammenstellung ein Nachschlagewerk an die Hand geben, welches die verschiedenen Aspekte von Gelenkknorpelschäden beleuchtet. Basierend auf der einschlägigen aktuellen Fachliteratur werden sowohl Grundlagen wie auch Diagnostik und Therapie dargestellt. In weiteren Kapiteln werden auch Knorpelschäden und deren Therapie in speziellen Situationen diskutiert.

Wir bedanken uns bei allen Mitautoren des AGA-Komitees Knie - Knorpel und Meniskus sowie allen Gastautoren und wünschen Ihnen viel Spaß beim Lesen.

Marcus Mumme und Justus Gille



**AGA KOMITEE**  
Knorpel und Meniskus

## Autoren



**Priv.-Doz. Dr. med.  
Peter Behrendt**

- » AK St. Georg, Klinik für Unfallchirurgie, Orthopädie und Sportorthopädie, Hamburg, Deutschland
- » Klinik für Orthopädie und Unfallchirurgie, Universitätsklinikum Schleswig-Holstein, Campus Kiel, Deutschland



**Dr. med. univ.  
Alexander Bumberger**

- » OCM | Orthopädische Chirurgie München, Deutschland
- » Universitätsklinik für Orthopädie und Unfallchirurgie, AKH Wien, Österreich



**Frank Diemer MSc**

- » Physiotherapie
- » Oy-Mittelberg Deutschland



**Prof. Dr. med. habil.  
Justus Gille**

- » Universität Lübeck
- » Regiokliniken
- » Pinneberg / Elmshorn, Deutschland



**Priv.-Doz. Dr. med.  
Elmar Herbst**

- » Klinik für Unfall-, Hand- und Wiederherstellungschirurgie
- » Universitätsklinikum Münster
- » Münster, Deutschland



**Prof. Dr. med.  
Anja Hirschmüller**

- » Universitätsklinikum Freiburg, Klinik für Orthopädie und Unfallchirurgie
- » ALTIUS Swiss Sportmed Center AG, Rheinfelden, Schweiz



**Univ.-Prof. Dr. med. habil.  
Sebastian Kopf**

- » Zentrum für Orthopädie und Unfallchirurgie der Medizinischen Hochschule Theodor Fontane
- » Universitätsklinikum Brandenburg an der Havel, Deutschland



**Prof. Dr. med. habil.  
Peter C. Kreuz**

- » Abteilung für Sportorthopädie, Arthroskopie und regenerative Gelenkchirurgie, Asklepios Stadtklinik Bad Tölz, Deutschland
- » Orthopädische Klinik und Poliklinik, Universitätsmedizin Rostock, Deutschland



**Priv.-Doz. Dr. med.  
Julian Mehl**

- » Technische Universität München
- » Sektion Sportorthopädie
- » München, Deutschland



**Priv.-Doz. Dr. med.  
Marcus Mumme**

- » Klinik für Orthopädie, Universitätskinderhospital beider Basel
- » Klinik für Orthopädie und Traumatologie, Universitätsspital Basel
- » Departement Biomedizin, Universität Basel, Schweiz



**Priv.-Doz. Dr. med.  
Philip P. Rößler**

- » Gelenkzentrum Mittelrhein Koblenz, Deutschland
- » Rheinische Friedrich-Wilhelms-Universität Bonn
- » Bonn, Deutschland



**Priv.-Doz. Dr. med. habil.  
Jan C. Schagemann**

- » Universität zu Lübeck
- » Christophorus Kliniken Coesfeld
- » Coesfeld, Deutschland



**Priv.-Doz. Dr. med.  
Andreas Schmitt**

- » OFZ Weilheim
- » Weilheim, Deutschland




**Wolfgang Schoch MSc**

- » Physiotherapie PULZ
- » Freiburg, Deutschland



**Prof. Dr. med.  
Stephan Vogt**

- » Hessing Kliniken
- » Hessing Stiftung Augsburg, Deutschland



**Dr. med.  
Tayfun Yilmaz**

- » Universitätsklinikum Freiburg
- » Klinik für Orthopädie und Unfallchirurgie
- » Freiburg, Deutschland

## Eigentümer & Copyright © AGA-Knie-Knorpel-Meniskus-Komitee

Für die Korrektheit der Inhalte tragen die jeweiligen Autoren die Verantwortung. Das Urheberrecht (Copyright) der Texte, Fotografien und Grafiken liegt, soweit nicht ausdrücklich anders gekennzeichnet, bei dem Autor des entsprechenden Textabschnittes. Sollten Sie Teile hiervon verwenden wollen, können Sie diese käuflich erwerben. Bitte wenden Sie sich hierzu an das Knie-Knorpel-Meniskus-Komitee der AGA – P.O. Box 1236, Seefeldstrasse 123, 8034 Zürich, Schweiz; [info@aga-online.ch](mailto:info@aga-online.ch). Wer gegen das Urheberrecht verstößt, macht sich gem. § 106 ff Urhebergesetz strafbar. Er wird zudem kostenpflichtig abgemahnt und muss Schadensersatz leisten.

## Hinweis

Dieses Heft kann gegen Versandgebühr zugesandt werden. Anfragen: [info@aga-online.ch](mailto:info@aga-online.ch)

## Impressum

**Herausgeber:** AGA-Knie-Knorpel-Meniskus-Komitee - P.O. Box 1236, Seefeldstrasse 123, 8034 Zürich, Schweiz  
[aga-online.ch/komitees/knie-knorpelmeniskus/mitglieder-des-aga-komitees-knie-knorpelmeniskus](http://aga-online.ch/komitees/knie-knorpelmeniskus/mitglieder-des-aga-komitees-knie-knorpelmeniskus)

**Chefredaktion:** PD Dr. med. Marcus Mumme, Prof. Dr. med. Justus Gille

**Gestaltung:** buero-01, Sabine Schanz, Werderstraße 19, 75173 Pforzheim, Tel +49 7231 140592, [www.buero-01.de](http://www.buero-01.de)

**Druck:** Nunnenmann GmbH, Medienhaus Herxheim, Am Gäxwald 17, 76863 Herxheim

**ISBN:** 978-3-907465-16-5

# Inhaltsverzeichnis

<b>1. Grundlagen</b> .....	8
<b>1.1 Anatomie und Biologie des Gelenkknorpels und subchondralen Knochens</b> .....	8
<b>1.2 Pathophysiologie und natürlicher Verlauf von Knorpelschäden</b> .....	14
<b>1.3 Bedeutung der Biomechanik</b> .....	18
<b>1.4 Diagnostik und Einteilung von Knorpelschäden</b> .....	20
<b>2. Konservative Therapie von Knorpelverletzungen</b> .....	27
<b>3. Operative Therapie von Knorpelverletzungen</b> .....	36
<b>3.1 Indikation zur operativen Therapie</b> .....	36
<b>3.2 Knochenmarksstimulation</b> .....	40
<b>3.3 Zellfreie Biomaterialien</b> .....	44
<b>3.4 Knorpelzelltransplantation</b> .....	54
<b>3.5 Minced Cartilage</b> .....	59
<b>3.6 Osteochondrale Rekonstruktion</b> .....	63
<b>3.7 Revisionschirurgie</b> .....	68
<b>3.8 Grenzen der Knorpelrekonstruktion und Zukunftsausblick</b> .....	74
<b>4. Spezialfälle der Knorpeltherapie</b> .....	78
<b>4.1 Knorpeltherapie im Patellofemoralgelenk</b> .....	78
<b>4.2 Knorpeltherapie bei Achsfehlstellungen</b> .....	84
<b>4.3 Knorpeltherapie bei Meniskus- und Ligamentverletzungen</b> .....	87
<b>4.4 Osteochondrosis dissecans</b> .....	93
<b>4.5 Knorpeltherapie bei Kindern und Jugendlichen</b> .....	98
<b>5. Rehabilitation nach Knorpeltherapie</b> .....	101
<b>6. Patient Reported Outcome Measures in der Knorpelchirurgie</b> .....	110
<b>7. Knorpel und Sport</b> .....	113
<b>8. Knorpel und Alter</b> .....	117

# 1. Grundlagen

## 1.1 Anatomie und Biologie des Gelenkknorpels und subchondralen Knochens

(T. Yilmaz, J. Schagemann, P. Kreuz)

### Anatomie des Gelenkknorpels

Der hyaline Gelenkknorpel ist ein bradytrophes, anervales, avaskuläres Gewebe, das als eine wenig Millimeter dicke Schicht die angrenzenden Knochen überzieht und somit die artikulierende Oberfläche der Gelenke bildet. Die Dicke sowie die Zusammensetzung variieren dabei von Gelenk zu Gelenk. Dabei lassen sich auch innerhalb eines Gelenkes Unterschiede in der Zusammensetzung des Knorpels feststellen. Dies lässt sich am besten bei einer Arthroskopie des Kniegelenks feststellen, wenn der Tasthaken auf dem relativ festen Knorpel der Kondylen gleitet, während er relativ leicht in den weichen Knorpel auf der Tibiaoberfläche einsinkt. An der Patella und Trochlea erreicht der Knorpel eine Dicke von bis zu 6mm, während im femorotibialen Gleitlager der Knorpel nur halb so dick

ist. Nach dem heutigen wissenschaftlichen Stand ist Knorpel nur sehr gering teilungs- und damit nur wenig regenerationsfähig. Stattdessen unterliegen die extrazellulären Matrixbestandteile wie Proteoglykane und Kollagene einem ständigem - wenn auch limitiertem - Turnover und passen sich von ihrem Aufbau sowie der Struktur der Belastung des Gelenkes an [1,2].

### Zonale Aufteilung

Grundsätzlich lässt sich der hyaline Gelenkknorpel in 4 Zonen aufteilen: in der obersten Zone I oder Gleitzone (Lamina splendens) sind die Kollagenfasern tangential ausgerichtet, was zusammen mit den parallel zum Kollagengerüst ausgerichteten Knorpelzellen und der Lubrikation (superficial zone protein, Lubricin) eine optimale Gleitfähigkeit und einen sehr niedrigen Friktionsindex ermöglicht. Darüber hinaus gewährleistet diese Faserausrichtung eine Widerstandsfähigkeit gegen Scherbelastungen [3].

Diese Zone enthält die höchste Konzentration an Chondrozyten, die spindelförmig ebenfalls tangential zur Oberfläche ausgerichtet sind. In Zone II sind die Kollagenfasern sowie die Chondrozyten spheroidalen Phänotyps unregelmäßig angeordnet, während in der Zone III eine trajektorieell angeordnete senkrecht zur Oberfläche orientierte Kollagen- und Chondrozytenarchitektur zu beobachten ist. Hier liegen die Chondrozyten oft in sog. isogenen Gruppen von 2 bis 6 Zellen zusammen [4]. Die radiäre Orientierung der Kollagenfasern, welche einen großen Durchmesser aufweisen, vermittelt die Widerstandsfähigkeit gegen Druckbelastung, u.a. aber auch, weil diese Zone die höchste Konzentration an Proteoglykanen aufweist. Nach einer sog. Tidemark bzw. Grenzlinie, die arm an Proteoglykanen als Anker für Kollagene gegen Scherbelastung und Delaminierung fungiert, folgt die Zone IV mit großen, eher degenerativ veränderten Kollagen Typ 10 und alkalische Phosphatase positiven Chondrozyten, die oft nur noch Reste von Kern- und

Zonale Einteilung des hyalinen Gelenkknorpels:	
Zone	Bezeichnung
I	Gleit- oder Tangentialzone
II	Übergangszzone
III	Radiärzone
Tidemark	Grenzlinie
IV	Mineralisierungs- oder Verkalkungszone

Tab. 1 ▲ © 2023 AGA-Knie-Knorpel-Meniskus-Komitee

Bestandteile des Gelenkknorpels:	
Bestandteil	Anteil
Wasser	70-80%
Kollagen	12-14%
Proteoglykane	7-9%
Chondrozyten	1-10%
Mineralsubstanzen	< 4%
Matrixproteine	< 1%

Tab. 2 ▲ © 2023 AGA-Knie-Knorpel-Meniskus-Komitee



Zytoplasmabestandteilen neben einer zunehmenden Verkalkung aufweisen (Tab 1). E-Module des kalzifizierten Layers im MPa Bereich (hyaliner Knorpel: kPa; Knochen: GPa) deuten aber dennoch auf seine Rolle als Übergangszone zwischen Knorpel und Knochen hin [5]. Es schließt sich der subchondrale Knochen an. (▣ Tab. 1)

### Zusammensetzung des Gelenkknorpels

Das reife hyaline Knorpelgewebe enthält nur wenig Knorpelzellen mit ca. 10.000/mm<sup>2</sup>, während Wasser mit über 70% den größten Teil des Knorpels ausmacht. Die Knorpelzellen produzieren die wichtigsten Matrixbestandteile wie Kollagenfasern, Proteoglykane und nonkollagene Proteine. Im gesunden hyalinen Knorpel überwiegt Kollagen Typ II, während im minderwertigen Faserknorpel andere Kollagenbestandteile wie Kollagen Typ I und III zu finden sind. Sie verleihen dem Knorpel Halt und machen ihn widerstandsfähig ([6,7]). Die Proteoglykane sind dagegen Zuckermoleküle, die über Wasserstoffbrückenbindungen große Mengen an Wasser an sich ziehen können, was dem gesunden Knorpel seine notwendige Spannung und Druckelastizität verleiht. Zusammen ergibt sich eine einzigartige Biomechanik mit Widerstandsfähigkeit, Belastbarkeit und einem niedrigen Reibungskoeffizienten. Im Folgenden sind die wichtigsten Bestandteile des Knorpels aufgelistet (▣ Tab. 2):

### Zellbiologie und funktionelle Morphologie

Obwohl hyaliner Knorpel anerval, avaskulär und alymphatisch ist, ist das Gewebe hoch differenziert. Im

Gegensatz zu parenchymatösen Organen synthetisiert eine kleine Zellpopulation mesenchymalen Ursprungs die extrazelluläre Matrix und organisiert sie zu einem komplexen makromolekularen Netzwerk. Die o.g. biomechanischen Eigenschaften hängen direkt vom Design des hyalinen Gewebes und der Interaktion zwischen Zellen u.a. via Oberflächenproteinen wie CD44 und Integrinen mit der extrazellulären Matrix, Wachstumsfaktoren, Proteasen, Zytokinen und mechanischen Stimuli ab, was wiederum Wachstum, Funktion und Erhalt steuert. Überwiegend Kollagen Typ II aber auch Typ IX und Typ XI bilden ein fibrilläres Netzwerk, welches dem hyalinen Knorpel seine Form, (Zug-)Festigkeit und Steifigkeit verleiht. Große aggregierende Proteoglykane (Aggrecane) tragen zur Druckelastizität, Widerstandsfähigkeit und Langlebigkeit bei. Der zugrundeliegende Mechanismus beruht auf den negativ geladenen Glykosaminen: während repetitiver Be- und Entlastungszyklen kommt es zu einer elektrostatischen Abstoßungsreaktion; der Knorpel kehrt in seine Ursprungsform zurück, der Austausch von Nährstoffen und Metaboliten wird gewährleistet. Kleinere Proteoglykane wie Decorin, Biglycan oder Fibromodulin binden an anderen Makromolekülen und stabilisieren die extrazelluläre Matrix. Es gibt auch Hinweise darauf, dass sie die Zellfunktion modulieren und Wachstumsfaktoren binden [8]. Nonkollegane Proteine wie Anchorin unterstützen die Bindung von Chondrozyten und extrazellulärer Matrix. Die hochdifferenzierte extrazelluläre Matrix ist aber nicht nur für die Funktion verantwortlich, sondern schützt auch den Erhalt des zellulären Phänotyps und die Zellen vor Scherbelastungen. Es ist anzunehmen, dass die extrazelluläre Matrix als Signalvermittler fungiert: Belastung führt zu mechanischen, elek-

trischen und biochemischen Signalen, die helfen, den Zellmetabolismus zu dirigieren, da die Zellen in der Lage sind, Veränderungen in der Matrix wahrzunehmen. So können bereits Flüssigkeitsverschiebungen in der Matrix im Rahmen des sog. Fluid Flow Models auf den Zellstoffwechsel Einfluss nehmen. Auf diese Weise ist der hyaline Knorpel als Ganzes in der Lage – wenn auch limitiert – auf reversible Deformierungen i.S.v. Kompression, Scherbelastung und Lastverteilung zu reagieren [9,10]. (▣ Abb. 1)

### Alterung, Verletzung

Der genaue Mechanismus von Verletzung, Degeneration und Alterung hyalinen Knorpels ist nicht abschließend geklärt und kann grundsätzlich nicht mit der Pathogenese der Osteoarthritis verallgemeinert werden. Metabolismus und biomechanische Eigenschaften des Gelenkknorpels sind mit der Matrixhomöostase und Integrität des Gewebes verbunden. Hyaliner Knorpel ist während des Lebens einem ständigen internen Remodeling unterworfen. Knorpelzellen nehmen Änderungen in der extrazellulären Matrix wie Degradierung und mechanische Anforderungen wahr [2]. Im Rahmen der Seneszenz, degenerativer Erkrankungen, veränderter Aktivität ergo Belastung oder posttraumatischer Zustände ändert sich die Zusammensetzung der extrazellulären Matrix und der Zellfunktion, und damit auch die Fähigkeit, wichtige Matrixmoleküle zu erhalten oder wiederherzustellen. Aber auch Überbelastungen triggern eine Deregulation von Metalloproteinasen, was wiederum Degeneration bedingt [11]. Es gibt Hinweise darauf, dass statische Kompression oder Immobilisierung die Synthese wichtiger Matrixkomponenten inhibiert [12].

Eine Konzentrationsabnahme von Proteoglykane in der Lamina splendens ist eines der ersten Schadensanzeichen [13]. Zudem findet eine Veränderung auf molekularem Level (Shift von Kollagen Typ II zu Typ I und X sowie Bruch großer aggregierender Proteoglykane) statt [14]. Abweichungen und Entkopplung von CD44, Hyaluronsäure und Aggrecan beeinträchtigt die perizelluläre Homöostase, Matrixumsatz und Retention von Proteoglykane, und bedingen u.U. eine Chondrolyse [15]. Die Länge und Ladung der Glukosaminoglykanketten ändert sich, die Verbindung zum core protein geht verloren, der Wassergehalt sinkt. Diese erhöhte proteolytische Aktivität bedingt eine erhöhte Permeabilität,

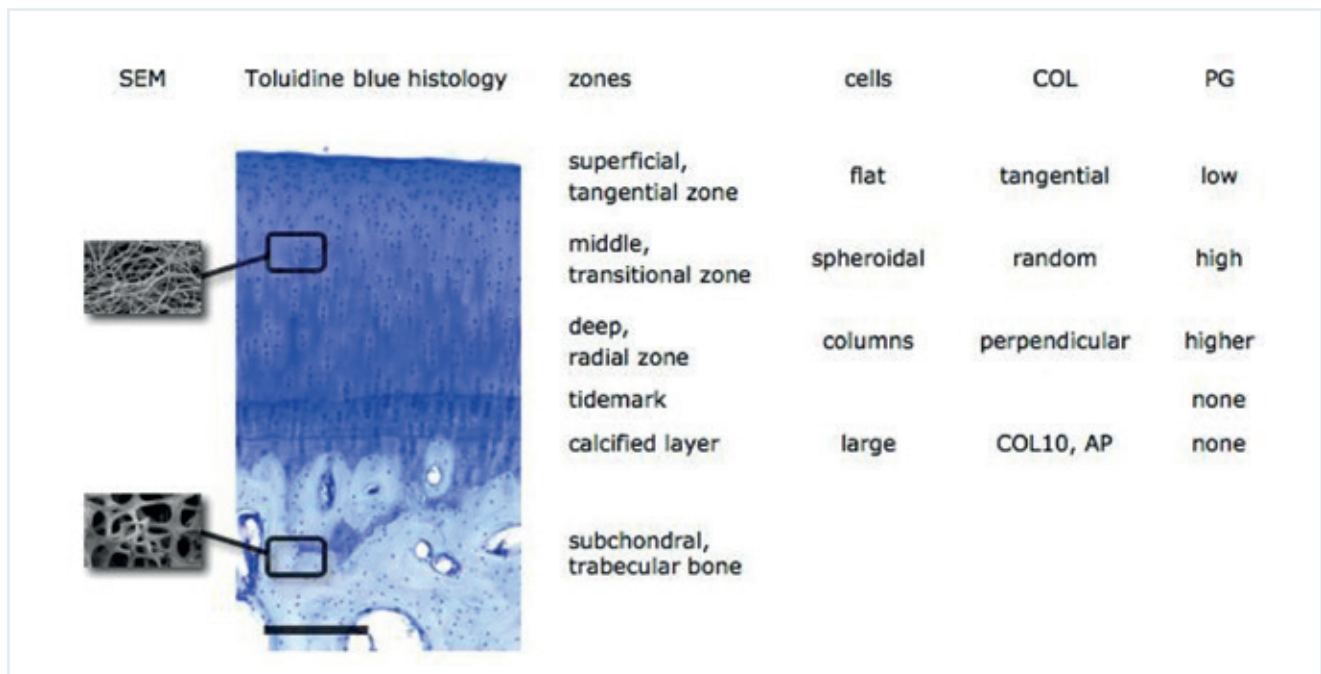
Gewebeswellung und Vulnerabilität, und ultimativ ein ungeordnetes molekulares Muster, vergesellschaftet mit Zellhypertrophie und Hochregulierung von Kollagen Typ I und X sowie alkalischer Phosphatase. Das Resultat sind pathologisch veränderte biomechanische Eigenschaften, die den Knorpel um so mehr anfällig machen. Anabolische Prozesse mit Matrixneosynthese und Zellproliferation (cell clustering) können temporär einwirken; überwiegen jedoch die katabolen proinflammatorischen Zytokine wie Interleukine, Tumor Nekrose Faktor-alpha, Metalloproteinasen und Inhibitoren letzterer (TIMPs), sinkt die Reparationsfähigkeit und es kommt zu einem Progress der Destruktion [10,11,8].

### Subchondraler Knochen

#### Aufbau und Funktion des subchondralen Knochens

Der hyaline Gelenkknorpel und der subchondrale Knochen bilden eine Einheit und ermöglichen im funktionellen Zusammenspiel, die auf das Gelenk einwirkenden Kräfte gleichmäßig auf den Knochen zu verteilen.

Als funktionelle Einheit des subchondralen Knochens werden die Anteile jenseits der Tidemark bezeichnet. Hier schließt sich der kalzifizierte Knorpel und die subchondrale Knochenplatte an. Hierauf folgt die Gelenknahe Spongiosa.



**Abb. 1** ▲ Toluidine blue histology of osteochondral tissue harvested from the weight bearing area of a medial femoral condyle of a skeletally mature female sheep (scale bar: 250 µm). Tissue-specific zonal organization and orientation of cells, collagens (COL) and proteoglycans (PG) are simplified. Thickness of each layer is depending on species. SEM depicts random orientation of COL fibrils within the transitional zone of articular cartilage (top) and the macroporous structure of subchondral, trabecular bone (bottom). Tidemark duplication and a uniformly flat calcified layer may indicate the onset of degenerative processes. © 2023 AGA-Knie-Knorpel-Meniskus-Komitee

Die Anatomie der subchondralen Region ist sehr variabel. Dabei variiert die Dicke, Dichte und die Anzahl der Perforationen des subchondralen Knochens, sowie die Kontur der Tidemark je nach Gelenkabschnitt.

Die Perforationen im subchondralen Knochen ermöglichen den zahlreichen arteriellen und venösen Gefäßen einen Anschluss an den kalzifizierten Knorpel zu finden [16,17]. In mechanisch beanspruchten und/oder hohe Last tragenden Anteilen der Gelenkfläche zeigt sich eine bis zu 25% höhere Dichte an Gefäßen [17].

Somit können die basalen Schichten, und insbesondere die kalzifizierte Zone, durch die Gefäße in diesen Ka-

nälen versorgt werden. Ähnlich der Versorgung der oberflächlichen Knorpelschichten über die synoviale Flüssigkeit [18,19].

Die vertikal verlaufenden Kollagenfasern Typ II der basalen Schicht ziehen bis in die kalzifizierte Zone und ermöglichen damit eine mechanisch stabile Befestigung des hyalinen Knorpels am subchondralen Knochen [20]. (Abb. 2)

### Subchondrale Veränderungen im Rahmen der Gelenkdegeneration

Der artikuläre Knorpel und der subchondrale Knochen kommunizieren miteinander und bilden im gesunden

Zustand ein stabiles balanciertes Konstrukt. Dieses leitet die Kräfte, welche beim Bewegen der Gelenke entsteht gleichmäßig auf die Diaphyse über.

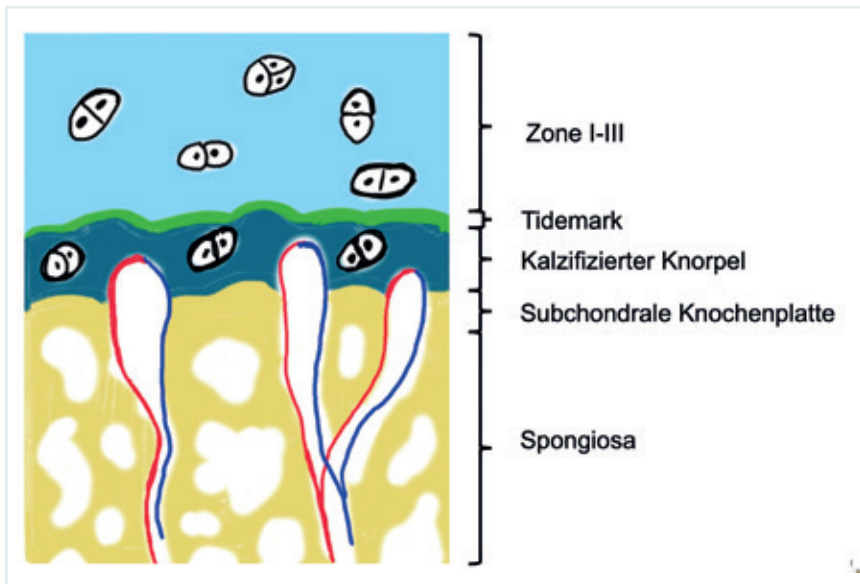
Kommt es jedoch zu einer mechanischen Überbelastung des subchondralen Knochens, beispielsweise durch eine ligamentäre Instabilität, Achsfehlstellungen oder auch Verletzung des Knorpels, kann dieses Gleichgewicht gestört werden [21]. Hieraus kann sich langfristig durch eine Überbelastung des subchondralen Knochens, eine Arthrose entwickeln.

Erste Zeichen einer Arthrose können daher Ödeme im subchondralen Knochen sein [22]. In den betroffenen Bereich kommt es häufig zu einem erhöhten Rückstau des venösen und zu einer Reduktion des arteriellen Blutflusses. Dieses bedingt neben der Druckerhöhung im Knochen, auch eine Hypoxie, u.a. der Osteoblasten [23].

Es kommt zu einer relativen Erhöhung der Osteoklasten Aktivität.

Schlussendlich heilen die entstandenen Verletzungen des subchondralen Knochens, im Rahmen der mechanischen Überbelastung, ähnlicher einer verzögerten Knochenheilung. Es wird fibröses, vaskularisiertes Gewebe gebildet. Der Knochen ist wenig mineralisiert und sklerotisch [20].



Zudem können die stimulierten Osteoklasten im Rahmen des Degenerationsprozesses auch die Tidemark durchbrechen. Hierdurch können Blutgefäße und Nerven die tiefen Schichten des Knorpels infiltrieren. Über diese Kanäle können dann Zytokine der Synovialflüssigkeit in den subchondralen Knochen gelangen und hier den Progress der Arthrose fördern [20].



**Abb. 2** ▲ Aufbau des Subchondralen Knochens. Die Tidemark trennt den kalzifizierten Anteil vom hyalinen Knorpel. Über Perforationen der ansonsten dichten Subchondralen Knochenplatte ragen Gefäße bis in den kalzifizierten Knorpel hinein. © 2023 AGA-Knie-Knorpel-Meniskus-Komitee

### Literatur:

- [1] F. Shapiro, S. Koide, M.J. Glimcher, Cell origin and differentiation in the repair of full-thickness defects of articular cartilage., *J. Bone Jt. Surg.* 75 (1993) 532–553. <https://doi.org/10.2106/00004623-199304000-00009>.
- [2] H. Muir, The chondrocyte, architect of cartilage. Biomechanics, structure, function and molecular biology of cartilage matrix macromolecules, *BioEssays.* 17 (1995) 1039–1048. <https://doi.org/10.1002/bies.950171208>.
- [3] T.J. Klein, J. Malda, R.L. Sah, D.W. Huttmacher, Tissue Engineering of Articular Cartilage with Biomimetic Zones, *Tissue Eng. Part B: Rev.* 15 (2009) 143–157. <https://doi.org/10.1089/ten.teb.2008.0563>.
- [4] C.J. Wirth, M. Rudert, Techniques of cartilage growth enhancement: A review of the literature, *Arthrosc.: J. Arthrosc. Relat. Surg.* 12 (1996) 300–308. [https://doi.org/10.1016/s0749-8063\(96\)90062-6](https://doi.org/10.1016/s0749-8063(96)90062-6).
- [5] A.P. Hollander, S.C. Dickinson, W. Kafienah, Stem Cells and Cartilage Development: Complexities of a Simple Tissue, *STEM CELLS.* 28 (2010) 1992–1996. <https://doi.org/10.1002/stem.534>.
- [6] F.S. Chen, S.R. Frenkel, P.E.D. Cesare, Repair of articular cartilage defects: part II. Treatment options., *Am. J. Orthop. (Belle Mead, NJ).* 28 (1999) 88–96.
- [7] F.S. Chen, S.R. Frenkel, P.E.D. Cesare, Repair of articular cartilage defects: part I. Basic Science of cartilage healing., *Am. J. Orthop. (Belle Mead, NJ).* 28 (1999) 31–3.
- [8] S. J.C. C. HW, M. EH, Glycosaminoglycans and Proteoglycans., *Encyclopedia of Biomaterials and Biomedical Engineering 2006 2nd Edition.* (n.d.).
- [9] J.A. Buckwalter, H.J. Mankin, Articular cartilage: tissue design and chondrocyte-matrix interactions., *Instr. Course Lect.* 47 (1998) 477–86.
- [10] J.A. Buckwalter, H.J. Mankin, A.J. Grodzinsky, Articular cartilage and osteoarthritis., *Instr. Course Lect.* 54 (2005) 465–80.
- [11] A.D. Pearle, R.F. Warren, S.A. Rodeo, Basic Science of Articular Cartilage and Osteoarthritis, *Clin. Sports Med.* 24 (2005) 1–12. <https://doi.org/10.1016/j.csm.2004.08.007>.
- [12] K.E. Kuettner, A.A. Cole, Cartilage degeneration in different human joints, *Osteoarthr. Cartil.* 13 (2005) 93–103. <https://doi.org/10.1016/j.joca.2004.11.006>.
- [13] E.H. Mrosek, A. Lahm, C. Erggelet, M. Uhl, H. Kurz, B. Eissner, J.C. Schagemann, Subchondral bone trauma causes cartilage matrix degeneration: an immunohistochemical analysis in a canine model, *Osteoarthr. Cartil.* 14 (2006) 171–178. <https://doi.org/10.1016/j.joca.2005.08.004>.
- [14] C. KIANI, L. CHEN, Y.J. WU, A.J. YEE, B.B. YANG, Structure and function of aggrecan, *Cell Res.* 12 (2002) 19–32. <https://doi.org/10.1038/sj.cr.7290106>.
- [15] C.B. Knudson, W. Knudson, Cartilage proteoglycans, *Semin. Cell Dev. Biol.* 12 (2001) 69–78. <https://doi.org/10.1006/scdb.2000.0243>.
- [16] S. Milz, R. Putz, Quantitative morphology of the subchondral plate of the tibial plateau., *J. Anat.* 185 ( Pt 1) (1994) 103–10.
- [17] L. Lane, A. Villacin, P. Bullough, The vascularity and remodelling of subchondrial bone and calcified cartilage in adult human femoral and humeral heads. An age- and stress-related phenomenon, *J. Bone Jt. Surg. Br. Vol. 59-B* (1977) 272–278. <https://doi.org/10.1302/0301-620x.59b3.893504>.
- [18] K.P. Arkill, C.P. Winlove, Solute transport in the deep and calcified zones of articular cartilage, *Osteoarthr. Cartil.* 16 (2008) 708–714. <https://doi.org/10.1016/j.joca.2007.10.001>.
- [19] A.F. Schilling, Cartilage, Volume 3: Repair Strategies and Regeneration, (2017) 139–150. [https://doi.org/10.1007/978-3-319-53316-2\\_8](https://doi.org/10.1007/978-3-319-53316-2_8).
- [20] S. Donell, Subchondral bone remodelling in osteoarthritis, *EFORT Open Rev.* 4 (2019) 221–229. <https://doi.org/10.1302/2058-5241.4.180102>.
- [21] L.A. Holzer, M. Kraiger, E. Talakic, G.A. Fritz, A. Avian, A. Hofmeister, A. Leithner, G. Holzer, Microstructural analysis of subchondral bone in knee osteoarthritis, *Osteoporos. Int.* 31 (2020) 2037–2045. <https://doi.org/10.1007/s00198-020-05461-6>.
- [22] T. Hügler, J. Geurts, What drives osteoarthritis?—synovial versus subchondral bone pathology., *Rheumatol. (Oxf., Engl.).* 56 (2016) 1461–1471. <https://doi.org/10.1093/rheumatology/kew389>.
- [23] R.K. Aaron, J.R. Racine, A. Voisinnet, P. Evangelista, J.P. Dyke, Subchondral bone circulation in osteoarthritis of the human knee, *Osteoarthr. Cartil.* 26 (2018) 940–944. <https://doi.org/10.1016/j.joca.2018.04.003>.



The pioneer  
par excellence  
in the field of  
regenerative  
medicine  
and tissue  
engineering.

Orthopedic  
treatment  
methods  
with the latest  
technological  
advances.

chondroTissue.®



BioTissue.

[www.biotissue.ch](http://www.biotissue.ch)

## 1.2 Pathophysiologie und natürlicher Verlauf von Knorpelschäden

(P.Behrendt, S. Vogt)

Ist jeder Knorpelschaden behandlungspflichtig oder gar operationspflichtig? Kenntnisse über den natürlichen Verlauf des fokalen Knorpelschadens sind wichtig bei der Beratung insbesondere symptomarmer Patienten oder der Bewertung eines Knorpelschadens als Zufallsbefund im Rahmen einer anderen Begleitverletzung. Die Prävalenz asymptomatischer Knorpelschäden bei Patienten < 40 Jahre liegt bei 4-14 % und bei ≥ 40-Jährigen bei 19-43 % [1]. Auch beim symptomatischen Knorpelschaden ist neben dem Ziel der Symptomverbesserung eine entscheidende Herausforderung, das Arthroserisiko einzuschätzen.

Aufgrund der besonderen Natur des Gelenkknorpels ist bei Knorpeldefekten in der Regel keine körpereigene Restitutio ad integrum zu erwarten. Der Verlauf der Früharthrose lässt sich wie folgt beschreiben:

Knorpelschaden x Risikofaktor(en)  
x Zeitdauer → Arthroprogression.

Auch wenn der lokale Knorpelschaden allgemein hin als Präarthrose konsentiert wird, erfordert der genaue Blick eine differenzierte Bewertung dessen, was wirklich evidenzbasiert einer Risikokonstellation entspricht. Fakt ist, dass zum jetzigen Zeitpunkt keine hochqualitative, kontrollierte Studie existiert, die die Nichtbehandlung des Knorpelschadens gegenüber einer etablierten, knorpelregenerativen Therapie verglichen hat [2].

Ziel dieses Beitrages ist es, basierend auf der aktuellen Evidenzlage verschiedenen Aspekte zu beleuchten,

die den natürlichen Verlauf des Knorpelschadens beeinflussen und eine Risikostratifizierung zulassen, sodass diese Faktoren in die Beratung der Patienten und die Therapieentscheidung einfließen können.

Entscheidend ist, dass die initiale Knorpelverletzung nicht zwingend symptomatisch sein muss und auch größere Schäden können klinisch stumm verlaufen. Dieses bestätigen Daten aus dem Deutschen Knorpelregister, bei welchen der Großteil der chirurgisch behandelten Knorpelschäden als chronischer fokal-degenerativer Schaden bewertet wurde und in deutlich geringerem Anteil als akute Knorpelschäden [3]. Das bedeutet, dass dem symptomatischen Knorpelschaden oftmals eine asymptomatische Phase vorausgeht.

Der weitere Spontanverlauf des Knorpelschadens ohne chirurgische Intervention wird entscheidend durch unterschiedliche Einflussgrößen bestimmt. Hierzu zählen spezifische Charakteristika des Knorpelschadens (Tiefe, Größe, Knochenbeteiligung), individuelle Risikokonstellationen (BMI, Risikosportarten, Aktivitätsniveau) und Begleitverletzungen. Wesentlich für die Bewertung der Progressgeschwindigkeit ist hierbei die Unterscheidung zwischen dem fokalen Knorpelschaden in einem ansonsten integren Gelenk (z.B. Osteochondrale Läsion) und der Knorpelschaden als Folge einer prädisponierenden Risikokonstellation (z.B. Maltracking der Patella, Malalignment). Die erfolgreiche Behandlung des Knorpelschadens setzt die Mitadressierung von verursachenden Risikofaktoren voraus und verschlechtert umgekehrt die Chance auf eine suffiziente Regeneration des Knorpelschadens [4].

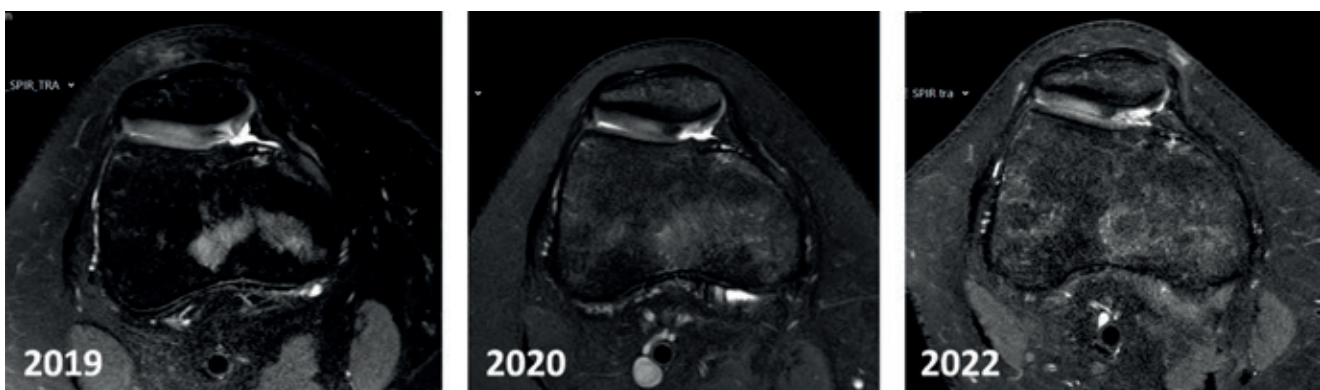
In einer prospektiven Beobachtungsstudie von Medizinstudierenden über 36 Jahre konnte gezeigt werden, dass eine Kniebinnenverletzung in jungen Jahren das Risiko einer Arthrose um das 2,95-fache und im Erwachsenenalter sogar um das 5,17-fache erhöht [5]. Während diese Studie nicht spezifisch auf Knorpelschäden ausgelegt war, zeigte eine weitere retrospektive Langzeitstudie über bis zu 15 Jahre, dass durch das zusätzliche Vorliegen eines Knorpelschadens im Rahmen einer arthroskopischen Meniskusteilresektionen das Risiko einer radiologisch nachgewiesenen Gelenkspaltverschmälerung im Verlauf verdoppelt wurde [6]. Der isolierte traumatische Knorpeldefekt führte in einer Nachuntersuchung junger Sportler über einen Zeitraum von 14 Jahren bei mehr als 40 Prozent der Untersuchten zu Zeichen einer Arthrose im betroffenen Gelenkkompartiment [7]. Auch für die osteochondrale Läsion des Kniegelenkes wurde ein erhöhtes Arthroserisiko in Abhängigkeit der Defektgröße nachgewiesen [8].

In dieselbe Richtung deuten quantitative MRT-basierte Verlaufsbeobachtungen mit jedoch meist deutlich kürzerem Nachbeobachtungszeitraum, in welchen sich nach einem Knorpelschaden eine Abnahme des Gesamtknorpelvolumens als auch des Knorpelvolumens im jeweiligen Gelenkkompartiment zeigte [9]. Als Risikofaktoren für eine akzelerierte Abnahme des Knorpelvolumens wurden ein begleitender Meniskusris, ein Knochenmarködem, ein hoher BMI und ein erhöhtes Alter identifiziert [10]. Dieselbe Arbeitsgruppe identifizierte in einer 6-Jahres „Follow-up“-Studie eine Abnahme des Knorpelvolumens im quantitativen MRT als signifikanten Prädiktor für das notwendig werden einer Knieprothese [11]. Ein erhöhtes Alter

und erhöhter BMI sowie das weibliche Geschlecht wurden auch in einer Untersuchung von Daten aus dem Deutschen Knorpelregister als Prädiktoren von vermehrten Kniebeschwerden bei unbehandelten Knorpelschäden festgestellt [12]. Eine weitere MRT-Verlaufsbeobachtung konzentrierte sich auf das lokale Fortschreiten des fokalen Knorpeldefekts und konnte innerhalb von 2 Jahren eine Progression des Schadens (Defektgröße und -tiefe) in 81 % der Fälle nachweisen [13]. Interessant festzustellen in diesem Zusammenhang ist, dass diese Arbeitsgruppe fokale Knorpelschäden in Kniegelenken untersuchte, welche bereits Zeichen einer Arthrose aufwiesen. Dieses könnte Beobachtungen anderer Arbeitsgruppen erklären, welche z.T. keine wesentliche Größenzunahme von Knorpelschäden im Verlauf feststellten [14]. Aus grundlagenwissenschaftlichen Studien ist bekannt, dass der Knorpelschaden mit der Zeit zur Entwicklung eines katabolgewebedegradierenden Milieus beiträgt [15]. In vitro Simulationsstudien eines Knorpeltraumas zeigen, dass die Intensität, Dauer und Geschwindigkeit des akuten Traumas entscheiden, ob es im Knorpelgewebe zu einer physiologisch-anabolen Gewebereaktion

kommt oder zu einer katabolen Stressreaktion [16]. Diese geht neben der mechanischen Knorpelverletzung mit der Expression pro-inflammatorischer Zytokine und matrixdegradierender Enzyme einher [15]. Eine fortdauernde Überbelastung kann den katabolen Effekt unterhalten. Sowohl die freigesetzten Mediatoren als auch die Degradierungsfragmente führen im Verlauf zu einer Mitbeteiligung des gesamten Gelenkes, insbesondere der Synovialis, in welcher zusätzliche Immunreaktionen induziert werden. Es ist davon auszugehen, dass der fokale Knorpelschaden defektgrößenabhängig eine gewisse Zeit kompensiert werden kann, es jedoch nach Einsetzen derartiger Entzündungsmechanismen zu einem exponentiellen Fortschreiten des Knorpelschadens kommt. Die Defektgröße und das posttraumatische Gelenkmilieu sind wesentliche Einflussfaktoren auf die Prognose des Knorpelschadens. Aus tierexperimentellen Studien ist bekannt, dass innerhalb einer bestimmten Defektgröße Reparaturmechanismen einsetzen können, die ein Fortschreiten des Knorpelschadens verhindern [17]. Dies erklärt Beobachtungen, nach denen Knorpelschäden lange Zeit konstant bleiben oder sich sogar zurück

entwickeln [14]. Demgegenüber versagen diese Reparaturmechanismen ab einer gewissen Defektgröße („critical size defect“), bei denen es aufgrund der fehlenden Knorpelabdeckung des Randbereiches zu einer pathogenen Stresskonzentration im Defektbereich kommt („uncontained lesion“), die wiederum den Degenerationsprozess unterhält [17, 18]. Die kritische Defektgröße ist hierbei speziesabhängig sehr unterschiedlich und reicht von 1,4 mm bei der Ratte bis zu 6 mm beim Schaf [19]. In einer biomechanischen Untersuchung mit humanen Kniegelenken wurde defektgrößenabhängig eine deutliche Zunahme des Kontaktdruckes im Defekt und der radialen Beteiligung des Randknorpels ab 10 mm beschrieben [20, 21]. Bei Knorpelschäden infolge einer chronischen Überbelastung ohne singuläres Traumaereignis kommen prinzipiell dieselben Mechanismen vor. Die Induktion matrixdegradierender Enzyme führen zu Mikroverletzungen der Kollagenarchitektur, wodurch das Fasernetzwerk den hydroelastischen Schwellendruck der Proteoglykane nicht mehr eindämmen kann und es zur Knorpelschwellung kommt (Chondromalazie). (▣ **Abb. 1**)



**Abb. 1** ▲ Verlaufs-MRT eines retropatellaren Knorpelschadens einer 21-jährigen Frau mit chronischen patellofemorale Schmerzen. Es zeigt sich eine deutliche Progredienz des Befundes mit einer Defektgröße 2022 von 1,5 cm<sup>2</sup>. © 2023 AGA-Knie-Knorpel-Meniskus-Komitee

Eine weitere unzureichend verstandene Bedeutung für die Entstehung und den Progress von Knorpelschäden scheint der subchondrale Knochen bzw. die „osteocondrale Unit“ zu spielen [22], was sich eindrucksvoll am Beispiel der Osteochondrosis dissecans zeigt. Eine Malnutrition des Knorpels über den subchondralen Knochen scheint mit der Geschwindigkeit des Degenerationsprozesses zu korrelieren und kann möglicherweise anhand des „bone bruise“ eingeschätzt werden oder mit Hilfe quantitativer MRT-Techniken, die eine Veränderung der biochemischen Knorpelkomposition detektieren und damit frühe Formen der Knorpelschädigung [23].

Ein maßgeblicher Erkenntnisgewinn über den Verlauf des natürlichen Knorpelschadens und das defektabhängige Risikoprofil haben Beobachtungsdaten aus dem „Osteoarthritis-Initiative“-Kollektiv (n = 1319 Patienten, mittleres Alter 61 Jahre, Kellgren-Lawrence zu Beginn 0-3) beitragen können. In einer 9-jährigen prospektiven Beobachtungsstudie wurden MRT-Untersuchungen zu Beginn und im Verlauf dokumentiert. In der Studie wurde festgestellt, dass die Anwesenheit von vollschichtigen Knorpelschäden das Risiko für eine Knieendoprothese unabhängig vom Schweregrad der vorbestehenden Arthrose erhöht, wobei Defekte  $\geq 2 \text{ cm}^2$  (Hazard Ratio 5.27) ein höheres Risiko aufwiesen als Defekte  $< 2 \text{ cm}^2$  (Hazard Ratio 2.65) [24]. Weitere unabhängige Prädiktoren für die Progression der Größe von medialen Defekten im Kniegelenk waren bipolare Defekte, eine varische Beinachse und ein erhöhter BMI mit einer durchschnittlichen Zunahme der Defektgröße über 2 Jahre von  $0,49 \text{ cm}^2$  [25]. Diese Ergebnisse deuten deutlich auf eine defektabhängige Risikokonstellation für zukünftige Kniegelenker-

satzoperationen hin, auch wenn es sich in dem Kollektiv um älteren Patienten handelte.

Neben Risikofaktoren für einen Progress des Knorpelschadens, weist die kindliche (osteo)chondrale Läsion tendenziell ein höheres Heilungspotential auf als der Knorpelschaden des Erwachsenen [26, 27]. Die Zelldichte und ein höheres Differenzierungspotential von Vorläuferzellen aus dem Knochenmark könnten eine Erklärung hierfür sein, da bekannt ist das beide im Laufe des Alters abnehmen [28]. Ähnlich wie beim Erwachsenen ist die frühzeitige Adressierung einer Meniskus- oder Ligamentverletzung essentiell, um ein Fortschreiten des Knorpelschadens bzw. das Auftreten sekundärer Schäden zu vermeiden [27].

Ob das Gelenkmilieu im Rahmen einer akuten Kreuzbandverletzung einen günstigen Effekt auf das Regenerationspotential von Knorpelschäden ausübt, wird kontrovers diskutiert. Knorpelschäden im patellofemorale Gleitlager haben in diesem Rahmen eher eine ungünstigere Prognose [29]. Es sprechen jedoch zahlreiche Publikationen eher dafür, dass der Knorpelschaden im Rahmen einer ligamentären Knieverletzung sowohl die klinischen Ergebnisse als auch additiven Arthroseprogress negativ beeinflusst [30].

In der Summe führen biologische, mechanische und strukturelle Veränderungen mittel- bis langfristig zum Fortschreiten des primären Knorpelschadens und langfristig zur Ausbildung einer das gesamte Gelenk betreffenden Arthrose. Defekt- und patientenspezifische Risikofaktoren sowie angeborene oder erworbene Risikokonstellationen (Malalignment vs. erworbene ligamentäre Instabilität) müssen in die Beur-

teilung des Arthrosrisikos einbezogen werden. Mit dieser Art der Betrachtung können kleine Knorpelschäden bei niedriger Risikokonstellation auch konservativ behandelt werden, ohne dass dieses zwangsläufig in eine Arthrose oder Notwendigkeit einer Prothesenversorgung mündet. Beim Vorliegen von Risikokonstellationen hingegen muss über ein relevantes Arthrosrisiko im Verlauf des Knorpelschadens aufgeklärt werden.

### Literatur:

- [1] Culvenor AG, Øiestad BE, Hart HF, Stefanik JJ, Guermazi A, Crossley KM: Prevalence of knee osteoarthritis features on magnetic resonance imaging in asymptomatic uninjured adults: a systematic review and meta-analysis. *Br J Sports Med* 2019, 53(20):1268-1278.
- [2] Angele P, Zellner J, Schröter S, Flechtenmacher J, Fritz J, Niemeyer P: Biological Reconstruction of Localized Full-Thickness Cartilage Defects of the Knee: A Systematic Review of Level 1 Studies with a Minimum Follow-Up of 5 Years. *Cartilage* 2022, 13(4):5-18.
- [3] Niemeyer P, Feucht MJ, Fritz J, Albrecht D, Spahn G, Angele P: Cartilage repair surgery for full-thickness defects of the knee in Germany: indications and epidemiological data from the German Cartilage Registry (KnorpelRegister DGOU). *Arch Orthop Trauma Surg* 2016, 136(7):891-897.
- [4] Lattermann C, Luckett MR: Staging and comorbidities. *J Knee Surg* 2011, 24(4):217-224.
- [5] Gelber AC, Hochberg MC, Mead LA, Wang NY, Wigley FM, Klag MJ: Joint injury in young adults and risk for subsequent knee and hip osteoarthritis. *Ann Intern Med* 2000, 133(5):321-328.
- [6] Maletius W, Messner K: Chondral damage and age depress the long-term prognosis after partial meniscectomy. A 12- to 15-year follow-up study. *Knee Surg Sports Traumatol Arthrosc* 1996, 3(4):211-214.
- [7] Messner K, Maletius W: The long-term prognosis for severe damage to weight-



- bearing cartilage in the knee: a 14-year clinical and radiographic follow-up in 28 young athletes. *Acta Orthop Scand* 1996, 67(2):165-168.
- [8] Twyman RS, Desai K, Aichroth PM: Osteochondritis dissecans of the knee. A long-term study. *J Bone Joint Surg Br* 1991, 73(3):461-464.
- [9] Cicuttini F, Ding C, Wluka A, Davis S, Ebeling PR, Jones G: Association of cartilage defects with loss of knee cartilage in healthy, middle-age adults: a prospective study. *Arthritis Rheum* 2005, 52(7):2033-2039.
- [10] Raynaud JP, Martel-Pelletier J, Berthiaume MJ, Beaudoin G, Choquette D, Haraoui B, Tannenbaum H, Meyer JM, Beary JF, Cline GA et al: Long term evaluation of disease progression through the quantitative magnetic resonance imaging of symptomatic knee osteoarthritis patients: correlation with clinical symptoms and radiographic changes. *Arthritis Res Ther* 2006, 8(1):R21.
- [11] Raynaud JP, Martel-Pelletier J, Haraoui B, Choquette D, Dorais M, Wildi LM, Abram F, Pelletier JP: Risk factors predictive of joint replacement in a 2-year multicentre clinical trial in knee osteoarthritis using MRI: results from over 6 years of observation. *ANN RHEUM DIS* 2011, 70(8):1382-1388.
- [12] Hochrein A, Zinser W, Spahn G, Angele P, Lör I, Albrecht D, Niemeyer P: What parameters affect knee function in patients with untreated cartilage defects: baseline data from the German Cartilage Registry. *Int Orthop* 2019, 43(5):1107-1112.
- [13] Davies-Tuck ML, Wluka AE, Wang Y, Teichtahl AJ, Jones G, Ding C, Cicuttini FM: The natural history of cartilage defects in people with knee osteoarthritis. *Osteoarthritis Cartilage* 2008, 16(3):337-342.
- [14] Ding C, Cicuttini F, Scott F, Cooley H, Boon C, Jones G: Natural History of Knee Cartilage Defects and Factors Affecting Change. *Archives of Internal Medicine* 2006, 166(6):651-658.
- [15] Khella CM, Asgarian R, Horvath JM, Rolauffs B, Hart ML: An Evidence-Based Systematic Review of Human Knee Post-Traumatic Osteoarthritis (PTOA): Timeline of Clinical Presentation and Disease Markers. Comparison of Knee Joint PTOA Models and Early Disease Implications. *International Journal of Molecular Sciences* 2021, 22(4):1996.
- [16] Kurz B, Hart ML, Rolauffs B: Mechanical Articular Cartilage Injury Models and Their Relevance in Advancing Therapeutic Strategies. *Adv Exp Med Biol* 2023, 1402:107-124.
- [17] Schinhan M, Gruber M, Vavken P, Dorotka R, Samouh L, Chiari C, Gruebl-Barabas R, Nehrer S: Critical-size defect induces unicompartamental osteoarthritis in a stable ovine knee. *J Orthop Res* 2012, 30(2):214-220.
- [18] Mina C, Garrett WE, Jr., Pietrobon R, Glisson R, Higgins L: High tibial osteotomy for unloading osteochondral defects in the medial compartment of the knee. *Am J Sports Med* 2008, 36(5):949-955.
- [19] Meng X, Ziadlou R, Grad S, Alini M, Wen C, Lai Y, Qin L, Zhao Y, Wang X: Animal Models of Osteochondral Defect for Testing Biomaterials. *Biochem Res Int* 2020, 2020:9659412.
- [20] Koh J, Diaz RL, Tafur JC, Lin Y, Echenique DB, Amirouche F: Small Chondral Defects Affect Tibiofemoral Contact Area and Stress: Should a Lower Threshold Be Used for Intervention? *Orthop J Sports Med* 2022, 10(11):23259671221129308.
- [21] Guettler JH, Demetropoulos CK, Yang KH, Jurist KA: Osteochondral defects in the human knee: influence of defect size on cartilage rim stress and load redistribution to surrounding cartilage. *Am J Sports Med* 2004, 32(6):1451-1458.
- [22] Gomoll AH, Madry H, Knutsen G, van Dijk N, Seil R, Brittberg M, Kon E: The subchondral bone in articular cartilage repair: current problems in the surgical management. *Knee Surg Sports Traumatol Arthrosc* 2010, 18(4):434-447.
- [23] Kia C, Cavanaugh Z, Gillis E, Dwyer C, Chadayammuri V, Muench LN, Berthold DP, Murphy M, Pacheco R, Arciero RA: Size of Initial Bone Bruise Predicts Future Lateral Chondral Degeneration in ACL Injuries: A Radiographic Analysis. *Orthop J Sports Med* 2020, 8(5):2325967120916834.
- [24] Everhart JS, Abouljoud MM, Kirven JC, Flanigan DC: Full-Thickness Cartilage Defects Are Important Independent Predictive Factors for Progression to Total Knee Arthroplasty in Older Adults with Minimal to Moderate Osteoarthritis: Data from the Osteoarthritis Initiative. *J Bone Joint Surg Am* 2019, 101(1):56-63.
- [25] Everhart JS, Abouljoud MM, Poland SG, Flanigan DC: Medial compartment defects progress at a more rapid rate than lateral cartilage defects in older adults with minimal to moderate knee osteoarthritis (OA): data from the OA initiative. *Knee Surgery, Sports Traumatology, Arthroscopy* 2019, 27(8):2401-2409.
- [26] Hefti F, Beguiristain J, Krauspe R, Möller-Madsen B, Riccio V, Tschauer C, Wetzel R, Zeller R: Osteochondritis dissecans: a multicenter study of the European Pediatric Orthopedic Society. *J Pediatr Orthop B* 1999, 8(4):231-245.
- [27] Salzmänn GM, Niemeyer P, Hochrein A, Stoddart MJ, Angele P: Articular Cartilage Repair of the Knee in Children and Adolescents. *Orthop J Sports Med* 2018, 6(3):2325967118760190.
- [28] Fehrer C, Lepperding G: Mesenchymal stem cell aging. *Exp Gerontol* 2005, 40(12):926-930.
- [29] Nakamura N, Horibe S, Toritsuka Y, Mitsuoka T, Natsu-ume T, Yoneda K, Hamada M, Tanaka Y, Boorman RS, Yoshikawa H et al: The location-specific healing response of damaged articular cartilage after ACL reconstruction: short-term follow-up. *Knee Surg Sports Traumatol Arthrosc* 2008, 16(9):843-848.
- [30] Spindler KP, Huston LJ, Chagin KM, Kattan MW, Reinke EK, Amendola A, Andrich JT, Brophy RH, Cox CL, Dunn WR et al: Ten-Year Outcomes and Risk Factors After Anterior Cruciate Ligament Reconstruction: A MOON Longitudinal Prospective Cohort Study. *Am J Sports Med* 2018, 46(4):815-825.

## 1.3 Bedeutung der Biomechanik

(J. Mehl, P. Kreuz, S. Vogt)

Der hyaline Gelenkknorpel des Kniegelenks zeigt prinzipiell eine hohe Widerstandsfähigkeit. So lassen seine biomechanischen Eigenschaften Belastungen bis zum 11-fachen des eigenen Körpergewichts bei täglich bis zu 10.000 Lastwechsel zu. Dennoch sind Überbelastungen möglich, die schließlich zur Schädigung des Gelenkknorpels führen. Akut auftretende Druck- und Scherkräfte von hoher Intensität sind typische Ursachen für traumatische Knorpelschäden. Hier ist die Ursache für die Schädigung meist offensichtlich und kann aus der Anamnese abgeleitet werden. Bei atraumatischen, degenerativen Knorpelschäden dagegen bedarf es häufig einer genaueren Ursachenanalyse. Zwar spielen auch hier Druck- und Scherkräfte eine Rolle, jedoch rückt hier die Chronizität, also das wiederholte Auftreten von unphysiologischen Belastungen, im Verhältnis zur Intensität der Krafteinwirkung in den Vordergrund. Sowohl bei akuten als auch bei degenerativen Knorpelschäden muss die Ursache abgeklärt und ggf. in den Behandlungsplan integriert werden um eine möglichst erfolgreiche knorpelregenerative Therapie zu gewährleisten. Das folgende Kapitel soll daher die Relevanz biomechanischer Faktoren sowohl für die Entstehung von Knorpelschäden als auch für den Schutz des therapierten Knorpelschadens beleuchten.

### Koronare Achsfehlstellungen

Achsfehlstellungen in der Koronarebene können sich als Genu varum („O-Bein“) oder Genu valgum („X-Bein“) darstellen. Zahlreiche biomechanische Studien konnten zeigen dass

das Genu varum zu einer erhöhten axialen Belastung des medialen Gelenkkompartiments und das Genu valgum zu einer erhöhten axialen Belastung im lateralen Gelenkkompartiment führt. Entsprechend wurde für beide Abweichungen ein erhöhtes Risiko sowohl für die Entwicklung als auch für das Fortschreiten degenerativer Knorpelschäden im überbelasteten Kompartiment festgestellt [3, 13]. So zeigen auch die Daten aus dem Deutschen KnorpelRegister DGOU eine klare Assoziation zwischen einem Genu varum und Knorpelschäden des medialen Kompartiments und zwischen einem Genu valgum und Knorpelschäden des lateralen Kompartiments [15].

Bereits seit vielen Jahren sind Umstellungsosteotomien ein erfolgreiches Mittel bei der Therapie einer unikompartimentellen Gonarthrose mit Alignmentfehlern in der Koronarebene. Im Zuge der zunehmenden Verbreitung knorpelregenerativer Therapien haben Umstellungsosteotomien mittlerweile auch in diesem Bereich an Bedeutung gewonnen. Das Ziel der Achskorrektur ist hierbei die Entlastung des therapierten Areal um die Heilungschancen des Knorpels zu optimieren. Allerdings gibt es bislang nur wenig Evidenz bezüglich der Fragestellung ab welchem Ausmaß der Fehlstellung eine zusätzliche Korrektur sinnvoll ist. Eine vergleichende Matched-Pair Analyse anhand von 440 Patienten mit Knorpeltherapie an der medialen Femurkondyle konnte jedoch zeigen, dass Patienten mit einer Varusfehlstellung von  $\geq 5^\circ$  signifikant bessere postoperative Ergebnisse aufwiesen, wenn zusätzlich eine valgusierende hohe tibiale Umstellungsosteotomie durchgeführt wurde [5]. Zudem gibt es Daten, die zeigen, dass auch Patienten mit geringeren Varusfehlstellungen  $<5^\circ$  ein besseres Überleben einer ACT und eine geringere Rate an Re-Interventio-

nen aufwiesen, wenn zusätzlich eine Korrekturosteotomie durchgeführt wurde [2]. Daten aus dem KnorpelRegister DGOU zeigen entsprechend, dass bei einer Knorpeltherapie im medialen Kompartiment bereits ab  $3^\circ$  Varus mehrheitlich eine begleitende Achskorrektur durchgeführt wird [6]. Eine starke Überkorrektur sollte hier jedoch vermieden werden. Klinische Daten zeigen, dass bei valgusierenden Osteotomien in Kombination mit einer regenerativen Knorpeltherapie im medialen Kompartiment lediglich eine geringgradige Überkorrektur ( $0-2^\circ$  Valgus) vorteilhaft ist [8].

### Patellofemorale Instabilität / Patellofemorales Alignment

Gerade für Knorpelschäden des Patellofemoralgelenks kommt der Analyse biomechanischer Risikofaktoren eine entscheidende Bedeutung zu. Patellarluxationen gehen in bis zu 95% der Fälle mit Knorpelschäden einher, wobei das Risiko für freie Gelenkkörper im Sinne von Abscherfrakturen eines patellaren oder femoralen osteochondralen Fragmentes mit bis zu 58% angegeben wird [9, 12]. Da nach erstmaliger Patellarluxation das Risiko für eine Reluxation bei annähernd 50% innerhalb der ersten 2 Jahre liegt, sollten Patella stabilisierende Maßnahmen zwingend durchgeführt werden, wenn diese Knorpelschäden einer chirurgischen Therapie zugeführt werden [1]. Aber auch ohne stattgehabte Luxation zeigen patellofemorale Knorpelschäden eine signifikante Korrelation mit Faktoren eines patellofemorales Malalignments [10, 13]. Diese Faktoren können zu einer chronischen Instabilität oder zu einer lokalen Hyperkompression mit nachfolgender Überbelastung des patellofemorales Gelenkknorpels führen. Daher sollten bei allen Knorpel-

schäden des Patellofemoralgelenks die typischen biomechanischen Faktoren der patellofemorale Instabilität bzw. des patellofemorale Malalignment diagnostisch aufgearbeitet und ggf. im Rahmen der Therapie berücksichtigt werden. Hierzu gehören vor allem die Trochleadysplasie, der Patellahoch- und tiefstand („patella alta“ bzw. „patella baja“), die vermehrt lateralisierte Tuberositas tibiae, die valgische Beinachse sowie die vermehrte femorale Antetorsion [7]. Allerdings ist die Evidenzlage bzgl. Kombinationseingriffen aus knorpelchirurgischen Verfahren und Prozeduren des patellofemorale Realignment eher schlecht [4]. In vielen Studien, die das Ergebnis nach knorpelregenerativen Verfahren im Patellofemoralgelenk untersucht haben, wurden Zusatzeingriffe ausgeschlossen oder Informationen darüber fehlen komplett. Zudem gibt es kaum vergleichende Studien, die den Wert einer zusätzlichen Alignmentkorrektur untersucht haben. Dennoch ließ sich in einer systematischen Literaturübersicht feststellen, dass gute postoperative Ergebnisse nach Knorpeltherapie an der Patella erreicht werden können, wenn zusätzliche Co-Pathologien adressiert werden [4].

### Ligamentäre Instabilität

Neben der traumatischen und degenerativen Genese spielen auch posttraumatische Veränderungen eine entscheidende Rolle bei der Entstehung von Knorpelschäden im Kniegelenk. Eine der häufigsten Ursachen für posttraumatische Knorpelschäden ist die Verletzung des vorderen Kreuzbandes (VKB). Die aus der Verletzung resultierende vermehrte translatorische und rotatorische Instabilität kann zu einer Überbelastung des Gelenkknorpels und schließlich zur Schädigung führen. Da-

ten einer systematischen Übersichtsarbeit konnten zeigen, dass das Risiko für Knorpelschäden mit der Zeit nach der VKB-Verletzung signifikant zunimmt [11]. So ist die Wahrscheinlichkeit für das Vorliegen sekundärer Knorpelschäden bereits 6 Monaten nach dem Trauma auf das Doppelte angestiegen. Die Integrität des VKB scheint daher ein entscheidender Faktor für die Gesundheit des Kniegelenkknorpels. Auch wenn die VKB-Rekonstruktion das Risiko für sekundäre Knorpelschäden nicht komplett eliminieren kann, so gibt es doch Daten die zeigen, dass eine intakte VKB-Rekonstruktion auch langfristig das Risiko einer Gelenkdegeneration zumindest senken kann [14]. Daher sollte bei einer knorpelregenerativen Therapie im Kniegelenk eine vorliegende Insuffizienz des VKB ausgeschlossen werden oder ggf. operativ behoben werden.

Dies trifft prinzipiell auch für andere Bandverletzungen mit nachfolgender Instabilität des Kniegelenks zu. Aufgrund der Seltenheit dieser Verletzungen fehlen diesbezüglich zwar valide klinische Daten, dennoch lassen biomechanische Überlegungen ähnliche Schlussfolgerungen zu, wie sie zuvor für das VKB beschrieben wurden. Insuffizienzen des hinteren Kreuzbandes führen vor allem zu vermehrten Scherbelastungen des Gelenkknorpels während Insuffizienzen des peripheren Kapsel-Bandapparates sowohl zu vermehrten Scher- als auch zu vermehrten Druckbelastungen des Gelenkknorpels führen können. Eine entsprechende diagnostische Aufarbeitung und ggf. Therapie ist daher auch in diesen Fällen notwendig, falls eine knorpelchirurgische Therapie geplant ist.

### Literatur:

- [1] Arendt EA, Askenberger M, Agel J, Tompkins MA (2018) Risk of Redislocation After Primary Patellar Dislocation: A Clinical Prediction Model Based on Magnetic Resonance Imaging Variables. *Am J Sports Med* 46:3385-3390
- [2] Bode G, Schmal H, Pestka JM, Ogon P, Sudkamp NP, Niemeier P (2013) A non-randomized controlled clinical trial on autologous chondrocyte implantation (ACI) in cartilage defects of the medial femoral condyle with or without high tibial osteotomy in patients with varus deformity of less than 5 degrees. *Arch Orthop Trauma Surg* 133:43-49
- [3] Brouwer GM, van Tol AW, Bergink AP, Belo JN, Bernsen RM, Reijman M, et al. (2007) Association between valgus and varus alignment and the development and progression of radiographic osteoarthritis of the knee. *Arthritis Rheum* 56:1204-1211
- [4] Burger D, Feucht M, Muench LN, Forkel P, Imhoff AB, Mehl J (2022) Good clinical outcomes after patellar cartilage repair with no evidence for inferior results in complex cases with the need for additional patellofemoral realignment procedures: a systematic review. *Knee Surg Sports Traumatol Arthrosc* 30:1752-1768
- [5] Faber S, Angele P, Zellner J, Bode G, Hochrein A, Niemeier P (2021) Comparison of Clinical Outcome following Cartilage Repair for Patients with Underlying Varus Deformity with or without Additional High Tibial Osteotomy: A Propensity Score-Matched Study Based on the German Cartilage Registry (KnorpelRegister DGOU). *Cartilage* 13:1206S-1216S
- [6] Faber S, Zellner J, Angele P, Spahn G, Loer I, Zinser W, et al. (2020) Decision making for concomitant high tibial osteotomy (HTO) in cartilage repair patients based on a nationwide cohort study of 4968 patients. *Arch Orthop Trauma Surg* 140:1437-1444
- [7] Frosch KH, Akoto R, Schmeling A (2014) [Patella dislocation in athletes]. *Chirurg* 85:879-887
- [8] Hohloch L, Kim S, Mehl J, Zwillingmann J, Feucht M, Eberbach H, et al. (2018) Customized post-operative alignment improves clinical outcome following medial open-wedge osteotomy. *Knee Surg Sports Traumatol Arthrosc* 26:2766-2773

- [9] Lording T, Lustig S, Servien E, Neyret P (2014) Chondral Injury in Patellofemoral Instability. *Cartilage* 5:136-144
- [10] Mehl J, Feucht MJ, Bode G, Dovi-Akue D, Sudkamp NP, Niemeyer P (2016) Association between patellar cartilage defects and patellofemoral geometry: a matched-pair MRI comparison of patients with and without isolated patellar cartilage defects. *Knee Surg Sports Traumatol Arthrosc* 24:838-846
- [11] Mehl J, Otto A, Baldino JB, Achtnich A, Akoto R, Imhoff AB, et al. (2019) The ACL-deficient knee and the prevalence of meniscus and cartilage lesions: a systematic review and meta-analysis (CRD42017076897). *Arch Orthop Trauma Surg* 139:819-841
- [12] Nomura E, Inoue M, Kurimura M (2003) Chondral and osteochondral injuries associated with acute patellar dislocation. *Arthroscopy* 19:717-721
- [13] Sharma L, Song J, Dunlop D, Felson D, Lewis CE, Segal N, et al. (2010) Varus and valgus alignment and incident and progressive knee osteoarthritis. *Ann Rheum Dis* 69:1940-1945
- [14] Soderman T, Wretling ML, Hanni M, Mikkelson C, Johnson RJ, Werner S, et al. (2020) Higher frequency of osteoarthritis in patients with ACL graft rupture than in those with intact ACL grafts 30 years after reconstruction. *Knee Surg Sports Traumatol Arthrosc* 28:2139-2146
- [15] Spahn G, Fritz J, Albrecht D, Angele P, Fickert S, Aurich M, et al. (2017) [Coincidence and Therapy of Dysalignments and Degenerative Knee Cartilage Lesions. Results from the German CartilageRegistry DGOJ]. *Z Orthop Unfall* 155:457-467

### 1.4 Diagnostik und Einteilung von Knorpelschäden am Kniegelenk (A. Bumberger, P. Behrendt)

Die Terminologie bei der Einteilung und Klassifikation von Knorpelschäden stellt die Grundlage für die Auswahl des Therapieverfahrens dar. Dieses Kapitel soll einen Überblick liefern über eine standardisierte Diagnostik und unterschiedliche Klassifikationssysteme. Grundsätzlich unterschieden wird zunächst der fokale Knorpelschaden, welcher Folge eines akuten Traums sein kann oder Ausdruck eines lokal begrenzten, chronisch-degenerativen Prozesses. Demgegenüber abzugrenzen ist der Begriff der Arthrose, welche eine multifaktorielle und das gesamte Gelenk betreffende Erkrankung darstellt. Die Schwierigkeit besteht darin, dass der fokale Knorpelschaden mit der Zeit unterschiedliche Mechanismen in Gang setzt, welche graduell zum Krankheitsbild der Arthrose führen. Ein Gelenkzustand mit ersten biochemischen und biomechanischen Veränderungen, jedoch unter Abwesenheit einer radiologisch definierten Arthrose, wird aktuell als Früharthrose bezeichnet [5]. Neben dieser Definition existieren aktuell keine konsentierten Kriterien der Früharthrose. Der Artikel wird erste Klassifikationsvorschläge erläutern, welche in Zukunft hilfreich sein könnten für eine stadiengerechte Therapiefindung zur Behandlung fokal-degenerativer Knorpelschäden.

Eine weitere Herausforderung bei der Therapieplanung des fokalen Knorpelschadens besteht in der Kausalitätseinschätzung der vom Patienten beschriebenen Beschwerden. Knorpelschäden lassen sich in einem relevanten Anteil asymptomatischer Patienten feststellen oder als Begleitbefund im Rahmen anderer Verletzungen [3]. In-

wiefern der Knorpelschaden für eine Symptomkonstellation ursächlich ist, lässt sich zum Teil klinisch und radiologisch nur schwer beurteilen. Quantitative Magnetresonanztomographie (MRT) – Methoden könnten hier in Zukunft wertvolle Erkenntnisse zur Einschätzung dieser Frage liefern.

### Diagnostik von Knorpelschäden am Kniegelenk

#### Anamnese

Am Anfang jeder Diagnostik steht eine genaue, symptom-orientierte Anamnese.

Zunächst sind traumaassoziierte Beschwerden von atraumatischen zu unterscheiden. Demnach muss gezielt nach Beschwerdebeginn und Auslöser gefragt werden. Eine Sport- und Freizeitanamnese kann hier oftmals Hinweise liefern, auch wenn Traumata aus der Vergangenheit oftmals nicht konkret erinnerlich sind. Eine Auswertung von Daten des Deutschen Knorpelregisters zeigt in diesem Zusammenhang, dass der größere Anteil der chirurgisch behandelten Knorpelschäden als fokal-degenerativer Schaden und zu einem geringeren Anteil als akut-traumatisch eingeschätzt wurde [17]. Auch die präoperative Symptombdauer stellt eine wichtige Information dar, da diese bei prolongierten Beschwerden einen negativen Einfluss auf das Behandlungsergebnis haben kann [25].

Besonders wichtig im Hinblick auf die Indikation und Prognose einer knorpelregenerativen Therapie sind das Alter, Geschlecht und BMI der Patientin bzw. des Patienten, sowie potenzielle Vorschädigungen, Voroperationen und Begleitpathologien des Kniegelenks. An dieser Stelle sei auch

auf Kapitel 3.1 (Indikation zur operativen Therapie) und Kapitel 4 (Spezielle Indikationen der Knorpeltherapie) verwiesen. Für die Auswahl eines Therapieverfahrens sollte insbesondere der funktionelle Anspruch evaluiert werden, welcher sich aus Alltags-, Sport- und beruflichen Ansprüchen ergeben kann. Die Erhebung eines klinischen Baseline-Scores wie dem KOOS-Score ist eine sinnvolle Maßnahme, um den Therapieerfolg im Verlauf zu bewerten und dem Patienten den Verlauf der z.T. längerfristigen Rekonvaleszenz vor Auge zu führen [4].

Eine Familienanamnese kann wichtige Informationen zu disponierenden Gelenkerkrankungen liefern, welche differentialdiagnostisch mit bedacht werden müssen.

### Klinische Untersuchung

Es existieren keine hoch-sensitiven oder spezifischen Tests zur Detektion von Knorpelschäden. Auch das oftmals bemerkte retropatellare „Krepitieren“ kann viele Ursachen haben und ist kein eindeutiger Hinweis auf einen retropatellaren Knorpelschaden [19]. Dennoch kommt der klinischen Untersuchung eine entscheidende Bedeutung im Rahmen des Diagnosealgorithmus bei Knorpelschäden zu. Bei der Akutverletzung können ein intraartikulärer Erguss oder äußere Prellmarken oder Hämatomverfärbungen Hinweise für eine intraartikuläre Pathologie liefern. Darüber hinaus dient die klinische Untersuchung insbesondere der Detektion von prädisponierenden Faktoren. Diese können beispielhaft sein, eine ligamentäre Instabilität, eine Achsdeformität, ein patellares Maltracking oder auffällige Meniskusprovokationstests. Während koronare Achsabweichungen hauptsächlich für die Beurteilung

von Knorpelschäden im tibiofemorales Kompartiment von Bedeutung sind, sollten Torsionsdeformitäten des Femurs in Bauchlage beurteilt werden und spielen eine Rolle bei patellofemorales Beschwerden. Anzeichen einer fortgeschrittenen (Früh-)Arthrose sind Bewegungseinschränkungen und reizdivergierende Ergussneigungen.

### Röntgen

Die Nativröntgendiagnostik (Knie a.p., seitlich und Patella tangential) dient dem Ausschluss von Differentialdiagnosen, der Beurteilung der Wachstumsfugen beim Kind oder Adoleszenten und der Einschätzung des Arthrosegrades, welcher nach der am häufigsten gebräuchlichen Kellgren-Lawrence-Klassifikation eingeteilt wird. Diese ist bei der fortgeschrittenen Arthrose ( $> 2^\circ$ ) ein entscheidendes Kriterium bei der Indikationsstellung zur knorpelregenerativen Therapie [16]. Hierbei kann die Rosenbergaufnahme in  $45^\circ$  Beugung oder strecknahe Varus-Valgus-Stressaufnahmen eine Gelenkspaltverschmälerung in Streckung demaskieren. Darüber hinaus können im konventionellen Röntgen fortgeschrittene osteochondrale Läsionen identifiziert werden.

Klinisch können kleine Abweichungen der Beinachse nicht zuverlässig eingeschätzt werden, sodass die Indikation zur radiologischen Achsvermessung niederschwellig empfohlen wird. Dabei ist zwingend auf die Einhaltung der Gütekriterien bei der Durchführung des Ganzbeinstandröntgens zu achten [13].

### Sonographie

Die Sonographie hat in der Diagnostik von fokalen Knorpelschäden zum aktuellen Zeitpunkt einen untergeordneten Stellenwert. Die Anwendung begrenzt sich momentan auf die Darstellung arthroseassoziierter Veränderungen, wie bspw. von Osteophyten oder einer Meniskusextrusion. Darüber hinaus bietet die Doppler-Sonographie die Möglichkeit, die Vaskularisierung von Weichgewebe nicht-invasiv zu messen und so bspw. eine vorliegende Synovialitis zu quantifizieren [7]. Differentialdiagnosen wie eine Bursitis präpatellaris oder eine Tendinopathie der Patellarsehnen lassen sich ebenfalls abgrenzen.

### MRT

Die Magnetresonanztomographie (MRT) mit hoher Feldstärke (3 Tesla) stellt heute die mit Abstand wichtigste Untersuchungsmodalität in der Diagnostik fokaler Läsionen des Gelenkknorpels und des subchondralen Knochens dar [22]. Durch den hervorragenden Weichteilkontrast sind vollschichtige Läsionen des Gelenkknorpels gut erkennbar. Das 3 Tesla-MRT bietet im Vergleich zum 1,5 Tesla MRT den Vorteil einer besseren räumlichen Auflösung und ist daher beim Vorhandensein nicht-vollschichtiger Knorpelschäden hinsichtlich Defekterkennung, Spezifität und Sensitivität überlegen. Diese Defekte können ansonsten im 1 oder 1,5 Tesla MRT unterschätzt werden [8, 10]. Wichtig ist außerdem die Verwendung einer dedizierten Gelenkspule, also bspw. Kniespule.

Knorpelsensitive Sequenzen sind protonendichte (PD)-gewichtete oder PD/T2-gewichtete, fettunterdrückte TSE-Sequenzen. Diese bringen Flüssig-

sigkeiten hyperintens zur Darstellung, bei intermediärem Knorpelsignal und gleichzeitiger hypointenser Darstellung des Knochens. Dadurch sind neben Knorpelläsionen auch subchondrale Ödeme ausgezeichnet erkennbar. T1-gewichtete Sequenzen ermöglichen eine genaue Beurteilung der subchondralen Grenzlamelle und des Knochenmarks, wobei sich Ödeme hierbei als hypointense Areale darstellen. Was die Schichtdicke der MRT-Sequenzen betrifft, werden 3-4 mm empfohlen, da sich hier ein ausgewogenes Verhältnis aus ausreichender Signalstärke, hoher Ortsauflösung, kurzer Akquisitionszeit und akzeptabler Subsummation von räumlichen Informationen zeigt.

Trotz der aus klinischer Sicht guten Beurteilbarkeit des artikulären Knorpels hat sich gezeigt, dass die MR-tomographische Graduierung von Knorpelschäden in Anlehnung an gängige arthroskopische Klassifikationen (Outerbridge, ICRS; s.u.) vor allem in Bereichen mit dünneren Knorpelbelägen (bspw. Tibiaplateau) und bei nicht-vollschichtigen Läsionen nur eingeschränkt möglich ist [26].

Neben der herkömmlichen morphologischen Beurteilung des Gelenkknorpels anhand von MRT-Bilddaten, stehen mittlerweile auch unterschiedliche Möglichkeiten der quantitativen Datenauswertung zur Verfügung- wie bspw. das „T2-Mapping“, welche jedoch bislang vor allem in der Forschung Anwendung finden [12]. Beim T2-Mapping wird die T2-Relaxationszeit im Bereich des Knorpels gemessen und dient dabei als Surrogatparameter der chondralen Matrixdegeneration [24]. Dies ermöglicht eine potenzielle Früherkennung von beginnenden Knorpeldefekten bzw. eine potenzielle Abgrenzung von perifokalen Schädigungsarealen in

der Umgebung von makroskopischen Knorpeldefekten.

### CT-Arthrographie

Die CT-Arthrographie weist eine vergleichbare Sensitivität und Spezifität zum Nachweis von Gelenkknorpelschäden auf und stellte damit bei einer gegebenen Kontraindikation zur MRT eine wertvolle Alternative dar [9].

### Arthroskopie

Die systematische arthroskopische Gelenkinspektion stellt den Referenzstandard in der Diagnostik von strukturellen Defekten des Gelenkknorpels dar, wobei sie als primäres Diagnoseverfahren durch die ausgezeichnete Sensitivität und Spezifität von MRT-Aufnahmen weitgehend zurückgedrängt wurde. Die diagnostische Arthroskopie als Maßnahme zur Beurteilung eines Knorpelschadens ist somit nur in Ausnahmefällen indiziert.

### Differenzialdiagnostik

Aufgrund der Häufigkeit asymptomatischer Knorpelschäden stellt die Differenzialdiagnostik und Kausalitätseinschätzung für die Beschwerden eine Herausforderung dar. Neben Ligament-, Meniskus- und patellofemorale Schmerzen pathologien sollten systemische Erkrankungen mit bedacht werden. Primär gilt es bei dem Vorhandensein klinischer Entzündungszeichen eine septische Arthritis auszuschließen. Die laborchemische Diagnostik und Gelenkpunktion können rheumatologische und immunologische Arthritiden weiter eingrenzen.

## Klassifikation von Knorpelschäden am Kniegelenk

### Allgemein

Die systematische Klassifikation gehört zum Standard der Dokumentation in der Diagnostik und Behandlung von artikulären Knorpelschäden. Um Klarheit zu schaffen, sollte neben dem Grad auch immer das verwendete Klassifikationssystem mitangegeben werden. Prinzipiell werden Systeme unterschieden, welche ausschließlich den Gelenkknorpel bzw. den subchondralen Knochen beurteilen, sowie solche, welche Pathologien des gesamten Gelenks berücksichtigen. Diese, häufig als „whole-organ“ Scores bezeichneten MRT-basierten Klassifikationssysteme berücksichtigen neben dem Gelenkknorpel auch bspw. Erguss, Synovitis, Knochenmarködeme, sowie die Integrität der Menisci und Ligamente, finden im klinischen Alltag bislang jedoch kaum Anwendung [11]. Zu nennen sind hier bspw. der Whole-organ MRI-Score (WORMS) of the Knee, sowie der neuere MRI Osteoarthritis Knee Score (MOAKS) [6, 20]. Ebenso existieren Klassifikationssysteme zur Beurteilung des Regeneratgewebes nach knorpelregenerativen Eingriffen, wie bspw. der Magnetic Resonance Observation of Cartilage Repair Tissue (MOCART) Score [15, 21].

### Abgrenzung fokaler Knorpelschaden und Früharthrose

Die klassische Indikation zur knorpelregenerativen Therapie besteht bei einem fokalen Knorpelschaden mit ansonsten intaktem Gelenkknorpel im gesamten Gelenk [16]. Häufig ist der fokale tiefgreifende Knorpeldefekt jedoch begrenzt durch Randknorpel mit ober-

flächlicher Schädigung; oder es liegen zusätzliche Defektareale an der gegenüberliegenden Gelenkfläche („kissing lesion“) bzw. in weiteren Kompartimenten vor. Um diesem Spektrum an Befundkonstellationen Rechnung zu tragen, wurde von Madry et al. eine Klassifikation zur Einteilung der Früharthrose vorgeschlagen [14]. Diese unterscheidet u.a. verschiedene Stadien der „fokalen Früharthrose“, wobei die Ausdehnung der periläsionalen oberflächlichen Schädigung, sowie das Vorliegen von weiteren Knorpelschäden an der gegenüberliegenden Gelenkfläche bzw. in anderen Kompartimenten ausschlaggebend ist.

#### Klassifikation chondraler Läsionen

Eine der ältesten und am weitesten verbreiteten Klassifikationen für artikuläre Knorpelschäden ist jene nach

Outerbridge, welche 4 pathologische Stadien unterscheidet und später als arthroskopische Klassifikation adaptiert wurde (■ **Tab. 1**) [18, 23]. Der klare Vorteil dieser Klassifikation liegt in ihrer Einfachheit und unkomplizierten Anwendung. Allerdings sollte bedacht werden, dass die Inter- und Intraobserver-Reliabilität laut Studienlage durchwachsen ist und auch der prognostische Wert nicht klar erwiesen ist [23]. Weiterer Nachteil der Outerbridge-Klassifikation ist, dass die Tiefenausdehnung des Knorpelschadens weniger exakt graduiert wird, welche jedoch für die Therapieauswahl entscheidend ist. Aus diesem Grund wird von den Autoren die weiter differenziertere Klassifikation der International Cartilage Regeneration and Joint Preservation Society (ICRS) empfohlen (■ **Abb. 1**, ■ **Tab. 2**) [1].

#### Klassifikation osteochondraler Läsionen (OCL)

Osteochondrale Läsionen (OCL) zeichnen sich durch eine simultane Schädigung des artikulären Knorpels und des darunter liegenden subchondralen Knochens aus, wobei bei der klassischen Osteochondritis dissecans (OCD) die Pathologie typischerweise vom Knochen ausgeht und der Knorpelschaden sekundär auftritt. Unterschieden werden dabei die juvenile OCD (bei offenen Wachstumsfugen) bzw. die adulte OCD (bei geschlossenen Wachstumsfugen) [2]. Abzugrenzen davon sind traumatische OCL, welche bspw. im Rahmen von Patellaluxationen auftreten können. Die Klassifikation von OCL erfolgt wiederum nach den ICRS-Kriterien (■ **Tab. 3**). Zur näheren Erläuterung von osteochondralen Läsionen bzw. Rekonstruktions-Techniken wird auf Kapitel 3.6 verwiesen.

**Outerbridge – Klassifikation** [18, 23]

Grad	Beschreibung
0	intakter Gelenkknorpel
I	Knorpelerweichung und -schwellung (geschlossene Chondromalazie)
II	Fragmentation und Fissurierung in einem Areal < 1,5 cm (1/2 inch) ohne Erreichen des subchondralen Knochens
III	Fragmentation und Fissurierung in einem Areal > 1,5 cm (1/2 inch)
IV	Bis an den subchondralen Knichen reichende Knorpelläsion

**Tab. 1** ▲ © 2023 AGA-Knie-Knorpel-Meniskus-Komitee

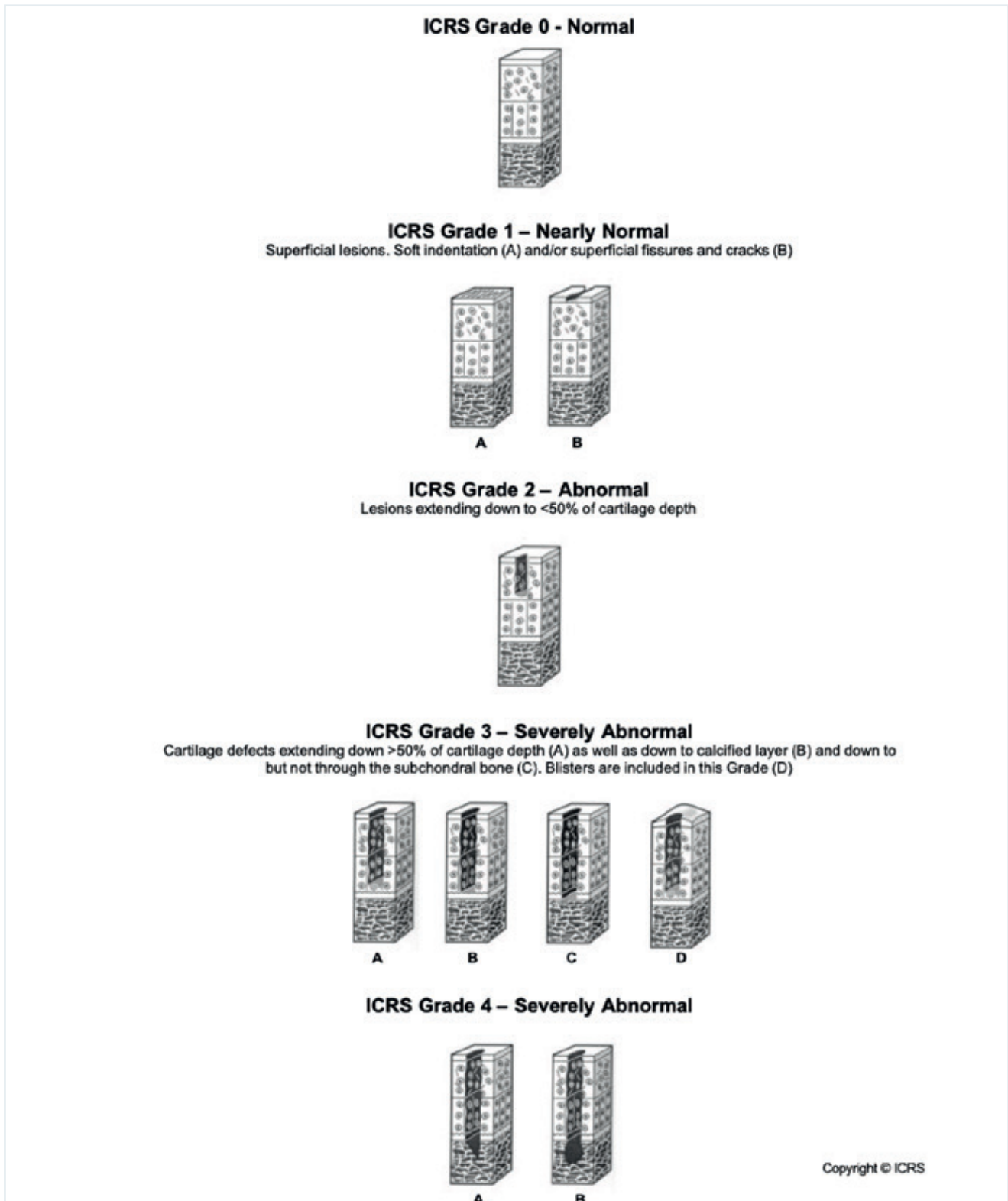


Abb. 1 ▲ ICRS-Klassifikation aus dem ICRS Cartilage Injury Evaluation Package. Mit freundlicher Genehmigung der ICRS.



**ICRS – Klassifikation [1]**

Grad	Beschreibung
0	Keine erkennbaren Defekte
1	Oberflächliche Läsion
1A	Intakte Oberfläche, Fibrillationen und/ oder Erweichung
1B	Zusätzliche oberflächliche Risse/ Fissuren
2	Tiefgreifender chondraler Defekt
3	Läsionstiefe >50 %
3A	Läsionstiefe >50 % ohne Erreichen der kalzifizierenden Schicht
3B	Bis zur kalzifizierenden Schicht
3C	Bis zur subchondralen Platte
3D	Mit Blasenbildung
4	Osteochondrale Läsion
4A	Ausdehnung bis eben in die subchondrale Knochenplatte
4B	Tiefe Ausdehnung in den trabekulären Knochen

**Tab. 2** ▲ © 2023 AGA-Knie-Knorpel-Meniskus-Komitee**ICRS – Klassifikation der Osteochondralen Läsion (OCL) [1]**

Grad	Beschreibung
0	Keine erkennbaren Defekte
1	Stabile Läsion mit durchgängigem, aber aufgeweichtem Areal bei intaktem artikulärem Knorpel
2	Stabile Läsion mit partieller Diskontinuität des artikulären Knorpels
3	Läsion mit kompletter Diskontinuität des artikulären Knorpels, jedoch ohne Dislokation („dead in situ“)
4	Leeres Defektareal, oder Defekt mit disloziertem Fragment bzw. gelockertem Fragment im Defektbett
4b	Zusätzlich mit Knochendefekt > 10 mm in die Tiefe

**Tab. 3** ▲ © 2023 AGA-Knie-Knorpel-Meniskus-Komitee

### Literatur:

- [1] Brittberg M, Winalski CS (2003) Evaluation of cartilage injuries and repair. *J Bone Joint Surg Am* 85-A Suppl 2(SUPPL. 1):58–69
- [2] Cahill BR (1995) Osteochondritis Dissecans of the Knee: Treatment of Juvenile and Adult Forms. *J Am Acad Orthop Surg* 3(4):237–247
- [3] Culvenor AG, Øiestad BE, Hart HF, Stefaniak JJ, Guermazi A, Crossley KM (2019) Prevalence of knee osteoarthritis features on magnetic resonance imaging in asymptomatic uninjured adults: a systematic review and meta-analysis. *Br J Sports Med* 53(20):1268–1278
- [4] Faber S, Seifarth N, Angele P, Spahn G, Buhs M, Zinser W, Niemeyer P (2022) Factors correlating with patients' satisfaction after undergoing cartilage repair surgery—data from the German Cartilage Registry (KnorpelRegister DGOU). *Int Orthop* 46(3):457–464
- [4] Feucht MJ, Izadpanah K, Vogt S, Mehl J (2021) Stellenwert der chirurgischen Knorpeltherapie bei Früharthrose. *Orthopade* 50(5):356–365
- [6] Hunter DJ, Guermazi A, Lo GH, Grainger AJ, Conaghan PG, Boudreau RM, Roemer FW (2011) Evolution of semi-quantitative whole joint assessment of knee OA: MOAKS (MRI Osteoarthritis Knee Score). *Osteoarthritis Cartilage* 19(8):990–1002
- [7] Keen HI, Wakefield RJ, Conaghan PG (2009) A systematic review of ultrasonography in osteoarthritis. *Ann Rheum Dis* 68(5):611–619
- [8] Kijowski R, Blankenbaker DG, Davis KW, Shinki K, Kaplan LD, De Smet AA (2009) Comparison of 1.5- and 3.0-T MR imaging for evaluating the articular cartilage of the knee joint. *Radiology* 250(3):839–848
- [9] Klaan B, Wuennemann F, Kintzelé L, Gersing AS, Weber MA (2019) [MR and CT arthrography in cartilage imaging: Indications and implementation]. *Radiologe* 59(8):710–721
- [10] Krakowski P, Karpiński R, Jójczuk M, Nogalska A, Jonak J (2021) Knee MRI Underestimates the Grade of Cartilage Lesions. *Applied Sciences* 2021, Vol 11, Page 1552 11(4):1552
- [11] Leary E, Stoker AM, Cook JL (2020) Classification, Categorization, and Algorithms for Articular Cartilage Defects. *J Knee Surg* 33(11):1069–1077
- [12] Li X, Majumdar S (2013) Quantitative MRI of articular cartilage and its clinical applications. *J Magn Reson Imaging* 38(5):991–1008
- [13] Lobenhoffer P, van Heerwaarden R, Agneskirchner JD (2014) *Kniegelenknahe Osteotomien*. Lobenhoffer P, van Heerwaarden R, Agneskirchner JD (eds) Georg Thieme Verlag, Stuttgart
- [14] Madry H, Kon E, Condello V, Peretti GM, Steinwachs M, Seil R, Berruto M, Engebretsen L, Filardo G, Angele P (2016) Early osteoarthritis of the knee. *Knee Surg Sports Traumatol Arthrosc* 24(6):1753–62
- [15] Marlovits S, Singer P, Zeller P, Mandl I, Haller J, Trattnig S (2006) Magnetic resonance observation of cartilage repair tissue (MOCART) for the evaluation of autologous chondrocyte transplantation: determination of interobserver variability and correlation to clinical outcome after 2 years. *Eur J Radiol* 57(1):16–23
- [16] Niemeyer P, Albrecht D, Aurich M, Becher C, Behrens P, Bichmann P, Bode G, Brucker P, Ergelet C, Ezechieli M, Faber S, Fickert S, Fritz J, Hoburg A, Kreuz P, Lützner J, Madry H, Marlovits S, Mehl J, Müller PE, Nehrer S, Niethammer T, Pietschmann M, Plaass C, Rössler P, Rhunau K, Schewe B, Spahn G, Steinwachs M, Tischler T, Volz M, Walther M, Zinser W, Zellner J, Angele P (2023) Empfehlungen der AG Klinische Geweberegeneration zur Behandlung von Knorpelschäden am Kniegelenk. *Z Orthop Unfall* 161(1):57–64
- [17] Niemeyer P, Feucht MJ, Fritz J, Albrecht D, Spahn G, Angele P (2016) Cartilage repair surgery for full-thickness defects of the knee in Germany: indications and epidemiological data from the German Cartilage Registry (KnorpelRegister DGOU). *Arch Orthop Trauma Surg* 136(7):891–897
- [18] OUTERBRIDGE RE (1961) The etiology of chondromalacia patellae. *J Bone Joint Surg Br* 43-B:752–757
- [19] Pazzinatto MF, de Oliveira Silva D, Faria NC, Simic M, Ferreira PH, Azevedo FM de, Pappas E (2019) What are the clinical implications of knee crepitus to individuals with knee osteoarthritis? An observational study with data from the Osteoarthritis Initiative. *Braz J Phys Ther* 23(6):491–496
- [20] Peterfy CG, Guermazi A, Zaim S, Tirman PFJ, Miaux Y, White D, Kothari M, Lu Y, Fye K, Zhao S, Genant HK (2004) Whole-organ magnetic resonance imaging score (WORMS) of the knee in osteoarthritis. *Osteoarthritis Cartilage* 12(3):177–190
- [21] Schreiner MM, Raudner M, Marlovits S, Bohndorf K, Weber M, Zalaudek M, Röhrich S, Szomolanyi P, Filardo G, Windhager R, Trattnig S (2021) The MOCART (Magnetic Resonance Observation of Cartilage Repair Tissue) 2.0 Knee Score and Atlas. *Cartilage* 13(1\_suppl):571S–587S
- [22] Shah AJ, Patel D (2021) Imaging update on cartilage. *J Clin Orthop Trauma* 22:101610
- [23] Slattery C, Kweon CY (2018) Classifications in Brief: Outerbridge Classification of Chondral Lesions. *Clin Orthop Relat Res* 476(10):2101–2104
- [24] Soellner ST, Goldmann A, Muelheims D, Welsch GH, Pachowsky ML (2017) Intraoperative validation of quantitative T2 mapping in patients with articular cartilage lesions of the knee. *Osteoarthritis Cartilage* 25(11):1841–1849
- [25] Solheim E, Hegna J, Inderhaug E (2018) Early determinants of long-term clinical outcome after cartilage repair surgery in the knee. *J Orthop* 15(1):222–225
- [26] Spahn G, Stojanovic I, Biehl M, Klemm H-T, Hofmann GO *Klassifikation von Knorpelschäden und Arthrose*. DOI: 10.3238/oup.2016.0509-0514

## 2. Konservative Therapie von Knorpelverletzungen (P. Rößler)

In der konservativen Therapie von Knorpelschäden stehen grundsätzlich eine Vielzahl von möglichen Ansätzen zur Verfügung. Diese umfassen unter anderem **körperlich-diätetische, medikamentöse, physikalische und orthopädie-technische**. Dennoch gibt es keine Therapie, die, losgelöst von anderen Verfahren, eine ausreichend gute Beschwerdelinderung liefern würde oder die Notwendigkeit einer späteren operativen Versorgung eines Knorpelschadens so minimieren würde, dass sie allen anderen Möglichkeiten klar überlegen wäre. Zudem gestalten sich die patientenindividuellen Risiko- und Einflussfaktoren so zahlreich, dass eine konservative Therapie grundsätzlich individualisiert und multimodal erfolgen sollte. Wir unterscheiden hierbei primär in **chondroprotektive** und **chondroinduktive** Maßnahmen. **Chondroregenerative** Maßnahmen, wie etwa die Knorpelzelltransplantation, sind bisher ausnahmslos der operativen Therapie zuzuordnen.

**Indikationen** für die konservative Therapie von Knorpelschäden umfassen asymptomatische Knorpelschäden, sowie symptomatische Knorpelschäden ohne Blockierungen (z.B. bei freien Gelenkkörpern), Instabilitäten oder anderen Binnenschäden, die mit einem hohen Risiko für ein Voranschreiten einer Gelenkdestruktion verbunden sind und daher eher operativen Therapien zugeführt werden sollten. In den folgenden Abschnitten sollen die zur Verfügung stehenden, evidenzbasierten Methoden im Einzelnen erläutert werden.

### Körperliche Aktivität und Ernährung

**Bewegungstherapie** und **moderater Muskelaufbau** können bei Patienten mit Knorpelschäden oder Früharthrose eine gezielte Entlastung betroffener Gelenkkompartimente und somit auch Schmerzreduktion bewirken [36]. So konnte jüngst gezeigt werden, dass eine gezielte, einfache Bewegungstherapie bei Patienten mit Gonarthrose einer Injektionstherapie mit Kortikosteroiden hinsichtlich Schmerzen und Funktion über den Zeitraum von einem Jahr überlegen ist [11]. Ferner konnte gezeigt werden, dass eine konsequente **Gewichtsreduktion** die Spitzenbelastungen im Kniegelenk sowie das Knieabduktionsmoment deutlich verringern [1]. Gezielte **Trainingsroutinen**, aber auch **app-gestützte Trainingsprogramme** können dabei helfen, diese Ziele zu erreichen und Effekte zu verstetigen [5]. Selbst für moderne Therapieverfahren wie die **Blood Flow Restriction Therapie** gibt es bereits erste Wirknachweise mit einer guten Schmerzreduktion bei Patienten mit Früharthrose [14, 25].

Neben den genannten Ansätzen kann in Einzelfällen ergänzend auch eine **Physiotherapie** hilfreich. Vor allem in Fällen, in denen bestimmte Bewegungsmuster aufgrund von Einschränkungen nicht selbstständig erlernt oder durchgeführt werden können. Mögliche Therapieformen beinhalten:

- Schmerzlinderung durch Belastungsreduktion (Stabilisierung, Traktion, Gehhilfen)
- Dehnung schmerzhafter Gelenkkapseln und Gelenkmobilisation (passiv)

- Detonisierung angespannter Muskeln
- Verbesserung der Gelenkbeweglichkeit (aktiv, aktiv-assistiv, passiv)
- Muskelstabilisierung des Gelenks durch gezielte, ausbalancierte Aktivierung von Agonisten und Antagonisten
- Verbesserung der Gelenkfunktion und -koordination durch kompensatorische Techniken und koordinative Übungen
- **Medizinische Trainingstherapie** zur Steigerung der Bewegungsqualität (Kraft, Bewegung, Ausdauer, Koordination).

Neben den genannten Faktoren spielt auch die **Ernährung** für den klinischen Verlauf von Knorpelschäden und die Entwicklung von Arthrose offenbar eine entscheidende Rolle. Besonders entzündungsfördernde Nahrungsmittel sollten vermieden werden, da sie über eine Steigerung entsprechender Biomarker wie IL1- $\alpha$  einen katabolen Prozess im Gelenkknorpel in Gang setzen. Dem gegenüber zeigte eine systematische Übersichtsarbeit, dass die sogenannte **mediterrane Diät** (Fisch, Gemüse, ungesättigte Fettsäuren wie z.B. Olivenöle) diese Biomarker signifikant vermindert und so einen gewissen **chondroprotektiven** Effekt entfalten kann. Diese Zusammenhänge sind für die inflammatorischen Prozesse der manifesten Arthrose bereits relativ gut untersucht, während in Bezug auf Knorpelschäden hier noch weiterführende Untersuchungen ausstehen. Generell kann aufgrund der Ätiologie der Arthrose aber uneingeschränkt zu einer **diätetischen Therapie** ebenso wie zu einer **Gewichtsreduktion** geraten werden.

Ausreichende körperliche Aktivität (z.B. im Konzept 10.000 Schritte/Tag) und das Aneignen einer individuellen Trainingsroutine, mit oder ohne physiotherapeutische Anleitung, sowie eine Änderung der Ernährungsgewohnheiten dürfen daher als Grundpfeiler in der Therapie von Knorpelschäden begriffen werden.

### Medikamentöse Therapie

#### Nicht steroidale Antirheumatika

Nicht steroidale Antirheumatika (NSAR) inhibieren die Prostaglandinsynthese und entfalten so eine **entzündungshemmende** und **analgetische** Wirkung. Sie sind nahezu alle gekennzeichnet durch einen schnellen Wirkeintritt bei lediglich sehr kurzzeitiger Wirkdauer. Die therapeutische Breite ist groß, das Nebenwirkungsprofil bei unsachgemäßer und zu häufiger Anwendung aber beträchtlich. Vor allem gastrointestinale Komplikationen wie Ulcera oder Blutungen treten gehäuft auf, weshalb für vorbelastete Patienten Kontraindikationen bestehen. In der Therapie von Knorpelschäden spielen NSAR eine eher untergeordnete Rolle, da keine direkten chondroprotektiven oder -induktiven Effekte bekannt sind. Jedoch hilft die Einnahme im Sinne einer Bedarfsmedikation zur Kupierung von Schmerzspitzen, vor allem bei intensiverer Belastung betroffener Gelenke. Eine Dauertherapie ist indes nicht empfohlen. Die **topische Anwendung** in Form von Gelen oder Cremes ist der **oralen Anwendung** gegenüber hinsichtlich der Funktionsverbesserung und Schmerzreduktion überlegen [13]. Außerdem darf die topische Anwendung auch als sicherer betrachtet werden, da binnen eines einjährigen

Therapiezeitraums signifikant weniger schwere Nebenwirkungen auftraten als bei vergleichbaren oralen Präparaten [46].

#### Nahrungsergänzungsmittel

**Glukosamin** ist ein natürlicher Bestandteil des hyalinen Gelenkknorpels und der Synovialflüssigkeit. Das es die Aggrecan-Produktion von Chondrozyten steigert, ist es wesentlich an der Bildung und Erneuerung der extrazellulären Matrix des Knorpelgewebes beteiligt [9]. **Chondroitinsulfat** hingegen gehört zur Gruppe der Glykosaminoglykane, wird von Chondroblasten gebildet und verleiht dem Gelenkknorpel seine Druckfestigkeit und Elastizität. In Studien konnte gezeigt werden, dass es die endogene Produktion von Proteoglykanen und Hyaluronsäure steigert [26]. Die klinische Studienlage zu den Effekten dieser beiden Nahrungsergänzungsmittel ist uneinheitlich. Die Substanzen zeigen zwar keinen chondroregenerativen Effekt, können aber offenbar zu einer **Elastizitätssteigerung** des vorgeschädigten Knorpelgewebes führen, was sich in Studien durch die Verminderung der Gelenkspaltverschmälerung bei Patienten mit Früharthrose zeigt [16]. In einer jüngst veröffentlichten Meta-Analyse konnte gezeigt werden, dass sowohl Monotherapien mit Glukosamin als auch solche mit Chondroitinsulfat zu einer signifikanten Schmerzreduktion führen, die Gelenkfunktion aber nicht verbessern konnten [45]. Die empfohlene orale Tagesdosis von Glukosamin liegt bei 1500 mg (2 x 750 mg), die von Chondroitinsulfat bei 1200 mg (3 x 400 mg). Beide Substanzen wirken offenbar **chondroprotektiv** und können zu einer Verringerung von Gelenkschmerzen beitragen, wobei eine Kombinationstherapie

keinen potenzierenden Effekt hervorruft [16].

Neben Glukosamin und Chondroitinsulfat existiert noch eine Vielzahl an Substanzen, denen im Rahmen von sogenannten **Health Claims** chondroprotektive oder chondroinduktive Wirkung nachgesagt wird. Die Europäische Union hat aus gutem Grund in ihrer Verordnung (EG) Nr. 1924/2006 den Umgang mit Werbung für Nahrungsergänzungsmittel geregelt. Auch wenn in diesem Kapitel noch etliche **phytotherapeutische Substanzen** wie etwa Kurkuma, Teufelskralle, Weidenrinde oder Brennnessel genannt werden könnten, so existiert für diese hinsichtlich der expliziten Wirkung auf den Gelenkknorpel zum jetzigen Zeitpunkt keine ausreichende Evidenz in der aktuellen Literatur, um eine generelle Empfehlung aussprechen zu können.

#### Kortikosteroide

Die Injektion von **Kortikosteroiden** gehört seit vielen Jahrzehnten zur gängigen Praxis in der Therapie entzündlicher Gelenkerkrankungen [3]. Kortikosteroide haben in erster Linie eine starke **antiinflammatorische Wirkung**, zeigen aber in Bezug auf den Gelenkknorpel vor allem auch **katabole Effekte**, die langfristig sogar zu einer vorzeitigen Gelenkschädigung führen können [24]. Da es sich um Hormone handelt, ist jedoch eine Vielzahl an Wirkmechanismen zu verzeichnen, was gerade im Rahmen der aktivierten Arthrose auch anabole Effekte (z.B. an der Synovialmembran) hervorrufen kann [21]. Da die Arthrose heute zunehmend als Erkrankung des gesamten Gelenkes (joint as an organ) verstanden wird, hat auch der Einsatz von Kortikosteroiden weiterhin seine

Berechtigung. Es besteht ein direktes Kontinuum zwischen oberflächlichen Knorpelschädigungen, der Entstehung chronisch inflammatorischer Zustände, einer Veränderung der Synovialmembran und der Gelenkhomöostase, sowie der Expression von Mediatoren, was ultimativ über Jahre hinweg zu einer Früharthrose führen kann [37]. Auch wenn Kortikosteroide explizit keinen chondroprotektiven oder chondroinduktiven Effekt zeigen, können sie im Rahmen von aktivierten Zuständen, vor allem bei **starken Reizergüssen**, eine erhebliche **Erguss- und Schmerzreduktion** bewirken [23]. Diese Effekte zeigen mittel- bis langfristig jedoch keine Verbesserung der Funktion, was den therapeutischen Nutzen tatsächlich auf die indirekte analgetische Wirkung beschränkt [20].

### Hyaluronsäure

**Hyaluronsäure** ist ein wesentlicher Hauptbestandteil der Synovialflüssigkeit und als solches verantwortlich für eine friktionsarme Gelenkfunktion. Außerdem steuert die intraartikuläre Konzentration an Hyaluronsäure direkt die Produktion von Proteoglykanen, was die Bedeutung für ein gesundes Knorpelgewebe noch weiter erhöht [2]. Die klassischen Ansätze der in den 1970er Jahren entwickelten sogenannten **Viskosupplementation** mit Hyaluronsäure basieren auf folgenden Grundannahmen: **Schmierung des Gelenkes, Umverteilung bzw. Verbesserung der Lastaufnahme, Elastizitätssteigerung des Gelenkknorpels** und dadurch bedingte **analgetische Wirkung**. Da es sich um Makromoleküle handelt, zeigen therapeutisch verwendete Hyaluronsäuren zum Teil massive Unterschiede in ihrer Herkunft und Zusammensetzung. Während früher

avianische, aus Hahnenkämmen gewonnene, Hyaluronsäuren den Markt dominierten, werden moderne Präparate vorwiegend aus Bakterienfermentation gewonnen. Während avianische Präparate häufig noch reaktive Reizergüsse zeigten, ist die Nebenwirkung bei bakterienfermentierten Präparaten nicht mehr zu beobachten. Ein weiterer großer Unterschied liegt im Molekulargewicht, welches von 500 bis 10.000 kDa reicht, sowie in der Molekularstruktur (linear, cross-linked, etc.) und den damit verbundenen rheologischen Eigenschaften. Niedrigmolekulare Präparate kommen vorwiegend bei **Knorpelschäden und Arthrose ohne relevante Synovitis** zum Einsatz, während hochmolekulare Präparate sich vor allem bei **begleitenden Gelenkergüssen und Synovitiden** bewährt haben. Auch der sportliche Anspruch und Aktivitätsgrad des Patienten kann hierbei eine Rolle spielen. So sind hochmolekulare Präparate aufgrund ihrer rheologischen Zähigkeit eher für sportliche Patienten mit hohem Aktivitätsgrad geeignet und können bei Patienten mit geringem Aktivitätsgrad häufig zu Gelenksteifigkeit führen [4, 28]. Ähnlich wie bei den Nahrungsergänzungsmitteln ist die Studienlage zur Hyaluronsäure uneinheitlich. Einige Studien zeigen einen positiven Effekt auf die Zunahme der Gelenkspaltweite, die hypothetisch ebenfalls auf einer Elastizitätssteigerung beruht, während andere Studien diesen Effekt widerlegen [10, 30]. Allerdings zeigt sich in Meta-Analysen recht einheitlich, dass Hyaluronsäure placebokontrolliert zu einer signifikanten **Schmerzreduktion** und **Funktionsverbesserung** führt [42]. Bei der Anwendung von Hyaluronsäure im Sinne einer chondroprotektiven und chondroinduktiven Therapie spielen die richtige Indikation und Patientenselektion eine herausra-

gende Rolle. Ein sachgemäßer Einsatz von Hyaluronsäure kann insbesondere bei symptomatischen Knorpelschäden ohne zwingende OP-Indikation zu guten Ergebnissen und Verzögerung einer operativen Versorgung führen.

### Plättchen-reiches Plasma

**Plättchen-reiches Plasma (PRP)** ist, je nach Aufbereitungsform, ein Gemisch aus Thrombozyten, ggf. auch Leukozyten, autologen Wachstumsfaktoren und Zytokinen [15]. Neben zahlreichen anderen Faktoren spielt vor allem die Konzentration der Leukozyten eine entscheidende Rolle für Wirkweise und Anwendungsgebiete. Unterschieden wird hierbei in **leukozyten-reiches PRP (LR-PRP)** und **leukozyten-armes PRP (LP-PRP)**, wobei letzteres sich anhand der Literatur vor allem für die intraartikuläre Anwendung empfiehlt, das hier häufig entzündliche Prozesse beteiligt sind [35]. Die Wirkung auf den Gelenkknorpel äußert sich vor allem in einer gesteigerten **Proliferation und Differenzierung von Chondroblasten und Chondrozyten**, sowie in einer gesteigerten **Produktion von Matrixproteinen und Proteoglykanen** [40]. Obwohl die Anwendung von PRP bei Gonarthrose inzwischen als sicher und effektiv gilt und in zahlreichen Studien positiv bewertet wurde, wird sein Nutzen in der Therapie von Knorpelschäden nach wie vor kontrovers diskutiert [43, 44]. Während tierexperimentelle Studien sogar eine Reparatur von Knorpelschäden in Modellversuchen zeigen können, konnte dieser Effekt in klinischen Studien bisher nicht nachgewiesen werden [22, 34]. In jüngeren Meta-Analysen zeigt sich recht eindeutig, dass vor allem die Therapie mit LP-PRP bei Patienten mit Knorpelschäden und/

oder Arthrose der Therapie mit Hyaluronsäure überlegen ist [7, 31]. Andere Meta-Analysen zeigen gegenüber den anderen gängigen Infiltrationstherapien (v.a. Hyaluronsäure und Kortikosteroiden) eine signifikante Verbesserung der Gelenkfunktion [38]. Denkbar und in der klinischen Praxis längst angekommen sind auch **Kombinationstherapien** aus Hyaluronsäure und PRP, wobei die bisherige Datenlage nicht zu einer grundsätzlichen Empfehlung gegenüber der jeweiligen Monotherapie ausreicht. Ein weiterer nachweisbarer Effekt von PRP zeigt sich vor allem auch in der adjuvanten Therapie nach chirurgischer Knorpelregeneration, was eine indirekte Ableitung der Effekte im Rahmen der rein konservativen Therapie zumindest hinsichtlich der Wirkmechanismen erlaubt [41]. Die Anwendung von PRP im Allgemeinen darf also grundsätzlich als sicher und effektiv angesehen werden, wobei die direkte Wirkung auf Knorpelschäden noch genauer untersucht werden muss. Der wesentliche therapeutische Effekt, der sich, ähnlich wie bei den Kortikosteroiden, vor allem bei der aktivierten Arthrose entfaltet, ist auf die generell **antiinflammatorische Wirkung** zurückzuführen.

### Zelltherapien

Der Begriff der **Zelltherapie** umfasst im weitesten Sinne sämtliche Anwendungen von Zellen und Zellaufbereitungen, wobei aufgrund der Sonderstellung des PRP dieses hier angenommen wird. Unterschieden werden vor allem Zellsuspensionen, die autolog direkt entnommen werden können, wie etwa das **Knochenmarkaspirat (BMAC<sup>1</sup>)** und das **Lipoaspirat (SVF<sup>2</sup>)**, sowie expandierte Zellaufbereitungen aus mesenchymalen Stromazellen

(MSC), wie Knochenmarkstromazellen (BM-MSC), **Fettstromazellen (AD-MSC)** und andere spezialisierte mesenchymale Stromazellen (MSC). Bei keinem der genannten Verfahren handelt es sich um eine Stammzelltherapie im engeren Sinn, was jedoch marketingtechnisch häufig bewusst verdreht dargestellt wird [32]. Der Stammzellanteil bei BMAC und SVF ist hochvariabel und liegt im Mittel bei < 0,05% [17]. Arthrosetherapien mit mesenchymalen Stromazellen sind in der Literatur relativ gut untersucht, wobei auch hier, analog zum PRP, der antiinflammatorische Effekt im Vordergrund steht. Allerdings zeigen MSC auch einen immunmodulatorischen Effekt, der im Bereich des Gelenkknorpels vor allem **chondroinduktiv** wirkt. Die vorliegenden randomisiert-kontrollierten Studien legen nahe, dass geringere Konzentrationen hier einen besseren therapeutischen Effekt erzielen; die Evidenzlage ist sehr homogen. Allerdings sind die genannten Therapieverfahren im deutschsprachigen Raum nicht zugelassen und sollen daher auch hier nicht erschöpfend behandelt werden [27]. Für BMAC und SVF existiert bisher relativ wenig Evidenz, die Datenlage beruht hier bisher häufig auf Fallserien. Eine ausreichende Anzahl an Dosis-Wirkungsstudien für die einzelnen Indikationen fehlt bisher. In Deutschland erachtet das Paul-Ehrlich Institut die Anwendung von BMAC und SVF als „nicht homolog“, was eine Anwendung nur in Einzelfällen unter bestimmten Auflagen und mit bestimmten Verfahren erlaubt. Rechtlich bleibt die Zelltherapie mit diesen Verfahren somit weiterhin in einer Grauzone. Unabhängig hiervon bleibt die Tatsache, dass qualitativ hochwertige randomisiert-kontrollierte Studien bis heute noch ausstehen und bisher auch keine Vergleichsstudien mit etablierten Ver-

fahren existieren. Für die Anwendung von Zelltherapien in der konservativen Therapie von Knorpelschäden kann daher derzeit keine Empfehlung ausgesprochen werden, obwohl das Potenzial dieser Methoden erkennbar ist.

### Physikalische Therapie

#### Elektrotherapie

**Elektrische Ströme** besitzen das Potenzial, über komplexe Mechanismen die physiologischen Prozesse unserer Zellmembranen direkt zu beeinflussen. Diese Einflüsse reichen von einer Wirkung auf schmerzleitende Nervenfasern bis hin zu einer möglichen Modulation der Zellen und ihrer Organellen selbst. Man unterscheidet hierbei im Wesentlichen folgende Therapieformen: **Hoch-frequente transkutane elektrische Nervenstimulation (h-TENS)**, **niedrig-frequente transkutane elektrische Nervenstimulation (l-TENS)**, **neuro-muskuläre elektrische Stimulation (NMES)**, **Interferenzströme (IFC)**, **gepulste elektrische Stimulation (PES)** und **nicht-invasive interaktive Neurostimulation (NIN)**. Eine direkte Wirkung auf Knorpelschäden konnte bisher nicht gezeigt werden. Jedoch hat sich die Elektrotherapie als Schmerztherapie im Rahmen der Behandlung von Patienten mit **Arthrose** bewährt. In einer Netzwerk-Meta-Analyse konnte jüngst gezeigt werden, dass Interferenzströme (IFC) im Rahmen der Arthrosetherapie die effektivste Methode zur **Schmerzlinderung** darstellen. Die Evidenzlage ist aufgrund der Heterogenität und der geringen Anzahl der eingeschlossenen Studien jedoch begrenzt [47]. Ein zusätzlicher, in einer systematischen Übersicht gezeigter, indirekter

1 Bone marrow aspirate concentrate / 2 Stromal vascular fraction

Effekt insbesondere der neuro-muskuläre elektrische Stimulation (NMES) ist analog zur bereits abgehandelten Trainingstherapie der schnellere, **gezielte Muskelaufbau** und die damit einhergehende **Schmerzreduktion** über Stabilisierung des betroffenen Gelenkes [19]. Die Wahl des geeigneten Verfahrens muss grundsätzlich individuell erfolgen. Aufgrund des geringen Nebenwirkungsprofils bei sachgerechter Anwendung kann die Elektrotherapie als ergänzende Maßnahme in geeigneten Fällen grundsätzlich empfohlen werden.

### Extrakorporale Stoßwellentherapie (ESWT)

Die **extrakorporale Stoßwellentherapie (ESWT)** ist vor allem bei Tendopathien seit vielen Jahren als Therapieoption anerkannt. Der Wirkmechanismus ist sehr komplex und die **mechanischen Impulse** können zu einer Vielzahl an Effekten im behandelten Gewebe führen. Die oft sehr geringe Eindringtiefe lässt die ESWT für die Behandlung der meisten Gelenkknorpelschäden jedoch ungeeignet erscheinen. Aus diesem Grund existiert bis heute auch kaum Literatur zur Behandlung von Knorpelschäden mittels ESWT. Vielversprechende, noch weiter zu erforschende Ansätze liegen jedoch in der Behandlung von **Osteonekrosen** und **Knochenödemen**. In einer aktuellen Studie konnte gezeigt werden, dass ESWT in Ergänzung zur medikamentösen Therapie aseptischer Hüftkopfnkrosen eine Tendenz zu schnellerer Schmerzreduktion, Funktion und Knochenregeneration zeigte [39]. Zum jetzigen Zeitpunkt kann eine ESWT zur Therapie von Knorpelschäden nicht empfohlen werden, jedoch könnte die Therapie des **subchondra-**

**len Knochens** und seiner Pathologien in Zukunft bei Konsolidierung der Datenlage an Bedeutung gewinnen.

### Orthopädietechnik

#### Bandagen

Was die Anwendung von **Bandagen** betrifft, gibt es keine ausreichend hochwertigen Belege, die ihre Wirksamkeit stützen. Die vorhandene Datenlage ist nicht eindeutig. [12]. Bandagen sind jedoch einfach zu verwenden, was besonders wichtig für ältere Menschen ist. Die diskutierten Wirkweisen reichen von reiner **Kompression** über **gelenkstabilisierende Mechanismen** hin zu **propriozeptiven Effekten**. Außerdem scheint bei Patienten mit Arthrose die **Temperaturregulation** vor allem bei kälterer Witterung eine Rolle zu spielen. Unabhängig von den genannten Effekten zeigen Meta-Analysen, dass Bandagen lediglich zu einer moderaten Schmerzlinderung und Funktionsverbesserung führen. Der **Placebo-Effekt** und diverse **Selbstwirksamkeits-Effekte** bleiben hierbei wesentliche und weiterhin viel-diskutierte Faktoren, die diese Ergebnisse zumindest zum Teil miterklären können [8]. Die Anwendung von Bandagen bei Knorpelschäden kann also nicht empfohlen, jedoch auch nicht generell abgelehnt werden.

#### Orthesen

Anders als Bandagen zeichnen sich **moderne Orthesen** durch eine Kombination aus stabilisierenden Stützapparaturen und weichen Bandagekomponenten aus. Dem gegenüber stehen die **klassischen Orthesen**, die auf einer

Hartrahmen-Stützapparatur basieren. Letztere bieten zum Teil einen etwas eingeschränkten Tragekomfort, während mit den modernen Orthesen oft sogar sportliche Aktivität in uneingeschränktem Maß möglich ist. Im Rahmen der konservativen Knorpeltherapie finden vorwiegend **Unloader-** oder **OA-Orthesen** Einsatz, da sie nicht nur die Anforderungen an eine **Stabilisierung** des betroffenen Gelenkes erfüllen, sondern zudem auch über eine Anpassung des Knieadduktions- oder abduktionsmoments eine gezielte (partielle) **Entlastung** bewirken können [29]. Entsprechende Modelle stehen inzwischen für immer mehr Gelenke zur Verfügung, wobei klassischerweise das Kniegelenk hier im Fokus steht. OA-Orthesen können hier insbesondere zur Therapie der **monokompartimentellen Arthrose** oder **fokaler Knorpelschäden** eingesetzt werden und über Korrekturpotenziale von 1-2° Varus/Valgus eine signifikante Reduktion der Spitzenbelastungen im betroffenen Gelenkanteil erzielen. Allerdings bestehen zum Teil beträchtliche Unterschiede zwischen den einzelnen Modellen, auch bei gleicher Hilfsmittelnummer, weshalb bei einer Anwendung immer die **individuellen Gegebenheiten** der Patienten berücksichtigt werden müssen [33]. Eine aktuelle Studie hat gezeigt, dass schon eine 3–4-monatige Tragedauer bei Patienten mit monokompartimentellen Knorpelschäden zu einer signifikanten **Schmerzreduktion** und **Funktionsverbesserung** des betroffenen Kniegelenkes führen kann. Außerdem zeigte sich in der funktionellen MRT eine Verbesserung der **biomechanischen Eigenschaften** des Knorpels anhand der T2 Relaxationszeit [6]. Andere Studien bestätigen diese Ergebnisse auch über längere Zeiträume, wobei neben den oben genannten Parametern auch eine Ver-

besserung der **Lebensqualität** gezeigt werden konnte [18]. Insbesondere bei längerer Tragedauer sollte beachtet werden, dass es zu trophischen Störungen der Haut und zu Druckulzera kommen kann, weshalb der Einsatz bei Patienten mit Haut- oder Gefäßkrankheiten immer kritisch hinterfragt werden sollte. Aufgrund der derzeitigen Datenlage kann eine Anwendung insbesondere von OA-Orthesen in der konservativen Knorpeltherapie grundsätzlich empfohlen werden, auch wenn mehr Studien zur Beurteilung einer Veränderung der Knorpelqualität benötigt werden.

### Handlungsalgorithmus

Die konservative Therapie von Knorpelschäden muss eine Vielzahl an Einflussfaktoren berücksichtigen und daher grundsätzlich **multimodal** und **individuell** angepasst erfolgen. Wesentlich für die Therapieentscheidung sind die Art des Knorpelschadens und seine klinische Ausprägung. Bei absoluten OP-Indikationen ist eine konservative Therapie nur adjuvant zu führen, bei relativen OP-Indikationen müssen Patienten gut über die zur Verfügung stehenden Möglichkeiten informiert und aufgeklärt werden. Therapeutisch unterscheidet man in solchen Fällen zwei Gruppen:

### Asymptomatischer Knorpelschaden

- Regelmäßige klinische Kontrollen (ggf. auch Verlaufs-MRT)
- Vermeidung von high-impact Sportarten und übermäßiger Gelenkbelastung durch ausreichend Bewegung bei verringerten Widerständen (z.B. Radfahren statt Joggen)

- Koordinierte Aufwärm- und Trainingsprogramme zur Verletzungsprävention
- Gewichtsreduktion
- Diätetische Einstellung (z.B. mediterrane Diät)

### Symptomatischer Knorpelschaden

Zusätzlich zu den bereits unter 2.6.1 genannten Ansätzen:

- Chondroprotektive Nahrungsergänzungsmittel
- Analgetische und entzündungshemmende Medikation
- Abklärung und Mitbehandlung von endokrinologischen Pathologien (z.B. Vitamin-D-Mangel)
- Abklärung und Mitbehandlung von Begleitpathologien (z.B. Meniskus-schäden, Achsfehlstellungen)
- Injektionstherapien mit Hyaluronsäure oder PRP
- Elektrotherapie mit Interferenzströmen (IFC)
- Orthopädie-technische Versorgung mittels geeigneter Unloader/OA-Orthesen

### Literatur:

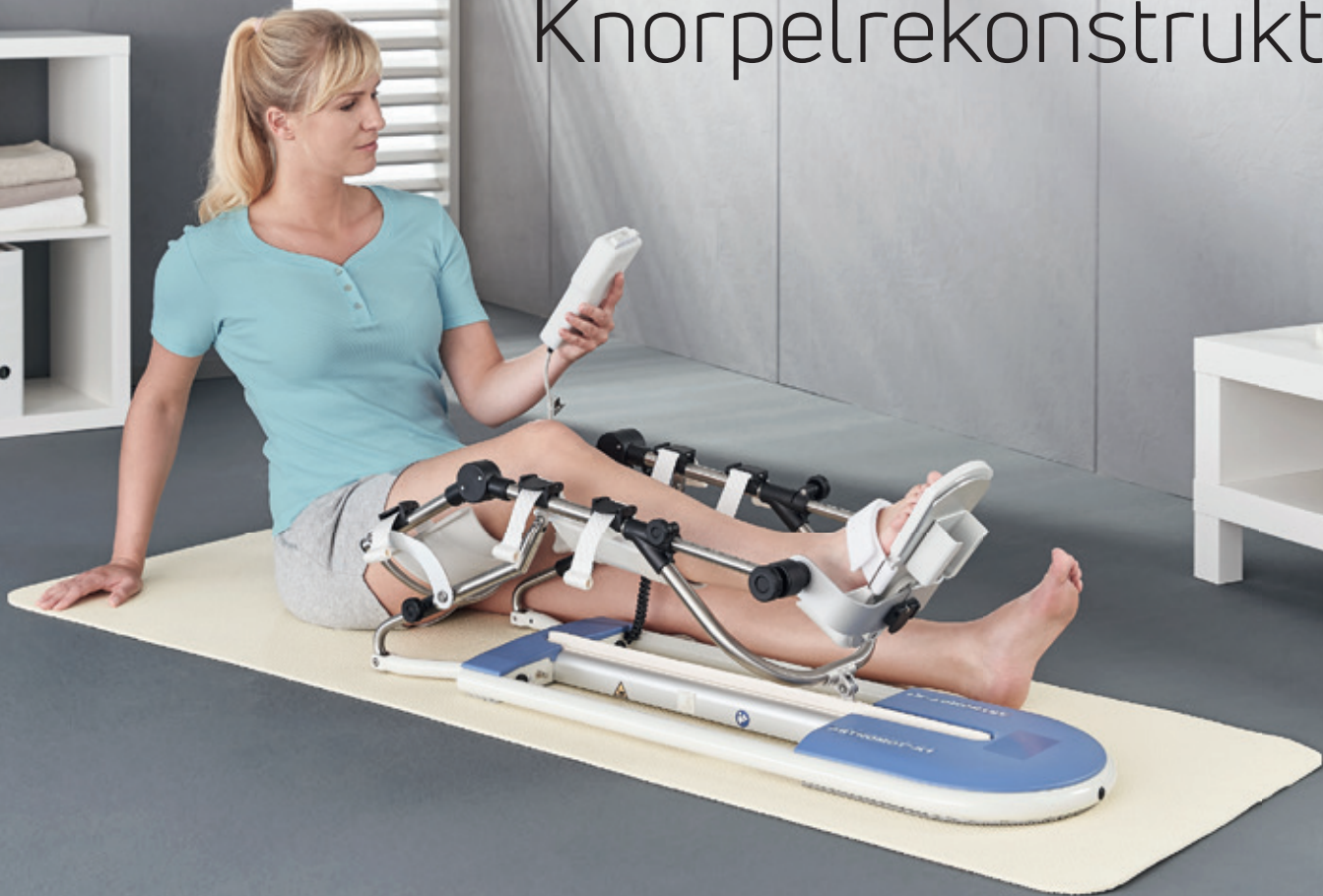- [1] Aaboe J, Bliddal H, Messier SP, Alkjaer T, Henriksen M (2011) Effects of an intensive weight loss program on knee joint loading in obese adults with knee osteoarthritis. *Osteoarthr Cartil* 19:822–8
- [2] Adams ME, Lussier AJ, Peyron JG (2000) A risk-benefit assessment of injections of hyaluronan and its derivatives in the treatment of osteoarthritis of the knee. *Drug Saf* 23:115–30
- [3] Arroll B, Goodyear-Smith F (2004) Corticosteroid injections for osteoarthritis of the knee: meta-analysis. *BMJ* 328
- [4] Barreto RB, Sadigursky D, Rezende MU, Hernandez AJ (2015) Effect of hyaluronic acid on chondrocyte apoptosis. *Acta Ortop Bras* 23:90–3
- [5] Bartholdy C, Klokke L, Bandak E, Bliddal H, Henriksen M (2016) A standardized “rescue” exercise program for symptomatic flare-up of knee osteoarthritis: description and safety considerations. *J Orthop Sport Phys Ther* 46:942–6
- [6] Beck S, Dittrich F, Busch A, Jäger M, Theysohn JM, Lazik-Palm A, Haubold J (2023) Unloader bracing in osteoarthritis of the knee - Is there a direct effect on the damaged cartilage? *The Knee* 40:16–23. doi: 10.1016/j.knee.2022.11.003
- [7] Cole BJ, Karas V, Hussey K, Pilz K, Fortier LA (2017) Hyaluronic Acid Versus Platelet-Rich Plasma: A Prospective, Double-Blind Randomized Controlled Trial Comparing Clinical Outcomes and Effects on Intra-articular Biology for the Treatment of Knee Osteoarthritis. *Am J Sports Med* 45:339–346. doi: 10.1177/0363546516665809
- [8] Cudejko T, van der Esch M, van der Leeden M, Roorda LD, Pallari J, Bennell KL, Lund H, Dekker J (2018) Effect of Soft Braces on Pain and Physical Function in Patients With Knee Osteoarthritis: Systematic Review With Meta-Analyses. *Arch Phys Med Rehabil* 99:153–163. doi: 10.1016/j.apmr.2017.04.029
- [9] Dalirfardouei R, Karimi G, Jamialahmadi K (2016) Molecular mechanisms and biomedical applications of glucosamine as a potential multifunctional therapeutic agent. *Life Sci* 152:21–9



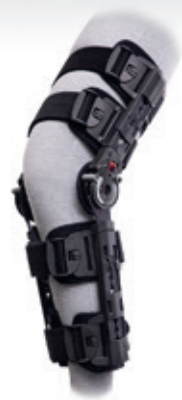- [10] Dasa V, Lim S, Heeckt P Real-world evidence for safety and effectiveness of repeated courses of hyaluronic acid injections on the time to knee replacement surgery. 2018
- [11] Deyle GD, Allen CS, Allison SC, Gill NW, Hando BR, Petersen EJ (2020) Physical therapy versus glucocorticoid injection for osteoarthritis of the knee. *N Engl J Med* 382:1420–9
- [12] Duivenvoorden T, Brouwer RW, van Raaij TM, Verhagen AP, Verhaar JAN, Bierma-Zeinstra SMA (2015) Braces and orthoses for treating osteoarthritis of the knee. *Cochrane Database Syst Rev* 2015:CD004020. doi: 10.1002/14651858.CD004020.pub3
- [13] Efe T, Sagnak E, Roessler PP, Getgood AM, Patzer T, Fuchs-Winkelmann S, Peterlein CD, Schofer MD (2014) Penetration of topical diclofenac sodium 4 % spray gel into the synovial tissue and synovial fluid of the knee: a randomised clinical trial. *Knee Surg Sports Traumatol Arthrosc* 22:345–350. doi: papers3://publication/doi/10.1007/s00167-013-2408-0
- [14] Ferraz RB, Gualano B, Rodrigues R, Kurimori CO, Fuller R, Lima FR (2018) Benefits of resistance training with blood flow restriction in knee osteoarthritis. *Med Sci Sport Exerc* 50:897–905
- [15] Foster TE, Puskas BL, Mandelbaum BR, Gerhardt MB, Rodeo SA (2009) Platelet-rich plasma: from basic science to clinical applications. *Am J Sports Med* 37:2259–72
- [16] Fransen M, Agaliotis M, Nairn L, Votrubec M, Bridgett L, Su S, Jan S, March L, Edmonds J, Norton R, Woodward M, Day R, Group on behalf of the L study collaborative (2015) Glucosamine and chondroitin for knee osteoarthritis: a double-blind randomised placebo-controlled clinical trial evaluating single and combination regimens. *Ann Rheum Dis* 74:851–858. doi: 10.1136/annrheumdis-2013-203954
- [17] de Girolamo L, Bertolini G, Cervellin M, Sozzi G, Volpi P (2010) Treatment of chondral defects of the knee with one step matrix-assisted technique enhanced by autologous concentrated bone marrow: in vitro characterisation of mesenchymal stem cells from iliac crest and subchondral bone. *Injury* 41:1172–1177. doi: 10.1016/j.injury.2010.09.027
- [18] Gueugnon M, Fournel I, Soilly A-L, Diaz A, Baulot E, Bussi ere C, Casillas JM, Cherasse A, Conrozier T, Loeuille D, Maillefert J-F, Mazalovic K, Timsit M, Wendling D, Ramon A, Binquet C, Morisset C, Ornetti P (2021) Effectiveness, safety, and cost-utility of a knee brace in medial knee osteoarthritis: the ERGONOMIE randomized controlled trial. *Osteoarthritis Cartilage* 29:491–501. doi: 10.1016/j.joca.2020.11.009
- [19] Hauger AV, Reiman MP, Bjordal JM, Sheets C, Ledbetter L, Goode AP (2018) Neuromuscular electrical stimulation is effective in strengthening the quadriceps muscle after anterior cruciate ligament surgery. *Knee Surg Sports Traumatol Arthrosc Off J ESSKA* 26:399–410. doi: 10.1007/s00167-017-4669-5
- [20] J uni P, Hari R, Rutjes AWS, Fischer R, Silletta MG, Reichenbach S, da Costa BR (2015) Intra-articular corticosteroid for knee osteoarthritis. *Cochrane Database Syst Rev* 2015:CD005328. doi: 10.1002/14651858.CD005328.pub3
- [21] Klocke R, Levasseur K, Kitas GD, Smith JP, Hirsch G (2018) Cartilage turnover and intra-articular corticosteroid injections in knee osteoarthritis. *Rheumatol Int* 38:455–9
- [22] Liu J, Song W, Yuan T, Xu Z, Jia W, Zhang C (2014) A comparison between platelet-rich plasma (PRP) and hyaluronate acid on the healing of cartilage defects. *PLoS One* 9
- [23] Maricar N, Callaghan MJ, Felson DT, O’Neill TW (2013) Predictors of response to intra-articular steroid injections in knee osteoarthritis—a systematic review. *Rheumatol Oxf Engl* 52:1022–1032. doi: 10.1093/rheumatology/kes368
- [24] McAlindon TE, LaValley MP, Harvey WF, Price LL, Drihan JB, Zhang M (2017) Effect of intra-articular triamcinolone vs saline on knee cartilage volume and pain in patients with knee osteoarthritis: a randomized clinical trial. *JAMA* 317:1967–75
- [25] Minniti MC, Statkevich AP, Kelly RL, Rigby VP, Exline MM, Rhon DI (2019) The safety of blood flow restriction training as a therapeutic intervention for patients with musculoskeletal disorders: a systematic review. *Am J Sport Med* 363546519882652
- [26] Monfort J, Pelletier JP, Garcia-Giralt N, Martel-Pelletier J (2008) Biochemical basis of the effect of chondroitin sulphate on osteoarthritis articular tissues. *Ann Rheum Dis* 67:735–40
- [27] Niemeyer P, Faber S (2020) Stammzelltherapie am Kniegelenk. *Arthroscopie* 33:71–81. doi: 10.1007/s00142-020-00347-5
- [28] Pashuck TD, Kuroki K, Cook CR, Stoker AM, Cook JL (2016) Hyaluronic acid versus saline intra-articular injections for amelioration of chronic knee osteoarthritis: a canine model. *J Orthop Res* 34:1772–9
- [29] Petersen W, Ellermann A, Zantop T, Rembitzki IV, Semsch H, Liebau C, Best R (2016) Biomechanical effect of unloader braces for medial osteoarthritis of the knee: a systematic review (CRD 42015026136). *Arch Orthop Trauma Surg* 136:649–656. doi: 10.1007/s00402-015-2388-2
- [30] Pham T, Le Henanff A, Ravaud P, Dieppe P, Paolozzi L, Dougados M (2004) Evaluation of the symptomatic and structural efficacy of a new hyaluronic acid compound, NRD101. *Comp Diacerein Placebo 1 Year Randomised Control Study Symptomatic Knee Osteoarthritis* *Ann Rheum Dis* 63:1611–7
- [31] Riboh JC, Saltzman BM, Yanke AB, Fortier L, Cole BJ (2016) Effect of leukocyte concentration on the efficacy of platelet-rich plasma in the treatment of knee osteoarthritis. *Am J Sports Med* 44:792–800
- [32] R ofler P, Herbst E, G unther D, Laky B, Lattermann C, Mathis DT, Sch uttler KF, Wafaisade A, Kopf S, Research-Komitee der Arbeitsgemeinschaft f ur Arthroscopie (AGA) (2022) Mesenchymale Stromazellen in Orthop die und Unfallchirurgie – wo stehen wir, wo wollen wir hin? *Arthroscopie* 35:434–441. doi: 10.1007/s00142-022-00578-8
- [33] Rucinski K, Williams J, Creclius CR, Redington L, Guess TM, Cook JL (2022) Are All Unloader Braces Created Equal? Recommendations for Evidence-Based Implementation of Unloader Braces for Patients with Unicompartmental Knee OA. *J Knee Surg* 35:249–254. doi: 10.1055/s-0041-1740931
- [34] Rughetti A, Giusti I, D’Ascenzo S, Leocata P, Carta G, Pavan A (2008) Platelet gel-released supernatant modulates the angiogenic capability of human endothelial cells. *Blood Transfus* 6:12–7

- [35] Schüttler K-F, Guenther D, Herbst E, Laky B, Lattermann C, Mathis D, Roessler P, Wafaisade A, Efe T, Kopf S (2022) Von der Grundlagenforschung zur täglichen Praxis: „Platelet-rich plasma“ in der Orthopädie/Unfallchirurgie From bench to bedside—Platelet-rich plasma in orthopedic surgery: Aus dem Research-Komitee der Arbeitsgemeinschaft für Arthroskopie (AGA) From the Research Committee of the Working Group on Arthroscopy (AGA). *Arthroskopie* 35. doi: 10.1007/s00142-022-00541-7
- [36] Segal NA, Glass NA, Torner J, Yang M, Felson DT, Sharma L (2010) Quadriceps weakness predicts risk for knee joint space narrowing in women in the MOST cohort. *Osteoarthr Cartil* 18:769–75
- [37] Sellam J, Berenbaum F (2010) The role of synovitis in pathophysiology and clinical symptoms of osteoarthritis. *Nat Rev Rheumatol* 6:625–635. doi: papers3://publication/doi/10.1038/nrrheum.2010.159
- [38] Shen L, Yuan T, Chen S, Xie X, Zhang C (2017) The temporal effect of platelet-rich plasma on pain and physical function in the treatment of knee osteoarthritis: systematic review and meta-analysis of randomized controlled trials. *J Orthop Surg* 12:16. doi: 10.1186/s13018-017-0521-3
- [39] Shi L, Yang X, Wang P, Ma X, Li D, Wu X, Gao F, Sun W (2022) Quantitative Magnetic Resonance Imaging of Femoral Head Articular Cartilage Change in Patients with Hip Osteonecrosis Treated with Extracorporeal Shock Wave Therapy. *Int J Clin Pract* 2022:8609868. doi: 10.1155/2022/8609868
- [40] Spreafico A, Chellini F, Frediani B, Bernardini G, Niccolini S, Serchi T, Collodel G, Paffetti A, Fossombroni V, Galeazzi M, Marcolongo R, Santucci A (2009) Biochemical investigation of the effects of human platelet releasates on human articular chondrocytes. *J Cell Biochem* 108:1153–1165. doi: 10.1002/jcb.22344
- [42] Steens W, Zinser W, Rößler P, Heyse T (2023) Infiltration therapy in the context of cartilage surgery. *Arch Orthop Trauma Surg*. doi: 10.1007/s00402-023-04964-1
- [43] Strand V, McIntyre LF, Beach WR, Miller LE, Block JE (2015) Safety and efficacy of US-approved viscosupplements for knee osteoarthritis: a systematic review and meta-analysis of randomized, saline-controlled trials. *J Pain Res* 8:217–228. doi: 10.2147/PPR.S83076
- [43] Tan J, Chen H, Zhao L, Huang W (2021) Platelet-Rich Plasma Versus Hyaluronic Acid in the Treatment of Knee Osteoarthritis: A Meta-analysis of 26 Randomized Controlled Trials. *Arthrosc J Arthrosc Relat Surg Off Publ Arthrosc Assoc N Am Int Arthrosc Assoc* 37:309–325. doi: 10.1016/j.arthro.2020.07.011
- [44] Tang JZ, Nie MJ, Zhao JZ, Zhang GC, Zhang Q, Wang B (2020) Platelet-rich plasma versus hyaluronic acid in the treatment of knee osteoarthritis: a meta-analysis. *J Orthop Surg* 15:403. doi: 10.1186/s13018-020-01919-9
- [45] Yang W, Sun C, He SQ, Chen JY, Wang Y, Zhuo Q (2021) The Efficacy and Safety of Disease-Modifying Osteoarthritis Drugs for Knee and Hip Osteoarthritis—a Systematic Review and Network Meta-Analysis. *J Gen Intern Med* 36:2085–2093. doi: 10.1007/s11606-021-06755-z
- [46] Zeng C, Doherty M, Persson MSM, Yang Z, Sarmanova A, Zhang Y, Wei J, Kaur J, Li X, Lei G, Zhang W (2021) Comparative efficacy and safety of acetaminophen, topical and oral non-steroidal anti-inflammatory drugs for knee osteoarthritis: evidence from a network meta-analysis of randomized controlled trials and real-world data. *Osteoarthritis Cartilage* 29:1242–1251. doi: 10.1016/j.joca.2021.06.004
- [47] Zeng C, Li H, Yang T, Deng Z -h, Yang Y, Zhang Y, Lei G -h (2015) Electrical stimulation for pain relief in knee osteoarthritis: systematic review and network meta-analysis. *Osteoarthritis Cartilage* 23:189–202. doi: 10.1016/j.joca.2014.11.014

# Moderne Versorgung nach Knorpelrekonstruktion



- Ihre Rehabilitation in Bewegung mit der motorisierten Kniebewegungs-  
schiene **ARTROMOT®-K1**
- Einsatz in der postoperativen Phase zur Vermeidung von Gelenk-  
verklebungen
- Frühfunktionelle Mobilisierung mit der **DONJOY® X-ROM** in definierten  
Bewegungsumfängen von  $-10^{\circ}$  bis  $120^{\circ}$



### 3. Operative Therapie von Knorpelverletzungen

#### 3.1 Indikation zur operativen Therapie

(A. Schmitt, T. Yilmaz, P. Kreuz)

Die Indikation zur operativen Therapie von Knorpelschäden stellt der symptomatische, vollschichtige Knorpel- oder osteochondrale Schaden im nicht arthrotisch veränderten Kniegelenk dar. Es herrscht Konsens, dass unbehandelte, symptomatische Knorpelschäden Risikofaktoren für eine frühzeitige Arthroseentstehung darstellen [1]. Die Indikation der zur Verfügung stehenden Verfahren folgt der Empfehlung der AG Klinische Geweberegeneration der DGOU [2] (■ **Abb. 1**). Die Auswahl der Therapiemethode erfolgt entsprechend des Ausmaßes der Schädigung (chondral/osteochondral) und deren Ausdehnung.

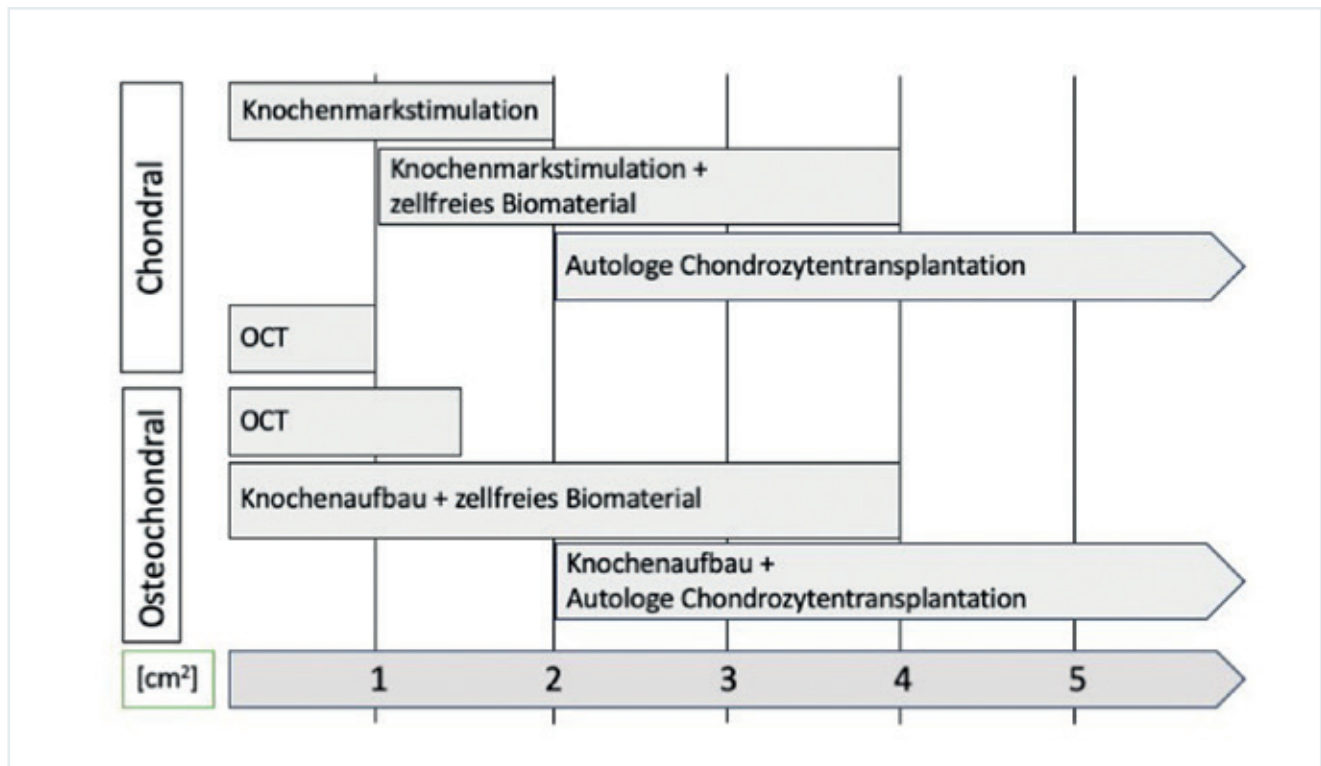
#### Indikation der zur Verfügung stehenden Verfahren

##### Chondrale Defekte

Bei rein chondralen Defekten wird die Indikation zur Mikrofrakturierung nur mehr bei sehr kleinen Defekten gestellt. Deren Stellenwert ist in den letzten Jahren in den Hintergrund getreten. Dies ist eine Folge der geringeren erzielten Regeneratqualität im Vergleich zu den anderen etablierten Verfahren, was in diversen Studien festgestellt werden konnte, in denen die Mikrofrakturierung als Kontrollgruppe diente. Damit ist eine im Vergleich höhere Versagensrate bei Defekten >2cm<sup>2</sup> im Zeitverlauf verbunden [3, 4]. Anzumerken ist an dieser Stelle auch die hohe Rate an unerwünschten

Folgen der Mikrofrakturierung, bei der die zunächst intakte subchondrale Lamelle zerstört wird und sich subchondrale Zysten und intraläsionale Osteophyten bilden können [5, 6, 7]. Darüber hinaus scheint auch bei den kleineren Defekten das Regeneratüberleben deutlich geringer als bei der ACT [8].

Zusätzlich zur reinen Mikrofrakturierung hat sich die Matrixaugmentierte Knochenmarkstimulation etabliert. Durch den zusätzlichen Einsatz der Matrix, wird eine Verbesserung der Regeneratqualität erreicht, die eine Ausdehnung der Indikation hin zu größeren Knorpeldefekten (1-4,5cm<sup>2</sup>) im Vergleich zur reinen Mikrofrakturierung erlaubt. Es besteht allerdings aktuell noch keine höhere Evidenz über die tatsächliche Überlegenheit des Ver-



**Abb. 1** ▲ Indikation der etablierten regenerativen Knorpeltherapieverfahren nach der Empfehlung der AG Geweberegeneration der DKOU. (OCT: osteochondrale Transplantation) [2] © 2023 AGA-Knie-Knorpel-Meniskus-Komitee

fahrens im Vergleich zur reinen Mikrofrakturierung [9, 10, 11].

Die beste Evidenzlage besteht für die matrixassoziierte autologe Chondrozytentransplantation (mACT) [1]. Deren Indikation wurde in den letzten Jahren immer weiter in die ursprüngliche Indikation der Mikrofrakturierung ausgedehnt. Aufgrund der guten Evidenzlage, der erreichbaren hohen Regeneratqualität sowie der langfristigen guten klinischen Ergebnisse wird auch aus ökonomischen Erwägungen die mACT mittlerweile schon bei Defektgrößen  $>2\text{cm}^2$  als Goldstandard empfohlen [1,2].

Eine zunehmend an Popularität gewinnende Behandlungsmethode für chondrale Defekte ist die einzeitige Verwendung von mikrofragmentiertem Knorpelgewebe. Hier zeigen sich vielversprechende kurzfristige Ergebnisse. Bis dato besteht jedoch noch keine Evidenz über die Wirksamkeit des Verfahrens im mittel- und langfristigen Verlauf, so dass die Methode aktuell noch nicht als Standardtherapie in der klinischen Routine empfohlen wird [12].

Osteochondrale Transplantationen wurden in der Vergangenheit mangels Alternativen auch zur Therapie rein chondraler Defekte eingesetzt. Aufgrund der mittlerweile verfügbaren Alternativ-Prozeduren wird die Indikation nur mehr bei sehr kleinen Defekten  $<1\text{cm}^2$  gesehen, welche sich mit einem Spenderzylinder und damit geringer Entnahmemorbidität decken lassen.

### Osteochondrale Defekte

Bei osteochondralen Defekten ist die Mitadressierung des subchondralen Knochens erforderlich.

Bei kleinen osteochondralen Defekten ist die osteochondrale Transplantation ein einzeitiges Verfahren mit guten klinischen und strukturellen Langzeitresultaten [13]. Analog zur Therapie bei chondralen Defekten ist hier die Indikation aufgrund der Entnahmemorbidität auf eine Defektgröße von  $<1,5\text{cm}^2$  begrenzt.

Für Defekte größeren Ausmaßes wird eine Adressierung des subchondralen Knochens mittels autologer Spongiosaplastik bzw. einem autologen kortikospongiosen Aufbau in Kombination mit einer Knorpeltherapie empfohlen. Als Knorpeltherapie stehen hier die Kombination mit einem zellfreien Biomaterial (analog zur matrixaugmentierten Knochenmarkstimulation bei reinen Knorpelschäden) oder die Kombination mit einer mACT zur Verfügung. Beide Verfahren zeigen vielversprechende kurzfristige Ergebnisse [2, 14, 15]. Trotz bisher geringer Evidenz, aber mangels Alternativen, werden beide Verfahren von der AG Geweberegeneration als Standardverfahren empfohlen. Die Indikation der beiden Verfahren wird analog zur Therapie der chondralen Defekte bei der Kombination des Knochenaufbaus mit zellfreiem Biomaterial für kleinere Defekte ( $<4\text{cm}^2$ ) empfohlen. Demgegenüber sollte bei größeren Defekten ( $>2\text{cm}^2$ ) die Kombination mit einer mACT erfolgen.

## Generelle Indikation zum operativen Vorgehen

### Asymptomatische Knorpelschäden

Ein Knorpelschaden im Kniegelenk stellt eine Präarthrose dar, begünstigt also die Ausbildung einer Arthrose. Molekularbiologische und biomechanische Untersuchungen zeigen Mecha-

nismen, die über eine Vergrößerung des initialen Knorpelschadens und eine Inflamationsreaktion zur weiteren Schädigung des umgebenden Knorpels und damit zur Arthroseentstehung führen können [16, 17, 18]. Dennoch gibt es bisher keine Evidenz, dass knorpeltherapeutische Maßnahmen in asymptomatischen Defekten eine Arthroseentstehung verhindern oder hinauszögern können. Es herrscht bis dato Konsens, dass nur symptomatische Defekte einer rekonstruktiven Knorpeltherapie zugeführt werden sollten. Ein Debridement asymptomatischer Knorpelschäden wird nicht allgemein empfohlen, kann jedoch bei instabilen Knorpelanteilen eine weitere mechanische Schädigung verhindern [19].

### Nicht vollschichtige Knorpelschäden

Die zur Verfügung stehenden regenerativen knorpeltherapeutischen Verfahren sind indiziert zur Behandlung vollschichtiger Knorpel- und osteochondraler Schäden.

Die Indikation umfasst keine nicht-vollschichtigen Läsionen. Diese sollten auch keiner Abrasionstherapie zugeführt werden. Sind diese allerdings symptomatisch und zeigen instabile Anteile, so kann ein Debridement von Delaminationen und Lappen sinnvoll sein, um ein weiteres mechanisches Ablösen zu verhindern [19].

### Fokale Früharthrose

Eine höhergradige, generalisierte Arthrose ab Kellgren and Lawrence II stellt eine Kontraindikation für knorpeltherapeutische Verfahren dar. Häufig zeigen sich jedoch eine periläsionale Früharthrose mit lokalisierter Knorpeldegeneration (ICRS-Grad 1-2)

um einen fokalen Knorpelschaden (ICRS Grad III-IV) [20]. Die Indikation zur knorpelregenerativen Therapie wurde hier in einer aktuellen Übersichtsarbeit aufgearbeitet [21]. Hier sind zwar schlechtere Ergebnisse als beim fokalen, traumatischen Knorpelschaden zu erwarten, die verfügbaren Fallserien zeigen jedoch akzeptable Ergebnisse für die Chondrozytentransplantation, während der Nutzen von knochenmarkstimulierenden Verfahren als limitiert beschrieben wird [21].

#### Höheres Patientenalter

Insbesondere bei der Mikrofrakturierung zeigte sich eine deutliche Korrelation von zunehmendem Patientenalter und schlechteren klinischen Ergebnissen [5, 22, 23]. Auch für die ACT wurde initial eine Altersobergrenze von 50 Jahren empfohlen. In einer Fallserie konnten Rosenberger et al. zeigen, dass sich die Versagens- und Komplikationsraten bei älteren Patienten vergleichbar zu denen von jüngeren darstellt [24]. Die klinischen Ergebnisse unterschieden sich in einer Matched-Pair Analyse im 2-Jahres Follow up ebenfalls nicht signifikant von denen jüngerer Patienten [25]. Dementsprechend wird keine starre obere Altersempfehlung bei der mACT mehr vorgegeben, solange keine Kontraindikation seitens einer Arthrose oder Begleiterkrankungen bestehen [2].

#### Korrespondierende Knorpelschäden

Aus biomechanischen Überlegungen galten korrespondierende Knorpelschäden, sogenannte „Kissing Lesions“, als Kontraindikation für eine knorpelregenerativen Therapie. In 2 Fallserien konnten Oguyas et al. zeigen, dass auch in dieser Situation eine Chondrozyten-

transplantation funktionieren und gute Langzeitergebnisse erzielen kann. Dies konnten die Autoren sowohl für das patellofemorale als auch das femurotibiale Kompartiment zeigen [26, 27]. Daten aus der klinischen Praxis, welche im Knorpelregister DGOU Eingang gefunden haben, zeigen, dass leichte korrespondierende Knorpelschäden (ICRS Grad I und II) keinen negativen Prädiktor für das Behandlungsergebnis darstellen und sogar bei korrespondierenden Schäden ICRS Grad III und IV zufriedenstellende Behandlungsergebnisse zu erzielen sind [2].

Vor diesem Hintergrund werden leichte korrespondierende Knorpelschäden nicht mehr als Kontraindikation für eine knorpelregenerative Therapie gesehen. Schwere Schäden (ICRS III und IV) gelten aufgrund der eingeschränkten Datenlage weiterhin als Kontraindikationen.

#### Literatur:

[1] Angele P, Zellner J, Schröter S, Flechtenmacher J, Fritz J, Niemeyer P. Biological Reconstruction of Localized Full-Thickness Cartilage Defects of the Knee: A Systematic Review of Level 1 Studies with a Minimum Follow-Up of 5 Years. *Cartilage*. 2022 Dec;13(4):5-18. doi: 10.1177/19476035221129571. Epub 2022 Oct 15. PMID: 36250517; PMCID: PMC9924981.

[2] Niemeyer P, Albrecht D, Aurich M, Becher C, Behrens P, Bichmann P, Bode G, Brucker P, Erggelet C, Ezechieli M, Faber S, Fickert S, Fritz J, Hoburg A, Kreuz P, Lützner J, Madry H, Marlovits S, Mehl J, Müller PE, Nehrer S, Niethammer T, Pietschmann M, Plaass C, Rössler P, Rhunau K, Schewe B, Spahn G, Steinwachs M, Tischer T, Volz M, Walther M, Zinser W, Zellner J, Angele P. Empfehlungen der AG Klinische Geweberregeneration zur Behandlung von Knorpelschäden am Kniegelenk. *Z Orthop Unfall*. 2023 Feb;161(1):57-64. English, German.

doi: 10.1055/a-1663-6807. Epub 2022 Feb 21. Erratum in: *Z Orthop Unfall*. 2022 Mar 28; PMID: 35189656.

[3] Saris DB, Vanlauwe J, Victor J, Haspl M, Bohnsack M, Fortems Y, Vandekerckhove B, Almqvist KF, Claes T, Handelberg F, Lagae K, van der Bauwhede J, Vandenneucker H, Yang KG, Jelic M, Verdonk R, Veulemans N, Bellemans J, Luyten FP. Characterized chondrocyte implantation results in better structural repair when treating symptomatic cartilage defects of the knee in a randomized controlled trial versus microfracture. *Am J Sports Med*. 2008 Feb;36(2):235-46. doi: 10.1177/0363546507311095. PMID: 18202295.

[4] Goyal D, Keyhani S, Goyal A, Lee EH, Hui JH, Vaziri AS. Evidence-based status of osteochondral cylinder transfer techniques: a systematic review of level I and II studies. *Arthroscopy*. 2014 Apr;30(4):497-505. doi: 10.1016/j.arthro.2013.12.023. PMID: 24680310.

[5] Kreuz PC, Steinwachs MR, Erggelet C, Krause SJ, Konrad G, Uhl M, Südkamp N. Results after microfracture of full-thickness chondral defects in different compartments in the knee. *Osteoarthritis Cartilage*. 2006 Nov;14(11):1119-25. doi: 10.1016/j.joca.2006.05.003. Epub 2006 Jul 11. PMID: 16815714.

[6] Mithoefer K, Venugopal V, Manaqibwala M. Incidence, Degree, and Clinical Effect of Subchondral Bone Overgrowth After Microfracture in the Knee. *Am J Sports Med*. 2016 Aug;44(8):2057-63. doi: 10.1177/0363546516645514. Epub 2016 May 17. PMID: 27190069.

[7] Beck A, Murphy DJ, Carey-Smith R, Wood DJ, Zheng MH. Treatment of Articular Cartilage Defects With Microfracture and Autologous Matrix-Induced Chondrogenesis Leads to Extensive Subchondral Bone Cyst Formation in a Sheep Model. *Am J Sports Med*. 2016 Oct;44(10):2629-2643. doi: 10.1177/0363546516652619. Epub 2016 Jul 19. PMID: 27436718.

[8] Goyal D, Keyhani S, Lee EH, Hui JH. Evidence-based status of microfracture technique: a systematic review of level I and II studies. *Arthroscopy*. 2013 Sep;29(9):1579-88. doi: 10.1016/j.arthro.2013.05.027. PMID: 23992991.

- [9] Kim JH, Heo JW, Lee DH. Clinical and Radiological Outcomes After Autologous Matrix-Induced Chondrogenesis Versus Microfracture of the Knee: A Systematic Review and Meta-analysis With a Minimum 2-Year Follow-up. *Orthop J Sports Med.* 2020 Nov 4;8(11):2325967120959280. doi: 10.1177/2325967120959280. PMID: 33209942; PMCID: PMC7645765.
- [10] Steinwachs MR, Gille J, Volz M, Anders S, Jakob R, De Girolamo L, Volpi P, Schiavone-Panni A, Scheffler S, Reiss E, Wittmann U. Systematic Review and Meta-Analysis of the Clinical Evidence on the Use of Autologous Matrix-Induced Chondrogenesis in the Knee. *Cartilage.* 2021 Dec;13(1\_suppl):42S-56S. doi: 10.1177/1947603519870846. Epub 2019 Sep 11. PMID: 31508990; PMCID: PMC8808829.
- [11] Volz M, Schaumburger J, Frick H, Grifka J, Anders S. A randomized controlled trial demonstrating sustained benefit of Autologous Matrix-Induced Chondrogenesis over microfracture at five years. *Int Orthop.* 2017 Apr;41(4):797-804. doi: 10.1007/s00264-016-3391-0. Epub 2017 Jan 20. PMID: 28108777.
- [12] Frodl A, Siegel M, Fuchs A, Wagner FC, Schmal H, Izadpanah K, Yilmaz T. Minced Cartilage Is a One-Step Cartilage Repair Procedure for Small Defects in the Knee: A Systematic-Review and Meta-Analysis. *J Pers Med.* 2022 Nov 18;12(11):1923. doi: 10.3390/jpm12111923. PMID: 36422099; PMCID: PMC9697450.
- [13] Nishitani K, Nakagawa Y, Kobayashi M, Nakamura S, Mukai S, Kuriyama S, Matsuda S. Long-Term Survivorship and Clinical Outcomes of Osteochondral Autologous Transplantation for Steroid-Induced Osteonecrosis of the Knee. *Cartilage.* 2021 Dec;13(1\_suppl):1156S-1164S. doi: 10.1177/1947603520954489. Epub 2020 Sep 10. PMID: 32911970; PMCID: PMC8808826.
- [14] Zellner J, Grechenig S, Pfeifer CG, Krutusch W, Koch M, Welsch G, Scherl M, Seitz J, Zeman F, Nerlich M, Angele P. Clinical and Radiological Regeneration of Large and Deep Osteochondral Defects of the Knee by Bone Augmentation Combined With Matrix-Guided Autologous Chondrocyte Transplantation. *Am J Sports Med.* 2017 Nov;45(13):3069-3080. doi: 10.1177/0363546517717679. Epub 2017 Aug 4. PMID: 28777662.
- [15] Holwein C, Jungmann PM, Suchowierski J, Gersing AS, Wörtler K, Brucker PU, Angele P, Imhoff AB, Vogt S. Sandwich Technique for Large Osteochondral Lesions of the Knee. *Cartilage.* 2022 Jul-Sep;13(3):19476035221102571. doi: 10.1177/19476035221102571. PMID: 35906752; PMCID: PMC9340910.
- [16] Everhart JS, Abouljoud MM, Kirven JC, Flanigan DC. Full-Thickness Cartilage Defects Are Important Independent Predictive Factors for Progression to Total Knee Arthroplasty in Older Adults with Minimal to Moderate Osteoarthritis: Data from the Osteoarthritis Initiative. *J Bone Joint Surg Am.* 2019 Jan 2;101(1):56-63. doi: 10.2106/JBJS.17.01657. PMID: 30601416.
- [17] Sanders TL, Pareek A, Obey MR, Johnson NR, Carey JL, Stuart MJ, Krych AJ. High Rate of Osteoarthritis After Osteochondritis Dissecans Fragment Excision Compared With Surgical Restoration at a Mean 16-Year Follow-up. *Am J Sports Med.* 2017 Jul;45(8):1799-1805. doi: 10.1177/0363546517699846. Epub 2017 Apr 18. PMID: 28419816.
- [18] Houck DA, Kraeutler MJ, Belk JW, Frank RM, McCarty EC, Bravman JT. Do Focal Chondral Defects of the Knee Increase the Risk for Progression to Osteoarthritis? A Review of the Literature. *Orthop J Sports Med.* 2018 Oct 18;6(10):2325967118801931. doi: 10.1177/2325967118801931. PMID: 30364400; PMCID: PMC6196633.
- [19] Gelse K, Angele P, Behrens P, Brucker PU, Fay J, Günther D, Kreuz P, Lütznier J, Madry H, Müller PE, Niemeyer P, Pagenstert G, Tischer T, Walther M, Zinser W, Spahn G. Stellenwert des Débridements bei der Behandlung fokaler (Grad II-III) Knorpelschäden des Kniegelenks. Systematische Literaturübersicht und Empfehlungen der AG Geweberegeneration (DGOU) [Debridement in Focal Cartilage Damage of the knee. Systematical review of the literature and recommendations of the working group "clinical tissue regeneration" of the German Society of Orthopaedics and Trauma (DGOU)]. *Z Orthop Unfall.* 2018 Aug;156(4):423-435. German. doi: 10.1055/s-0044-101470. Epub 2018 Mar 9. Erratum in: *Z Orthop Unfall.* 2018 Aug;156(4):e2. PMID: 29523016.
- [20] Madry H, Kon E, Condello V, Peretti GM, Steinwachs M, Seil R, Berruto M, Engebretsen L, Filardo G, Angele P. Early osteoarthritis of the knee. *Knee Surg Sports Traumatol Arthrosc.* 2016 Jun;24(6):1753-62. doi: 10.1007/s00167-016-4068-3. Epub 2016 Mar 21. PMID: 27000393.
- [21] Feucht MJ, Izadpanah K, Vogt S, Mehl J. Stellenwert der chirurgischen Knorpeltherapie bei Früharthrose [Cartilage repair procedures for early osteoarthritis]. *Orthopade.* 2021 May;50(5):356-365. German. doi: 10.1007/s00132-021-04099-4. Epub 2021 Apr 12. PMID: 33844031.
- [22] Steadman JR, Briggs KK, Rodrigo JJ, Kocher MS, Gill TJ, Rodkey WG. Outcomes of microfracture for traumatic chondral defects of the knee: average 11-year follow-up. *Arthroscopy.* 2003 May-Jun;19(5):477-84. doi: 10.1053/jars.2003.50112. PMID: 12724676.
- [23] Gobbi A, Karnatzikos G, Kumar A. Long-term results after microfracture treatment for full-thickness knee chondral lesions in athletes. *Knee Surg Sports Traumatol Arthrosc.* 2014 Sep;22(9):1986-96. doi: 10.1007/s00167-013-2676-8. Epub 2013 Sep 20. PMID: 24051505.
- [24] Rosenberger RE, Gomoll AH, Bryant T, Minas T. Repair of large chondral defects of the knee with autologous chondrocyte implantation in patients 45 years or older. *Am J Sports Med.* 2008 Dec;36(12):2336-44. doi: 10.1177/0363546508322888. Epub 2008 Aug 25. PMID: 18725654.
- [25] Niemeyer P, Köstler W, Salzmann GM, Lenz P, Kreuz PC, Südkamp NP. Autologous chondrocyte implantation for treatment of focal cartilage defects in patients age 40 years and older: A matched-pair analysis with 2-year follow-up. *Am J Sports Med.* 2010 Dec;38(12):2410-6. doi: 10.1177/0363546510376742. Epub 2010 Sep 9. PMID: 20829417.
- [26] Ogura T, Bryant T, Mosier BA, Minas T. Autologous Chondrocyte Implantation for Bipolar Chondral Lesions in the Tibiofemoral Compartment. *Am J Sports Med.* 2018 May;46(6):1371-1381. doi: 10.1177/0363546518756977. Epub 2018 Mar 13. PMID: 29533678.
- [27] Ogura T, Bryant T, Merkely G, Minas T. Autologous Chondrocyte Implantation for Bipolar Chondral Lesions in the Patellofemoral Compartment: Clinical Outcomes at a Mean 9 Years' Follow-up. *Am J Sports Med.* 2019 Mar;47(4):837-846. doi: 10.1177/0363546518824600. Epub 2019 Feb 13. PMID: 30758979.

## 3.2 Knochenmarkstimulation

(A. Bumberger, P. Kreuz)

Die knochenmarkstimulierenden operativen Techniken zählen zu den am längsten angewandten knorpelregenerativen Verfahren. Die meist arthroskopisch durchgeführte Technik der Knochenmarkstimulation oder „bone marrow stimulation“ (BMS) zielt darauf ab, durch ein punktuell perforieren des subchondralen Knochens, das Einwandern von pluripotenten mesenchymalen Stammzellen (MSC) in das Defektareal zu ermöglichen und dadurch die Bildung von Regenerationsgewebe zu initiieren. Die genaue Funktion der MSC bei der Bildung von Regenerationsgewebe ist dabei nicht restlos aufgeklärt, da diese Zellen einerseits selbst chondrogen differenzieren können, andererseits aber auch als s.g. „medicinal signaling cells“ bspw. Einfluss auf bereits vorhandene stati-

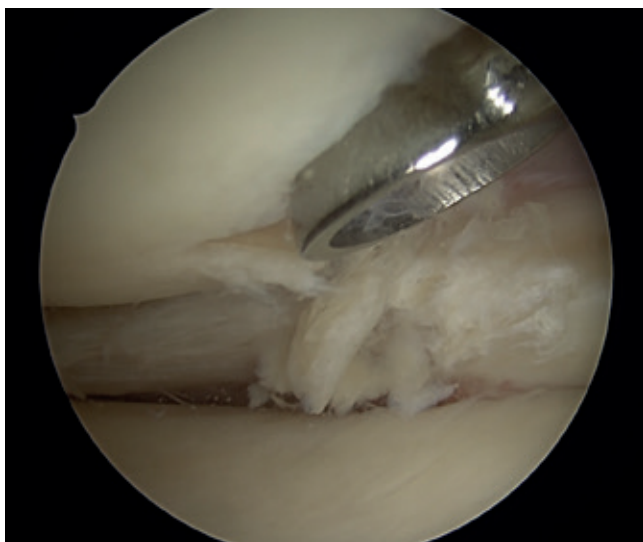
onäre Chondrozyten nehmen können und so als Mediator einer verstärkten Synthese von extrazellulärer Matrix fungieren können [1]. Histologische Untersuchungen haben gezeigt, dass es sich bei dem durch BMS induzierten Regenerationsgewebe um fibrokartilaginären Knorpel handelt, der in seinen biomechanischen Eigenschaften dem nativen hyalinen Gelenkknorpel unterlegen ist [2, 3]. Auf Basis der verfügbaren Literatur wurde die Empfehlung hinsichtlich der maximal zu behandelnden Defektgröße von der AG Geweberegeneration der DGOU in der aktuellen Leitlinie mit 2cm<sup>2</sup> angegeben, womit die BMS vor allem eine Therapie für kleine Defekte darstellt [4]. Neben der klassischen „Mikrofrakturierung“, haben sich noch weitere Techniken etabliert, welche demselben Prinzip folgen und hier im Überblick vorgestellt werden.

Hinsichtlich des Indikationsspektrums der knochenmarkstimulierenden Techniken wird auf Kapitel 3.1 verwiesen. Rehabilitationskonzepte sind in Kapitel 5 zu finden.

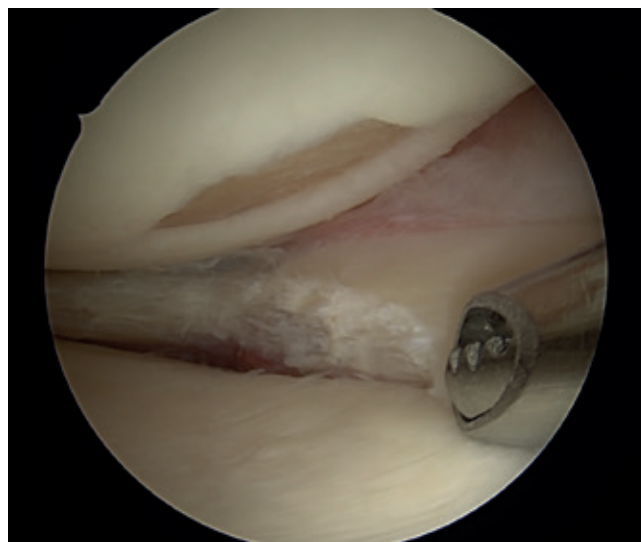
### Techniken

#### Mikrofrakturierung

Die Technik der Mikrofrakturierung zur Behandlung von Knorpeldefekten am Kniegelenk wurde 1997 erstmals von Steadman et al. beschrieben [5]. Hierbei wird der Knorpeldefekt zunächst mittels Shaver, Kürette und/oder scharfem Löffel debridiert (■ **Abb. 1**), sodass analog zu anderen knorpelregenerativen Verfahren eine stabile, vitale Randleiste geschaffen wird (■ **Abb. 2**). Die kalzifizierte Schicht wird dabei entfernt, ohne jedoch den subchondralen Knochen zu schädigen [6, 7]. Letzterer wird anschließend durch wiederhol-



**Abb. 1** ▲ Debridement eines Knorpeldefekts an der medialen Femurkondyle mittels Ringkürette. © 2023 AGA-Knie-Knorpel-Menis-Komitee



**Abb. 2** ▲ Abgeschlossenes Debridement eines Knorpeldefekts an der medialen Femurkondyle mit Schaffung einer stabilen Randleiste. © 2023 AGA-Knie-Knorpel-Menis-Komitee



tes Einschlagen einer Mikrofrakturierungs-Ahle, in Abständen und einer Einschlagtiefe von jeweils 3-4mm, über das Defektareal verteilt, perforiert (■ **Abb. 3**). Folglich kommt es zur Einblutung und Austritt von Fettagungen in das Defektareal, was durch eine Reduktion des Spüldruckes demonstriert und fotodokumentiert werden sollte (■ **Abb. 4**). **Abb. 5** und **Abb. 6** zeigen exemplarisch einen MR-Befund vor- und ein Jahr nach Mikrofrakturierung.

### Anbohrung

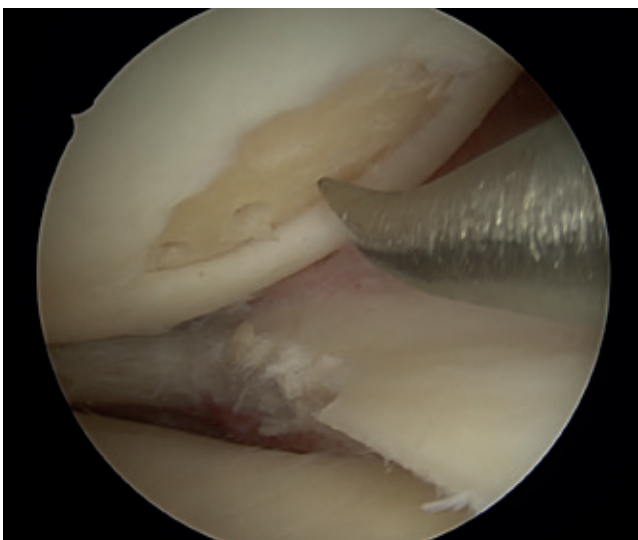
Diese bereits 1959 von Pridie beschriebene Technik der Anbohrung des subchondralen Knochens war ursprünglich eine vorgeschlagene Technik zur Behandlung des sklerosierten Knochens bei Osteoarthrose, wobei Pridie schon damals die darauffolgende Bildung von fibrocartilaginärem Regenerationsgewebe festgestellt hat [8].

Nachdem man zunächst die „Pridie-Bohrungen“ aufgrund von Bedenken bzgl. möglicher Hitzenekrosen zugunsten der Mikrofrakturierung verlassen hat, erfreut sich diese Technik in jüngerer Vergangenheit wieder zunehmender Beliebtheit. Dies liegt u.a. an den Erkenntnissen der Arbeitsgruppe um Chen et al., dass es durch das Bohren von tieferen Löchern (6mm vs 2mm) zu einem verbesserten Remodelling des subchondralen Knochens und zu einer höheren Qualität des Regenerationsgewebes zu kommen scheint [9-11]. Im Tiermodell zeigte sich zudem ein Vorteil von kleineren gegenüber größeren Durchmessern der Bohrung. In der Praxis bieten sich somit Bohrungen mittels eines 1mm K-Drahtes an. Auch gibt es erste Hinweise, dass sich diese strukturellen Vorteile in einem verbesserten klinischen Outcome und geringeren Revisionsraten widerspiegeln [12]. Auf Basis der aktuellen Studienlage ist somit die Anbohrung die zu

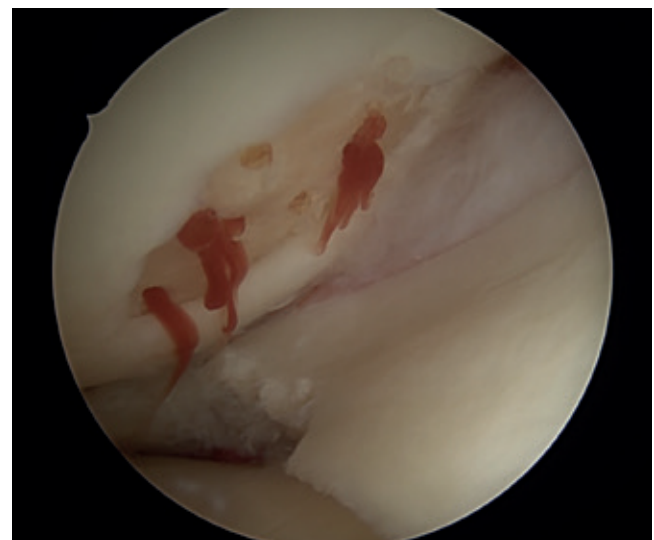
bevorzugende Technik im Bereich der knochenmarkstimulierenden Techniken ohne Membranaugmentation.

### Nanofrakturierung

Die Nanofrakturierung stellt eine Abwandlung der herkömmlichen Mikrofrakturierung dar. Hier wird der subchondrale Knochen in einem dünneren Durchmesser und tiefer perforiert, um so eine effektivere Einwanderung von mesenchymalen Stammzellen bei einer geringeren Impaktion des subchondralen Knochens und gleichzeitiger Vermeidung von Hitzeentwicklung im Gegensatz zur Pridie-Bohrung zu ermöglichen [10, 13]. Unterschiedliche Hersteller bieten hier Instrumentarien an, die eine standardisierte arthroskopische Perforation ermöglichen. Eine klinische Überlegenheit der Nanofrakturierung gegenüber der Mikrofrakturierung konnte bislang nicht gezeigt werden.



**Abb. 3** ▲ Perforation des subchondralen Knochens mittels Winkelahle. © 2023 AGA-Knie-Knorpel-Meniskus-Komitee



**Abb. 4** ▲ Austritt von Blut und Fettagungen aus den Perforationslöchern durch Reduktion des Spüldrucks. © 2023 AGA-Knie-Knorpel-Meniskus-Komitee

### Abrasionsarthroplastik

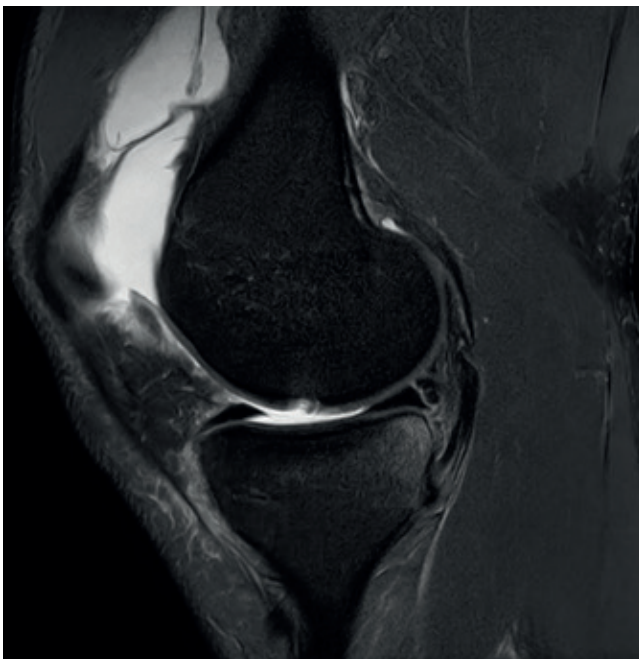Die Abrasionsarthroplastik soll hier vollständigheitshalber erwähnt werden, wobei diese im klinischen Alltag am Kniegelenk einen mittlerweile untergeordneten Stellenwert hat. Erstmals von Magnuson im Jahr 1940 als „Joint-Debridement“ beschrieben, beinhaltet diese Technik die Entfernung von Osteophyten, von degenerativen Meniskusanteilen, eine Patella-Reduktionsplastik, sowie die Abrasion des degenerativen Gelenkknorpels bis in die subchondrale Spongiosa, um alle Unebenheiten zu beseitigen [14]. Diese radikale Technik wurde anschließend als arthroskopisches Verfahren

adaptiert und verfeinert, ohne jedoch die grundlegenden Nachteile, wie die großflächige Destruktion der subchondralen Knochenlamelle mit einhergehender Bildung von biomechanisch kompromisshaftem Faserknorpel, auszuräumen.

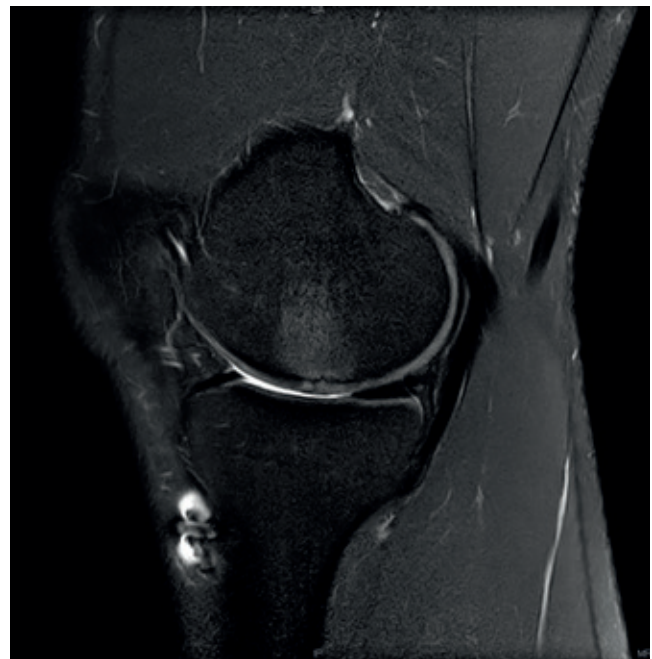### Ergebnisse nach Knochenmarkstimulation

Die Prognose nach Mikrofrakturierung wird von vielen unterschiedlichen Faktoren, wie bspw. Alter, BMI, Defektgröße, Defektlokalisierung und vorhergehenden knorpelregenerativen Verfahren beeinflusst, welche in

einem systematischen Review von Mitthoefer et al. aufgearbeitet wurden [15]. Innerhalb der ersten 2 Jahre zeigte sich in allen Studien eine signifikante Verbesserung der klinischen Scores, wohingegen sich die mittel- und langfristigen Ergebnisse heterogen darstellten. Die Bedeutung des Patientenalters wurde in einer prospektiven Studie von Kreuz et al. eindrücklich gezeigt, wobei Patienten unter 40 Jahren signifikant bessere klinische Ergebnisse und eine größere Defektfüllung zeigten [16]. Hinsichtlich der Defektlokalisierung ist insbesondere bei retropatellaren Defekten eine lediglich kurzfristige Symptombesserung zu erwarten, weswegen hier alternative Verfahren herangezogen



**Abb. 5** ▲ Sagittale MRT-Aufnahme eines kleinen vollschichtigen Knorpeldefekts an der medialen Femurkondyle. Nebenbefundlich longitudinaler Einriss des Innenmeniskus-Hinterhorns. © 2023 AGA-Knie-Knorpel-Meniskus-Komitee



**Abb. 6** ▲ Sagittale MRT-Aufnahme eines kleinen, vollschichtigen Knorpeldefekts an der medialen Femurkondyle ein Jahr nach Mikrofrakturierung. Nebenbefundlich Z.n. Naht des Innenmeniskus-Hinterhorns bei longitudinalem Einriss. © 2023 AGA-Knie-Knorpel-Meniskus-Komitee

gen werden sollten [17]. Generell zeigt sich in der Literatur ein deutlicher Anstieg an Therapieversagern ab 5 Jahren nach Mikrofrakturierung, in Abhängigkeit der bereits genannten Faktoren [18]. Dies geht oft mit der Bildung von subchondralen Zysten, Ödemen sowie intraläsionalen Osteophyten einher, was im Kapitel „Revisionseingriffe in der Knorpelchirurgie“ genauer beschrieben wird. Aufgrund schlechter klinischer Ergebnisse und hoher Versagensraten sollte bei beginnenden Arthrosezeichen sowie bei größeren Defekten über 2 cm<sup>2</sup> grundsätzlich von einer Mikrofrakturierung Abstand genommen werden [19].

#### Literatur:

- [1] Zhang, S., et al., MSC exosomes mediate cartilage repair by enhancing proliferation, attenuating apoptosis and modulating immune reactivity. *Biomaterials*, 2018. 156: p. 16-27.
- [2] Saris, D.B., et al., Characterized chondrocyte implantation results in better structural repair when treating symptomatic cartilage defects of the knee in a randomized controlled trial versus microfracture. *Am J Sports Med*, 2008. 36(2): p. 235-46.
- [3] DiBartola, A.C., et al., Correlation between histological outcome and surgical cartilage repair technique in the knee: A meta-analysis. *Knee*, 2016. 23(3): p. 344-9.
- [4] Niemeyer, P., et al., Empfehlungen der AG Klinische Geweberegeneration zur Behandlung von Knorpelschaden am Kniegelenk. *Z Orthop Unfall*, 2023. 161(1): p. 57-64.
- [5] Steadman, J.R., W.G. Rodkey, and J.J. Rodrigo, Microfracture: surgical technique and rehabilitation to treat chondral defects. *Clin Orthop Relat Res*, 2001(391 Suppl): p. S362-9.
- [6] Frisbie, D.D., et al., Effects of calcified cartilage on healing of chondral defects treated with microfracture in horses. *Am J Sports Med*, 2006. 34(11): p. 1824-31.
- [7] Mika, J., et al., Surgical preparation for articular cartilage regeneration without penetration of the subchondral bone plate: in vitro and in vivo studies in humans and sheep. *Am J Sports Med*, 2011. 39(3): p. 624-31.
- [8] Pridie, K.H., A method of resurfacing osteoarthritic knee joints. *J Bone J Surg Br*, 1959. 41: p. 618-619.
- [9] Chen, H., et al., Characterization of subchondral bone repair for marrow-stimulated chondral defects and its relationship to articular cartilage resurfacing. *Am J Sports Med*, 2011. 39(8): p. 1731-40.
- [10] Chen, H., et al., Depth of subchondral perforation influences the outcome of bone marrow stimulation cartilage repair. *J Orthop Res*, 2011. 29(8): p. 1178-84.
- [11] Chen, H., et al., Drilling and microfracture lead to different bone structure and necrosis during bone-marrow stimulation for cartilage repair. *J Orthop Res*, 2009. 27(11): p. 1432-8.
- [12] Beletsky, A., et al., Microdrilling Demonstrates Superior Patient-Reported Outcomes and Lower Revision Rates Than Traditional Microfracture: A Matched Cohort Analysis. *Arthrosc Sports Med Rehabil*, 2021. 3(3): p. e629-e638.
- [13] Benthien, J.P. and P. Behrens, Reviewing subchondral cartilage surgery: considerations for standardised and outcome predictable cartilage remodelling: a technical note. *Int Orthop*, 2013. 37(11): p. 2139-45.
- [14] Magnuson, P.B., The classic: Joint debridement: surgical treatment of degenerative arthritis. *Clin Orthop Relat Res*, 1974(101): p. 4-12.
- [15] Mithoefer, K., et al., Clinical efficacy of the microfracture technique for articular cartilage repair in the knee: an evidence-based systematic analysis. *Am J Sports Med*, 2009. 37(10): p. 2053-63.
- [16] Kreuz, P.C., et al., Is microfracture of chondral defects in the knee associated with different results in patients aged 40 years or younger? *Arthroscopy*, 2006. 22(11): p. 1180-6.
- [17] Kreuz, P.C., et al., Results after microfracture of full-thickness chondral defects in different compartments in the knee. *Osteoarthritis Cartilage*, 2006. 14(11): p. 1119-25.
- [18] Goyal, D., et al., Evidence-based status of microfracture technique: a systematic review of level I and II studies. *Arthroscopy*, 2013. 29(9): p. 1579-88.
- [19] Bae, D.K., et al., Survival analysis of microfracture in the osteoarthritic knee—minimum 10-year follow-up. *Arthroscopy*, 2013. 29(2): p. 244-50.

## 3.3 Zellfreie Biomaterialien zur Knorpelregeneration

(J. Gille, P. Kreuz, J. Schagemann)

Biomaterialien finden in der knorpelrekonstruktiven Chirurgie zunehmend an Bedeutung. Dabei sollen sie die Bildung einer funktionsfähigen Knorpelmatrix unterstützen, die in der Lage ist, mit den gesunden Umgebungsstrukturen im Defekt zu fusionieren und vergleichbare biomechanische Eigenschaften zum hyalinen Gelenkknorpel abzurufen. Derzeit werden verschiedene Trägermaterialien angeboten, die als mono-, bi- oder sogar triphasische Gerüststrukturen zur Behandlung von chondralen und osteochondralen Defekten in fester oder gelartiger Konsistenz zum Einsatz kommen. Die Implantation ist stets einzeitig möglich und meist in arthroskopischer oder offener Technik durchführbar. Die Evidenz vieler Implantate ist momentan noch relativ gering. Der vorliegende Artikel gibt einen Überblick über die häufigsten momentan verfügbaren Implantate. Darüber hinaus wird auch der aktuelle Stand der Literatur dargestellt.

Biomaterialien sind gerüstartig aufgebaute dreidimensionale Träger – in der englischen Literatur auch als Scaffolds bezeichnet – die durch ihre spezifische Oberflächenstruktur die Haftung, Proliferation und Differenzierung von Zellen ermöglichen, biologisch abbaubar sind, die mechanischen Anforderungen des Zielgewebes erfüllen und den Stoffwechsel des Gewebes mit Diffusion von Nährstoffen sowie den Abtransport von Schlackstoffen ermöglichen [1]. Dabei dürfen die Poren in der schwammartigen Struktur nicht zu groß sein, damit Zell-Zell-Interaktionen gewährleistet sind. Andererseits muss trotz der notwendigen Porosität

auch ein passendes Elastizitätsmodul die Anforderungen an die vorhandenen Zug- und Druckkräfte des Gewebes erfüllen, was gerade bei der Herstellung von Scaffolds für eine osteochondrale Regeneration eine große Herausforderung darstellt und nur durch einen bi- oder sogar triphasischen Aufbau gelöst werden kann [2].

Wer sich also mit Biomaterialien beschäftigt, muss sich zunächst von dem Gedanken lösen, daß das fertige Regenerat aus dem Biomaterial besteht, da dieses idealerweise wieder abgebaut wird. Das neue chondrale oder osteochondrale Gewebe entsteht aus einwandernden Knorpel- und Stammzellen einschließlich der von ihr gebildeten Matrix.

### Kollagene Biomaterialien zur Behandlung chondraler Defekte

Kollagene stellen den größten Anteil der Strukturproteinen im Bindegewebe des menschlichen Körpers dar. Dies trifft auch für Knorpelgewebe zu, deren Kollagene zu 90% als Kollagen II vorliegen, während die restlichen 10% aus den Kollagenen IX, X, XI sowie im hyalinen Knorpel Typ VI bestehen. Vor diesem Hintergrund liegt die Idee nahe, kollagenbasierte Matrices im Rahmen der Knorpelersatztherapie zu verwenden.

Aktuell sind multiple kollagenbasierte Matrices kommerziell erhältlich, die sich in zahlreichen Merkmalen unterscheiden:

- Herstellungsprozess
- Kollagen-Zusammensetzung: Während bei einigen Produkten Kollagen I und III (CartiMaix, ChondroGide, Novocart basic) vorhanden ist liegt bei anderen Produkten Kollagen I vor (CareS und Chondrofiller).

- Kollagenherkunft: Kollagene können bovinen (Novocart basic) oder porcinen (CartiMaix, ChondroGide) Ursprungs sein oder aus Rattenschwanz (CareS, Chondrofiller) gewonnen werden.
- Applikationsform je nach Struktur: die kollagenen Produkte stehen mit gelartiger Konsistenz (CareS, Chondrofiller) oder als Membran (Cartimaix, ChondroGide, Novocart basic) zur Verfügung.

Es soll explizit darauf hingewiesen werden, dass die Wirkungsweise der Matrices nicht ausschließlich durch die Zusammensetzung der Kollagentypen bestimmt wird, so dass ein direkter Rückschluss auf die klinische Anwendung und der Vergleich von Produkten hieraus nicht erfolgen darf. Entsprechend fehlen bis dato vergleichende Studien. Somit sollen nun die Matrices einzeln vor dem Hintergrund der vorhandenen Literatur dargestellt werden:

#### Novocart basic

Diese biphasische Membran wurde als Trägermaterial für die Knorpelzelltransplantation entwickelt und konnte in Studien im Vergleich zu den präoperativen Werten eine signifikante Verbesserung der Werte des IKDC und der VAS bei einem Nachuntersuchungszeitraum von 36 Monaten nachweisen [3]. Zu der Verwendung der Membran als zellfreies Implantat bei Knorpeldefekten des Kniegelenkes liegen in der Literatur keine Angaben vor. Bei einem Nachuntersuchungszeitraum von 1 Jahr konnte bei der zellfreien Implantation am Großzehengrundgelenk eine signifikante Funktionsverbesserung und Schmerzreduktion erzielt werden [4].

### Chondrofiller

Diese kollagenbasierte Matrix ist in den Knorpeldefekt injizierbar und die beiden Komponenten binden in dem Defekt ab (▣ **Abb. 1a** und **1b**). In einer Tierstudie konnte gezeigt werden, dass vergleichbare histologische Ergebnisse bei einer zellfreien oder zellbeladenen Verwendung von Chondrofiller erzielt werden können [5]. In einer randomisierten Untersuchung an 23 Patienten konnte bei einem Nachuntersuchungszeitraum von einem Jahr eine signifikante Verbesserung der IKDC Werte nach 6 und 12 Monaten im Vergleich zu den präoperativen Werten beschrieben werden. Eine Auswertung der Vergleichsgruppe erfolgte nicht, da mehr als die Hälfte der Patienten nach der Randomisierung die Teilnahme an der Studie mit einer reinen Mikrofrakturierung ablehnten [6].

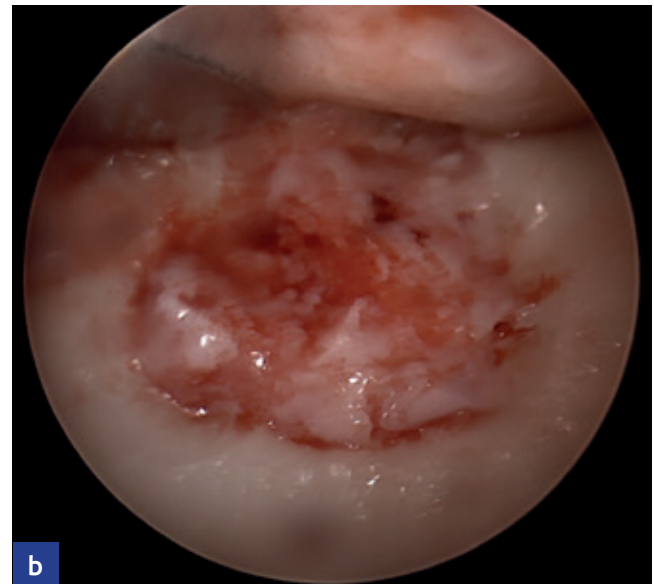
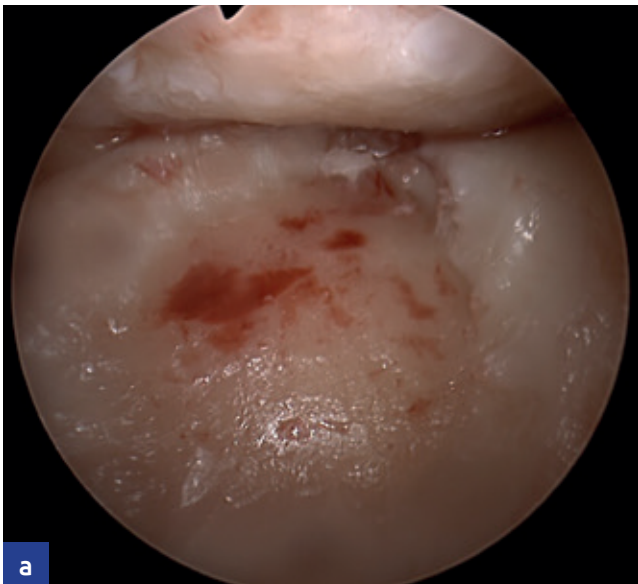### Cartimaix

Viele Jahre wurde diese Kollagen I/III Membran als Trägermaterial bei der Knorpelzelltransplantation verwendet. Laut Angaben der Literatur wurde die Membran erstmals im Jahre 2013 in Kombination mit einer zellfreien Implantation beschrieben [7] und wird nun im Rahmen u.a. der matrixassistierten Knochenmarkstimulation (MA-MFX) verwendet. Neben Fallbeschreibungen und technical notes sind keine klinischen Ergebnisse oder vergleichende Studien publiziert [8].

### CareS-1S

Über die Anwendung dieses Kollagen I Hydrogels liegen multiple tierexperimentelle Studien vor, in denen u.a. gezeigt werden konnte, dass kein signi-

fikanter Unterschied in der histologischen Auswertung bei zellfreier versus zellbeladener Implantation besteht [9]. Klinische Studien liegen zum einen in der Verwendung der Matrix im Rahmen einer Knorpelzelltransplantation und zum anderen in der Verwendung als zellfreies Implantat vor; ▣ **Abb. 2a** und **2b** zeigen die Anwendung von CareS-1S. Die zellfreie Implantation zeigte bei einem Nachuntersuchungszeitraum von bis zu 4 Jahren an 15 Patienten eine signifikante Verbesserung der Werte des IKDC und Tegner scores sowie eine Reduktion im VAS [10]. MR tomographisch konnte eine vollständige Integration des Regeneratgewebes mit der Randleiste nachgewiesen werden. Bei der Therapie von größeren Knorpeldefekten ( $\text{Ø}3.71 \text{ cm}^2$ ) an 28 Patienten konnte eine signifikante Verbesserung der Schmerzen bereits kurzfristig und der Werte des IKDC



**Abb. 1a** und **1b** ▲ Dargestellt ist das arthroskopische Bild eines Knorpelschadens in der Trochlea nach Debridement (a) sowie nach Knorpelersatztherapie (minced cartilage) und Injektion von Chondrofiller in den Knorpeldefekt (b) (Bilder mit freundlicher Genehmigung von Dr. Matthias Buhs, Quickborn).

und Tegner Scores nach 6 Monaten dokumentiert werden. Bei einem Nachuntersuchungszeitraum von 5 Jahren lag die operative Revisionsrate bei 18% [11].

#### ChondroGide

Über die Anwendung dieser Kollagen I/III Membran (▣ **Abb. 3a** und **3b**) liegen multiple präklinische wie auch klinische Studien vor, in denen u.a. gezeigt werden konnte, dass durch das AMIC (autologe matrixinduzierte Chondrogenese) Verfahren signifikant überlegene Ergebnisse im Vergleich zur Mikrofrakturierung und bei kleinen bis mittelgroßen Defekten auch vergleichbare Ergebnisse zur autologen Chondrocytentransplantation erzielt werden können [12,13,14]. Eine aktuelle Metaanalyse, die Ergebnisse von 12 Studien mit 375 Patienten zusammenfasst, zeigte eine signifikante Schmerzreduktion und einen Anstieg

der funktionellen Outcome Scores (u.a. IKDC, KOOS) im Vergleich zu den präoperativen Befunden [15]. Diese Ergebnisse stehen im Einklang mit einer Langzeituntersuchung von bis zu 7 Jahren nach AMIC, die konstant gute Ergebnisse über diesen Zeitraum nachweist [16].

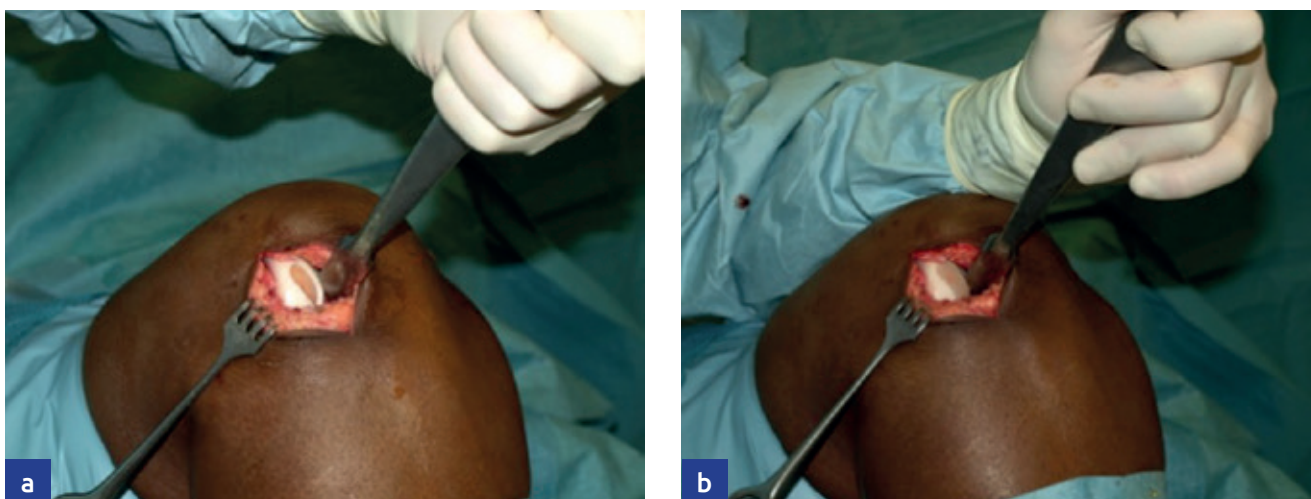
#### Biomaterialien aus Hyaluronsäure, Chitosan und Polyglycol-säure zur Behandlung chondraler Defekte

##### Hyalofast

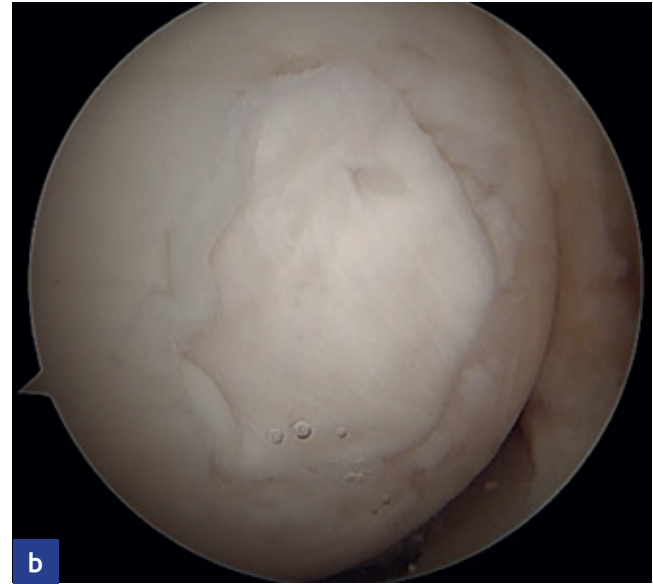
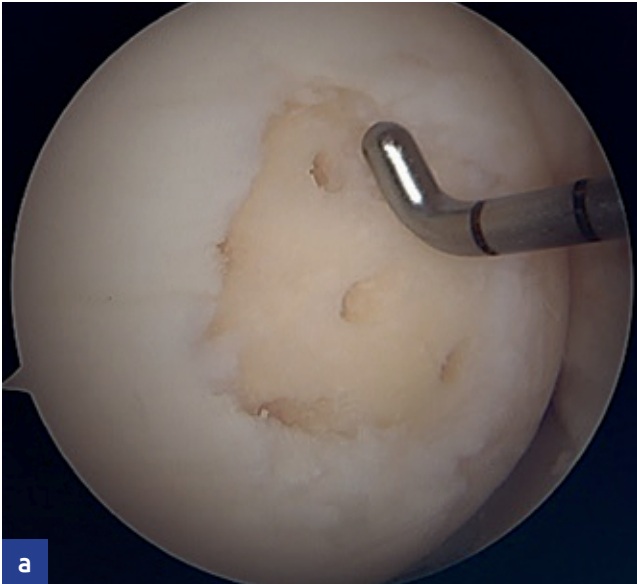Hyalofast ist eine dreidimensionale 2cm x 2cm Matrix aus Hyaluronsäure. Indikationen sind vollschichtige Defekte Grad III und IV nach ICRS in Knie-, Hüft-, Schulter-, Sprung- und Fussgelenken. Die Implantation erfolgt als «One-Step» Therapie in Kombination mit einer Knochenmarkstimulation,

wobei dies arthroskopisch oder auch im Rahmen eines offenen Gelenkeingriffs durchgeführt werden kann (▣ **Abb. 4a** und **4b**). Das Biomaterial wird auf die Grösse des Defekts passend zurecht geschnitten und ist selbsthaftend, bei schwierigen Defekten besteht auch die Möglichkeit einer Fixation mittels Naht und/oder Fibrinkleber. Bei tieferen osteochondralen Defekt kann das Scaffold mit autologem Knochengrafting kombiniert werden.

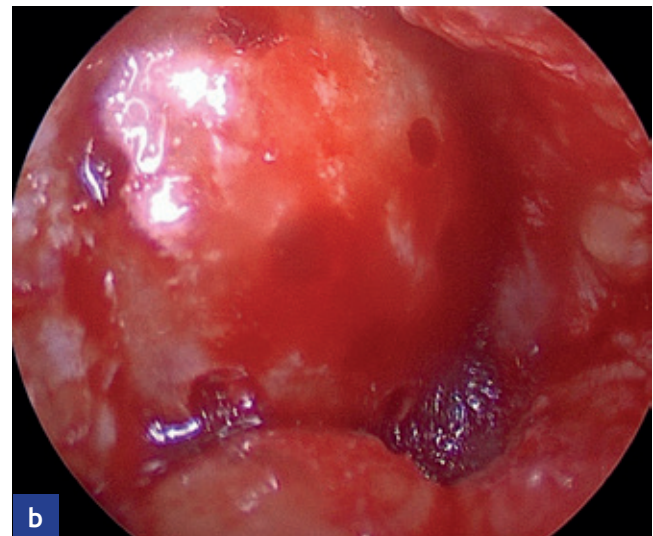
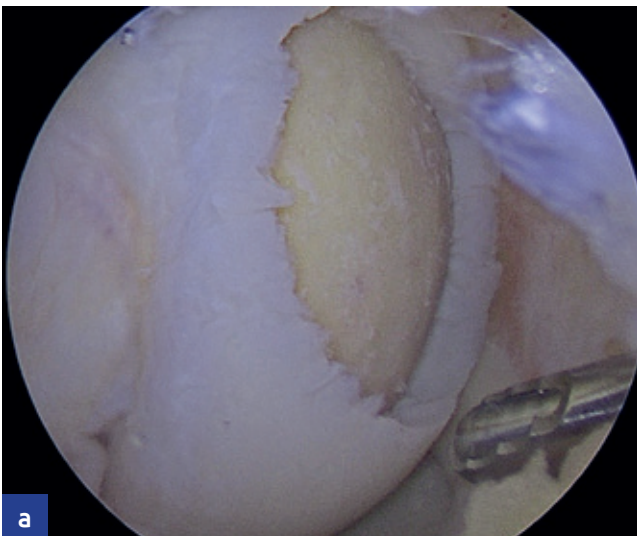
Tan et al konnten in einer Fallserie von Grad IV Läsionen ohne Kontrollgruppe eine Verbesserung in den KOOS Subskalen beobachten [17]. Bessere Evidenz durch Studien mit Kontrollgruppe besteht nur für die Verwendung von Hyalofast in Kombination mit Knochenmarksaspirat. Für die Altersgruppe > 45 Jahre zeigten sich hier eine anhaltende klinische Verbesserung bis 4 Jahre postoperativ [18]. Weiterhin konnten gleichwertige klinische und radiologische Ergebnisse für



**Abb. 2a** und **2b** ▲ Dargestellt ist das intraoperative Bild eines Knorpelschadens an der Femurkondyle nach Debridement (a) sowie nach Implantation von CareS 1S in den Knorpeldefekt (b) (Bilder mit freundlicher Genehmigung von PD. Dr. Philip Roessler, Bonn).



**Abb. 3a und 3b** ▲ Dargestellt ist das arthroskopische Bild eines Knorpelschadens an der Femurkondyle nach Debridement und K-Draht Anbohrung der subchondralen Knochenlamelle (a) sowie nach Implantation einer Kollagen I/III Membran (ChondroGide) in den Knorpeldefekt (b). © 2023 AGA-Knie-Knorpel-Meniskus-Komitee



**Abb. 4a und 4b** ▲ Dargestellt ist das arthroskopische Bild eines Knorpelschadens an der Femurkondyle nach Debridement (a) sowie nach Implantation einer Hyaluronsäure-basierten Membran (Hyalofast) in den Knorpeldefekt (b) (Bilder mit freundlicher Genehmigung von Dr. Christoph Werry, Dinslaken).

Knochenmarksaspiratkonzentrat mit Hyalofast im Vergleich mit BST Cargel [19] 2 Jahre postoperativ wie auch für patellofemorale Defekte im Vergleich mit MACI 3 Jahre postoperativ [20] gezeigt werden.

Zusammengefasst ist als Vorteil die einfache minimalinvasive Anwendung als One-Step Therapie hervorgehoben werden. Die klinische Überlegenheit gegenüber der Mikrofrakturierung alleine konnte das Implantat in Level 1 Studien bisher noch nicht zeigen. Bessere Evidenz besteht für die Verwendung in Kombination mit einem Knochenmarkaspiratkonzentrat.

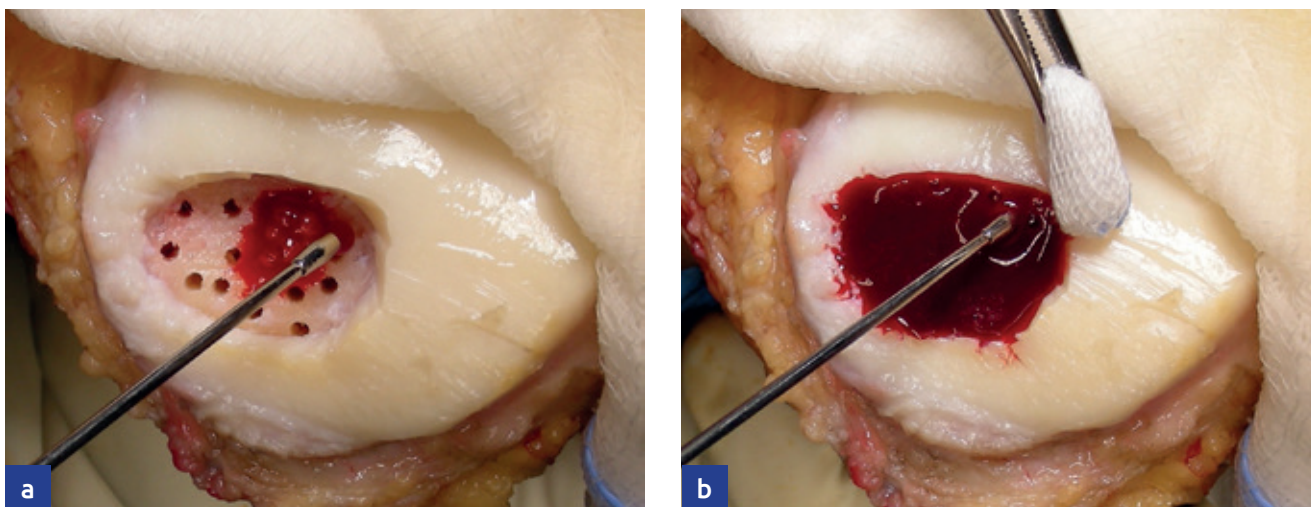
#### BST Cargel

BST Cargel basiert auf einer Chitosanlösung. Indikationen sind vollschichtige chondrale Defekte in Knie-, Hüft-, Schulter-, Sprung- und Fussgelenken. Die Implantation erfolgt als «One-Step»

Therapie in Kombination mit einer Knochenmarkstimulation, wobei dies arthroskopisch oder auch im Rahmen eines offenen Gelenkeingriffs durchgeführt werden kann (▣ **Abb. 5a** und **5b**). Die Chitosanlösung wird mit einer Pufferlösung und frischem autologem Vollblut im Operationsaal durch eine Assistenz zubereitet und in einer sterilen Spritze an den Operationstisch gebracht. Während einer Polymerisationszeit von ca. 15min kann das Biomaterial in den Knorpeldefekt eingetropfen werden, wobei der Defekt trocken sein sollte. Hierbei sollte auf eine horizontale Ausrichtung des Defekts geachtet werden, damit das Biomaterial anfänglich nicht herausläuft. Anschliessend verbleibt das Gel stabil im Defekt, Pins oder Nähte sind nicht erforderlich.

Es existieren diverse Fallserien mit Einsatz an verschiedenen Gelenken, welche eine Verbesserung von klinischen Beschwerden zeigen. Eine randomisierte klinische Studie mit

Mikrofrakturierung ohne Biomaterial als Kontrollgruppe zeigte eine Verbesserung klinischer Beschwerden in beiden Gruppen, jedoch keinen Unterschied in den klinischen Scores nach 2 und 5 Jahren [21, 22]. Postoperative Kernspintomographien konnten aber im gleichen Patientenkollektiv zeigen, dass sich nach Mikrofrakturierung mit Verwendung von BST Cargel eine verbesserte Defektfüllung sowie bessere T2-Werte zeigen als Hinweis auf ein höherwertiges Reparaturgewebe [22]. Für die Indikation von Knorpeldefekten am Acetabulum konnte im Rahmen einer randomisierten klinischen Studie für Mikrofrakturierung mit BST Cargel eine klinische Überlegenheit gegenüber Mikrofrakturierung ohne Biomaterial 2 Jahre postoperativ gezeigt werden. Es zeigte sich zudem ein besserer Erhalt des Hüftgelenkspalts sowie eine geringere Konversionsrate zur Hüfttotalprothese nach Verwendung von BST Cargel [23].



**Abb. 5a** und **5b** ▲ Dargestellt ist der intraoperative Situs eines retropatellaren Knorpelschadens nach Debridement und Perforationen der subchondralen Knochenlamelle (a) sowie nach Einbringen einer Chitosan-basierten Membran (BST Cargel) in den Knorpeldefekt (b) (Bilder mit freundlicher Genehmigung von Prof. Dr. Marcus Mumme, Basel).



Zusammengefasst vereinigt das Biomaterial die Vorteile der arthroskopischen und One-Step Verwendbarkeit, wobei die klinische Wirksamkeit für acetabuläre Defekte beschrieben ist. Nachteilig ist die etwas aufwendige Vorbereitung des Biomaterials sowie die übungsbedürftige zähflüssige Implantation bis zur stabilen Aushärtung im Knorpeldefekt.

### ChondroTissue

ChondroTissue basiert auf einem hochporösen Polyglykolsäure-Filz und Hyaluronsäure. Indikationen sind vollschichtige chondrale und osteochondrale Defekte Grad III und IV nach Outerbridge in Knie-, Hüft-, Schulter-, Sprung- und Fussgelenken. Die Implantation erfolgt als «One-Step» Therapie in Kombination mit einer Knochenmarksstimulation, wobei dies arthroskopisch oder auch im Rahmen eines offenen Gelenkeingriffs durchgeführt werden kann. Das Biomaterial wird auf die Größe des Defekts passend zurecht geschnitten und kann mittels bioresorbierbarer Pins/Anker, Naht oder Fibrinkleber fixiert werden. Bei tieferen osteochondralen Defekt kann es mit z.B. autologem Knochengrafting kombiniert werden.

Es existieren diverse Fallserien zur Therapie von fokalen Defekten der Femurkondyle sowie patellofemoral, als auch am Talus, welche eine Verbesserung von klinischen Beschwerden zeigen. Eine randomisierte klinische Studie mit Mikrofrakturierung ohne Biomaterial als Kontrollgruppe zeigte eine Verbesserung klinischer Beschwerden in beiden Gruppen, jedoch keinen Unterschied in den klinischen Scores und im radiologischen Outcome nach 2 Jahren [24]. Die Fallzahlen waren mit 12 Patienten pro Gruppe

niedrig. Siclari et al konnten für eine Kohorte von 52 Patienten ohne Kontrollgruppe stabile klinische Ergebnisse bis 5 Jahre postoperativ zeigen. In histologischen Analysen wurde ein mehrheitlich hyalin-ähnliches Reparaturgewebe nachgewiesen [25, 26].

Zusammengefasst ist das Biomaterial in einem One-Step Verfahren einfach applizierbar, wobei bisher der Nachweis für eine klinische Überlegenheit gegenüber der alleinigen Mikrofrakturierung fehlt.

### Biomaterialien zur Behandlung osteochondraler Defekte

Bei osteochondralen Defekten liegt eine Schädigung sowohl des Gelenkknorpels als auch des darunter liegenden subchondralen Knochens vor. Solche Läsionen können traumatisch (z.B. nach Patellaluxation), iatrogen (z.B. nach Mikrofrakturierung) oder als sekundäre Folge zunächst nur isolierter Knorpelschäden entstehen. Weitere häufige Ursachen sind die Osteochondrosis dissecans bei jungen Patienten und die spontane Osteonekrose bei älteren Patienten, wobei die genauen Pathomechanismen hier zum Teil noch ungeklärt sind [27, 28].

Bei ausgeprägten osteochondralen Schäden ist nicht selten eine regenerative operative Therapie indiziert. Die in Deutschland am häufigsten verwendeten Verfahren sind aktuell die autologe osteochondrale Transplantation bei kleineren Defekten sowie die Kombination aus ACT und Spongiosaplastik („Sandwich-Verfahren“) bei größeren Defekten [29]. Jedoch zeigt sich auch bei der Therapie osteochondraler Defekte die zunehmende Beliebtheit von zellfreien Scaffolds. So gibt es mittlerweile gute Evidenz für den Einsatz von

bereits zuvor genannten Materialien, die in Kombination mit einer Spongiosaplastik verwendet werden um Knorpel-Knochen-Defekte zu therapieren [30].

Außerdem wurden in den letzten Jahren auch Implantate mit einer mehrschichtigen Struktur entwickelt, die die gesamte osteochondrale Einheit mit ihren unterschiedlichen biologischen und funktionellen Anforderungen an den Knorpel und den subchondralen Knochen adressieren. Klinische Daten aus wissenschaftlichen Publikationen gibt es bislang nur zu drei osteochondralen Scaffolds: TruFit®, MaioRegen und Agili-CTM. Das Produkt TruFit® der Firma Smith & Nephew (Andover, MA, USA) wurde allerdings bereits wieder vom Markt genommen, weshalb hierzu im Folgenden keine weiteren Ausführungen erfolgen.

### MaioRegen

Das Produkt MaioRegen der Firma Fin-Ceramica (Faenza S.p.A., Italien) ist 6 mm dick und setzt sich aus drei Schichten zusammen. Die gelenknahe Schicht besteht zu 100% aus equinem Typ I Kollagen und soll dem Aufbau des Gelenkknorpels dienen. Die zweite Schicht besteht zu 60% aus equinem Typ I Kollagen und zu 40% aus mit Magnesium angereicherten Hydroxylapatit (Mg-HA) und soll die Grenzschicht zwischen kalzifizierten und nicht-kalzifizierten Knorpel (Tidemark) darstellen. Die dritte Schicht besteht zu 30% aus equinem Typ I Kollagen und zu 70% aus Mg-HA und soll damit den Aufbau des subchondralen Knochens wiedergeben. Aktuell ist das Produkt in rechteckiger Form mit den Größen 20 x 30 mm und 30 x 40 mm oder in zylindrischer Form mit den Durchmesser 12 mm, 15 mm und 18 mm erhältlich.

## NOVOCART® Inject

# KOSTENERSTATTUNG JETZT AUCH BEI AMBULANTER KNORPELZELL- TRANSPLANTATION.

Abrechnung mit Kostenträgern über Serviceprovider!



**NOVOCART® Inject** Arzneimittel für neuartige Therapien (ATMP), autolog. **Zusammensetzung:** Wirkstoff: in Zellkultur vermehrte, patienteneigene Gelenkknorpelzellen (8-32 Mio. Chondrozyten). Sonstige Bestandteile: Supplementiertes DMEM/F12-Kulturmedium, Natriumhyaluronat, MAHSA (modifizierte Maleimido-Albuminlösung), BTPEG ( $\alpha, \omega$ -Bisthiopolyethylenglykol)-Lösung. Ausführliche Zusammensetzung der Bestandteile, siehe Fachinformation. **Anwendungsgebiete:** Indikationen zur MACT mit **NOVOCART® Inject** sind umschriebene Gelenkknorpelschäden 3. und 4. Grades des Knies gemäß der „International Cartilage Regeneration & Joint Preservation Society“ (ICRS)-Klassifikation. **Gegenanzeigen:** Anatomisch-orthopädische Ausschlusskriterien: Osteoarthritis (radiologisches Ausschlusskriterium: Strukturveränderungen größer Grad 2 nach Kellgren und Lawrence), Gelenksteife, Arthrose, Implantierte Carbonstifte oder Schlitzenprothesen, Entzündliche Gelenkerkrankungen (z. B. rheumatoide Arthritis), Korrespondierende Knorpelschäden („kissing lesions“), Mehr als zwei voneinander unabhängige Knorpelschäden desselben Gelenks, Offene Wachstumsfugen bei Kindern und Jugendlichen, Diffuse Chondromalazie > Grad 1, Abweichung von der physiologischen Beinachse von mehr als 3° (Korrektur zeitnah zur MACT), Total/subtotal resezierter Meniskus (Teilresektion bis max. ein Drittel des Gesamtvolumens ist zulässig), Insuffiziente Bandführung (Korrektur zeitnah zur MACT), Patellamalignement (Korrektur vor oder während der MACT), Funktionell relevante, angeborene oder erworbene Deformationen der Patella. Andere Ausschlusskriterien: Überempfindlichkeit gegen einen der in Fachinformation genannten sonstigen Bestandteile, Unbehandelte Störungen der Blutgerinnung, Chronische Infektionskrankheiten (nicht grundsätzlich bei Hepatitis oder HIV), Tumorerkrankungen, bestehend oder innerhalb der letzten 5 Jahre, Strahlentherapie im Bereich des betroffenen Gelenks (z. B. Radiosynoviorthese), Metabolische Arthropathien (z. B. Gicht/Pseudogicht), Autoimmunerkrankungen in akut entzündlichen Phasen, Unbehandelte oder nicht ausgeheilte Borreliose, Schwere neurologische Erkrankungen oder muskuläre Erkrankungen (ALS; MS), Adipositas (Body-Mass-Index > 35 kg/m<sup>2</sup>), Schwangerschaft und Stillzeit. **Nebenwirkungen:** Sehr häufig: Arthralgie, Gelenkerguss, Gelenkschwellung; häufig: subchondrales Knochenmarködem, Narbenschmerz, Gelenkkrepitation, Muskelatrophie, Muskelschwäche, Laterales Kompressionssyndrom der Patella, Gelenkblockade, Gelenksteifigkeit, Transplantatversagen aufgrund z. B. einer vollständigen Ablösung des Transplantats oder keiner oder unzureichender Bildung von Regenerationsgewebe, Lokales Hämatom, Allgemeine, mit einer Anästhesie verbundene Risiken und Nebenwirkungen wie z. B. Hypotonie oder Bradykardie; nicht bekannt: Gelenkinfektion, Postoperative (oberflächliche) Wundinfektion, Komplexes regionales Schmerzsyndrom, Arthrose, Adhäsionen, Ausbildung freier Gelenkkörper (Gelenkmaus), Hämarthros, Synovitis, Bewegungseinschränkung des Gelenks, Chondropathie (wie z. B. Ulzeration oder Chondromalazie), Subchondrale Knochenzyste, oberflächliche Wundheilungsstörung, Erhöhung des C-reaktiven Proteinwerts, (klinisch relevante) Transplantat hypertrophie, ggf. mit Ausbildung einer Gelenkstufe, Teil-Ablösung des Transplantats, Postoperative Thrombose, Verletzung von (oberflächlichen) Nerven mit evtl. Gefühlsstörungen und Lähmungserscheinungen, Blutung an der Inzisionsstelle. **Weitere Hinweise:** Nur zur autologen Anwendung. Verschreibungspflichtig. **Pharmazeutischer Unternehmer:** TETEC Tissue Engineering Technologies AG, Aspenhaustraße 18, 72770 Reutlingen. Version 3, Stand 01/23.

Außerdem sind auch Produkte auf dem Markt, die lediglich aus der oberflächlichen Schicht (2mm dick) oder aus den ersten beiden Schichten (4mm dick) bestehen. Die Implantation kann je nach Größe arthroskopisch oder über einen offenen Zugang in press-fit Technik erfolgen.

Eine aktuelle systematische Übersichtsarbeit hat die klinische Evidenz zum Einsatz von MaioRegen bei chondralen und osteochondralen Läsionen am Kniegelenk zusammengefasst, wobei fast alle der 20 eingeschlossenen Studien eine signifikante Verbesserung der postoperativen klinischen Scores nachweisen konnten [31]. Einschränkend muss jedoch angemerkt werden, dass fast ausschließlich Fallserien mit geringem Evidenzlevel vorlagen. Lediglich eine Studie stellte den Vergleich mit einem alternativen operativen Verfahren an. So führten Kon et al. eine multizentrische, randomisierte Studie im Vergleich mit der Mikrofrakturierung zur Behandlung chondraler und osteochondraler Läsionen am Kniegelenk durch [32]. Bei der Beurteilung des Gesamtkollektivs 24 Monaten postoperativ konnten keine signifikanten Gruppenunterschiede bezüglich des klinischen Ergebnisses als auch bezüglich des MRT Ergebnisses festgestellt werden. Subgruppenanalysen zeigten jedoch Vorteile für die Therapie mit MaioRegen bei tiefen osteochondralen Defekten und bei sportlich aktiven Patienten. Das kurze Follow-up von 24 Monaten lässt jedoch keine Schlussfolgerungen bezüglich mittel- oder gar langfristiger Ergebnisse zu [33]. Das bislang längste Follow-up mit 10 Jahren nach Implantation dieses osteochondralen scaffolds wurde kürzlich von Di Martino et al. publiziert, wobei sich über den postoperativen Zeitraum stabile klinische Ergebnisse mit hoher Überlebensrate zeigten, jedoch mit per-

sistierenden pathologischen Veränderungen des subchondralen Knochens im MRT [34].

#### Agili-CTM

Das Produkt Agili-CTM der Firma CartiHeal (Kfar Saba, Israel) ist ein zweischichtiges Scaffold basierend auf vernetzten Kalziumkarbonat (Aragonit), welches aus dem Exoskelett von Korallen gewonnen wird. Während die tiefe knöcherne Schicht lediglich aus Aragonit besteht, setzt sich die oberflächliche kartilaginäre Schicht aus einer Kombination aus Aragonit und Hyaluronsäure zusammen. Agili-CTM ist als zylindrisches Implantat in verschiedenen Durchmessern (6-20 mm) und verschiedenen Längen (8-15 mm) erhältlich. Die Zylinder sind mit einer Abschrägung von 2° leicht konisch geformt um eine bessere press-fit Stabilität zu gewährleisten. Die Implantation erfolgt analog zum zuvor genannten Produkt.

Im Vergleich zu MaioRegen ist die klinische Studienlage für Agili-CTM noch deutlich limitierter. Bisher liegen lediglich Fallserien mit kurzfristigen Follow-up (maximal 3 Jahre) vor und vergleichende Studien mit alternativen Verfahren sind noch komplett ausstehend [31]. Die Ergebnisse des bislang größten Studienkollektivs mit 86 prospektiv untersuchten Patienten wurde kürzlich von Kon et al. publiziert [35]. Im Vergleich zum präoperativen Status zeigte sich 24 Monate postoperativ eine statistisch signifikante Verbesserung aller untersuchten klinischen Scores sowie eine signifikant verbesserte Defektfüllung im MRT. Acht Patienten (9%) benötigten eine erneute operative Intervention und wurden als Therapieversager angeführt. Angesichts der aktuellen Studienlage kann der klinische

Stellenwert dieses Implantats noch nicht ausreichend beurteilt werden. Insbesondere müssen hierfür die Ergebnisse der seit 2017 laufenden prospektiv randomisierten Multicenter-Studie abgewartet werden, in deren Rahmen die Implantation von Agili-CTM mit alternativen Standardverfahren verglichen wird [36].

#### Ausblick und Zukunft

Die Bedeutung der Biomaterialien in der knorpelregenerativen Chirurgie hat in den letzten Jahren deutlich zugenommen. Hierzu tragen vor allem erfolgversprechende klinische Studien, verbesserte Operationstechniken aber auch der einzeitige Ansatz der Verfahren bei. Auch in der Zukunft wird sich das Angebot an Biomaterialien mit ihren Strukturen, Herstellungsprozessen und Materialbeschaffenheiten sowie ihr Indikationsspektrum erweitern. Ebenso ist die Augmentation der Scaffolds mit Wachstumsfaktoren oder verschiedenen Zelltypen denkbar.

#### Fazit

- Die matrix-augmentierte Knochenmarkstimulation ist der Mikrofrakturierung im Grenzbereich zur autologen Knorpelzelltransplantation überlegen, wobei momentan harte Ober- und Untergrenzen nicht verfügbar sind
- Die Grundsubstanzen der verschiedenen Biomaterialien haben eine feste oder gelartige Konsistenz, was die Praktikabilität beeinflusst.
- Die Applikation der einzelnen Biomaterialien erfolgt je nach Defektlokalisation offen oder arthroskopisch – teils mit Hilfsinstrumenten.

- die in der Literatur verfügbare Evidenz unterscheidet sich deutlich zwischen den verschiedenen Biomaterialien
- die größte Datenmenge und Erfahrungswerte existieren momentan für die biphasische Kollagenmembran.
- Für die Behandlung von osteochondralen Defekten existieren Biomaterialien mit mehrdimensionaler Gerüststruktur, die ihre Effektivität im Vergleich zu einer Sandwichoperation aus Spongiosaplastik und matrix- unterstütztem Knorpelaufbau noch zeigen müssen

#### Literatur:

- [1] Hutmacher DW (2000) Scaffolds in tissue engineering bone and cartilage. *Biomaterials* 21: 2529-43
- [2] Hee CK, Jonikas MA, Nicoll SB (2006) Influence of three-dimensional scaffold on the expression of osteogenic differentiation markers by human dermal fibroblasts. *Biomaterials* 27(6): 875-84
- [3] Müller PE, Gallik D, Hammerschmid F, Baur-Melnyk A, Pietschmann MF, Zhang A, Niethammer TR. Third-generation autologous chondrocyte implantation after failed bone marrow stimulation leads to inferior clinical results. *Knee Surg Sports Traumatol Arthrosc.* 2020 Feb;28(2):470-477. doi: 10.1007/s00167-019-05661-6. Epub 2019 Aug 12. PMID: 31407047.
- [4] Nurmukhametov, M. & Makarov, M. & Byalik, E. & Byalik, V. & Nesterenko, V.. (2020). Use of first metatarsophalangeal joint chondroplasty with the autologous matrix-induced chondrogenesis technique for the treatment of patients with hallux rigidus: immediate results. *Rheumatology Science and Practice.* 58. 97-101. 10.14412/1995-4484-2020-97-101.
- [5] Schneider U, Schmidt-Rohlfing B, Gavenis K, Maus U, Mueller-Rath R, Andereya S. A comparative study of 3 different cartilage repair techniques. *Knee Surg Sports Traumatol Arthrosc.* 2011 Dec;19(12):2145-52. doi: 10.1007/s00167-011-1460-x. Epub 2011 Mar 16. PMID: 21409471.
- [6] Schneider, Ulrich. (2016). Controlled, randomized multicenter study to compare compatibility and safety of ChondroFiller liquid (cell free 2-component collagen gel) with microfracturing of patients with focal cartilage defects of the knee joint. *Video J Orthop Surg* 2016;1:1
- [7] Benthien JP, Behrens P. Reviewing subchondral cartilage surgery: considerations for standardised and outcome predictable cartilage remodelling: a technical note. *Int Orthop.* 2013 Nov;37(11):2139-45. doi: 10.1007/s00264-013-2025-z. Epub 2013 Aug 6. PMID: 23917852; PMCID: PMC3824892.
- [8] Peñalver JM, Villalba J, Yela-Verdú CP, Sánchez J, Balaguer-Castro M. All-Arthroscopic Nanofabricated Autologous Matrix-Induced Chondrogenesis (A-NAMIC) Technique for the Treatment of Focal Chondral Lesions of the Knee. *Arthrosc Tech.* 2020 May 14;9(6):e755-e759. doi: 10.1016/j.eats.2020.02.007. PMID: 32577348; PMCID: PMC7301272.
- [9] Gavenis 2011 Gavenis K, Schneider U, Maus U et al. Cell-free repair of small cartilage defects in the Goettinger minipig: which defect size is possible? *Knee Surg Sports Traumatol Arthrosc* 2012; 20: 2307–2314. doi:10.1007/s00167-011-1847-8.
- [10] Schüttler KF, Schenker H, Theisen C, Schofer MD, Getgood A, Roessler PP, Struwer J, Rominger MB, Efe T. Use of cell-free collagen type I matrix implants for the treatment of small cartilage defects in the knee: clinical and magnetic resonance imaging evaluation. *Knee Surg Sports Traumatol Arthrosc.* 2014 Jun;22(6):1270-6. doi: 10.1007/s00167-013-2747-x. Epub 2013 Nov 7. PMID: 24196573.
- [11] Schüttler K-F, Götschenberg A, Klaskan A. et al. Cell-free cartilage repair in large defects of the knee: increased failure rate 5 years after implantation of a collagen type I scaffold. *Arch Orthop Trauma Surg* 2019; 139: 99-106
- [12] Gille J, Kunow J, Boisch L, Behrens P, Bos I, Hoffmann C, Köller W, Russlies M, Kurz B. Cell-Laden and Cell-Free Matrix-Induced Chondrogenesis versus Microfracture for the Treatment of Articular Cartilage Defects: A Histological and Biomechanical Study in Sheep. *Cartilage.* 2010 Jan;1(1):29-42. doi: 10.1177/1947603509358721. PMID: 26069534; PMCID: PMC4440609
- [13] Volz M, Schaumburger J, Frick H, Grifka J, Anders S. A randomized controlled trial demonstrating sustained benefit of Autologous Matrix-Induced Chondrogenesis over microfracture at five years. *Int Orthop.* 2017 Apr;41(4):797-804. doi: 10.1007/s00264-016-3391-0. Epub 2017 Jan 20. PMID: 28108777.
- [14] Fossum V, Hansen AK, Wilsgaard T, Knutsen G. Collagen-Covered Autologous Chondrocyte Implantation Versus Autologous Matrix-Induced Chondrogenesis: A Randomized Trial Comparing 2 Methods for Repair of Cartilage Defects of the Knee. *Orthop J Sports Med.* 2019 Sep
- [15] Steinwachs MR, Gille J, Volz M, Anders S, Jakob R, De Girolamo L, Volpi P, Schiavone-Panni A, Scheffler S, Reiss E, Wittmann U. Systematic Review and Meta-Analysis of the Clinical Evidence on the Use of Autologous Matrix-Induced Chondrogenesis in the Knee. *Cartilage.* 2021 Dec;13(1\_suppl):42S-56S. doi: 10.1177/1947603519870846. Epub 2019 Sep 11. PMID: 31508990.
- [16] Gille J, Reiss E, Freitag M, Schagemann J, Steinwachs M, Piontek T, Reiss E. Autologous Matrix-Induced Chondrogenesis for Treatment of Focal Cartilage Defects in the Knee: A Follow-up Study. *Orthop J Sports Med.* 2021 Feb 26;9(2):2325967120981872. doi: 10.1177/2325967120981872. PMID: 33738308; PMCID: PMC7934047.
- [17] Tan SI, Tho SJW, Tho KS. Biological resurfacing of grade IV articular cartilage ulcers in knee joint with Hyalofast. *J Orthop Surg (Hong Kong).* 2020 Jan-Apr;28(1):2309499020905158. doi: 10.1177/2309499020905158. PMID: 32106760.
- [18] Gobbi A, Scotti C, Karnatzikos G, Mudhigere A, Castro M, Peretti GM. One-step surgery with multipotent stem cells and Hyaluronan-based scaffold for the treatment of full-thickness chondral defects of the knee in patients older than 45 years. *Knee Surg Sports Traumatol Arthrosc.* 2017 Aug;25(8):2494-2501. doi: 10.1007/s00167-016-3984-6. Epub 2016 Jan 14. Erratum in: *Knee Surg Sports Traumatol Arthrosc.* 2017 Sep 11; PMID: 26768608; PMCID: PMC5548854.
- [19] Sofu H, Camurcu Y, Ucpunar H, Ozcan S, Yurten H, Sahin V. Clinical and radiogra-

- phic outcomes of chitosan-glycerol phosphate/blood implant are similar with hyaluronic acid-based cell-free scaffold in the treatment of focal osteochondral lesions of the knee joint. *Knee Surg Sports Traumatol Arthrosc.* 2019 Mar;27(3):773-781. doi: 10.1007/s00167-018-5079-z. Epub 2018 Aug 1. PMID: 30069652.
- [20] Gobbi A, Chaurasia S, Karnatzikos G, Nakamura N. Matrix-Induced Autologous Chondrocyte Implantation versus Multipotent Stem Cells for the Treatment of Large Patellofemoral Chondral Lesions: A Nonrandomized Prospective Trial. *Cartilage.* 2015 Apr;6(2):82-97. doi: 10.1177/1947603514563597. PMID: 26069711; PMCID: PMC4462249.
- [21] Stanish WD, McCormack R, Forriol F, Mohtadi N, Pelet S, Desnoyers J, Restrepo A, Shive MS. Novel scaffold-based BST-CarGel treatment results in superior cartilage repair compared with microfracture in a randomized controlled trial. *J Bone Joint Surg Am.* 2013 Sep 18;95(18):1640-50. doi: 10.2106/JBJS.L.01345. PMID: 24048551.
- [22] Shive MS, Stanish WD, McCormack R, Forriol F, Mohtadi N, Pelet S, Desnoyers J, Méthot S, Vehik K, Restrepo A. BST-CarGel® Treatment Maintains Cartilage Repair Superiority over Microfracture at 5 Years in a Multicenter Randomized Controlled Trial. *Cartilage.* 2015 Apr;6(2):62-72. doi: 10.1177/1947603514562064. PMID: 26069709; PMCID: PMC4462252.
- [23] John R, Ma J, Wong I. Better Clinicoradiological Results of BST-CarGel Treatment in Cartilage Repair Compared With Microfracture in Acetabular Chondral Defects at 2 Years. *Am J Sports Med.* 2020 Jul;48(8):1961-1966. doi: 10.1177/0363546520924841. Epub 2020 Jun 10. PMID: 32520591.
- [24] Glasbrenner J, Petersen W, Raschke MJ, Steiger M, Verdonk R, Castelli CC, Zappalà G, Fritschy D, Herbort M. Matrix-Augmented Bone Marrow Stimulation With a Polyglycolic Acid Membrane With Hyaluronan vs Microfracture in Local Cartilage Defects of the Femoral Condyles: A Multicenter Randomized Controlled Trial. *Orthop J Sports Med.* 2020 May 29;8(5):2325967120922938. doi: 10.1177/2325967120922938. PMID: 32528994; PMCID: PMC7263152.
- [25] Siclari A, Mascaro G, Kaps C, Boux E. A 5-year follow-up after cartilage repair in the knee using a platelet-rich plasma-immersed polymer-based implant. *Open Orthop J.* 2014 Oct 17;8:346-54. doi: 10.2174/1874325001408010346. PMID: 25352927; PMCID: PMC4209503.
- [26] Siclari A, Mascaro G, Gentili C, Kaps C, Cancedda R, Boux E. Cartilage repair in the knee with subchondral drilling augmented with a platelet-rich plasma-immersed polymer-based implant. *Knee Surg Sports Traumatol Arthrosc.* 2014 Jun;22(6):1225-34. doi: 10.1007/s00167-013-2484-1. Epub 2013 Apr 7. PMID: 23563814.
- [27] Chau MM, Klimstra MA, Wise KL, Ellermann JM, Tóth F, Carlson CS, et al. (2021) Osteochondritis Dissecans: Current Understanding of Epidemiology, Etiology, Management, and Outcomes. *J Bone Joint Surg Am* 103:1132-1151
- [28] Sibilska A, Góralczyk A, Hermanowicz K, Malinowski K (2020) Spontaneous osteonecrosis of the knee: what do we know so far? A literature review. *Int Orthop* 44:1063-1069
- [29] Niemeyer P, Becher C, Brucker PU, Buhs M, Fickert S, Gelse K, et al. (2018) [Significance of Matrix-augmented Bone Marrow Stimulation for Treatment of Cartilage Defects of the Knee: A Consensus Statement of the DGOU Working Group on Tissue Regeneration]. *Z Orthop Unfall* 156:513-532
- [30] Hoburg A, Leitsch JM, Diederichs G, Lehnick R, Perka C, Becker R, et al. (2018) Treatment of osteochondral defects with a combination of bone grafting and AMIC technique. *Arch Orthop Trauma Surg* 138:1117-1126
- [31] Boffa A, Solaro L, Poggi A, Andriolo L, Reale D, Di Martino A (2021) Multi-layer cell-free scaffolds for osteochondral defects of the knee: a systematic review and meta-analysis of clinical evidence. *J Exp Orthop* 8:56
- [32] Kon E, Filardo G, Brittberg M, Busacca M, Condello V, Engebretsen L, et al. (2018) A multilayer biomaterial for osteochondral regeneration shows superiority vs microfractures for the treatment of osteochondral lesions in a multicentre randomized trial at 2 years. *Knee Surg Sports Traumatol Arthrosc* 26:2704-2715
- [33] Van Genechten W, Vuylsteke K, Struijk C, Swinnen L, Verdonk P (2021) Joint Surface Lesions in the Knee Treated with an Acellular Aragonite-Based Scaffold: A 3-Year Follow-Up Case Series. *Cartilage* 1947603520988164
- [34] Di Martino A, Perdisa F, Filardo G, Busacca M, Kon E, Marcacci M, et al. (2021) Cell-Free Biomimetic Osteochondral Scaffold for the Treatment of Knee Lesions: Clinical and Imaging Results at 10-Year Follow-up. *Am J Sports Med* 49:2645-2650
- [35] Kon E, Di Matteo B, Verdonk P, Drobnic M, Dulic O, Gavrilovic G, et al. (2021) Aragonite-Based Scaffold for the Treatment of Joint Surface Lesions in Mild to Moderate Osteoarthritic Knees: Results of a 2-Year Multicenter Prospective Study. *Am J Sports Med* 49:588-598
- [36] Agili-C™ Implant Performance Evaluation. <https://ClinicalTrials.gov/show/NCT03299959>

### 3.4 Knorpelzelltransplantation

(J. Mehl, A. Bumberger, T. Yilmaz, P. Kreuz)

#### Operationsprinzip und Entwicklung

Die autologe Knorpelzelltransplantation (autologe Chondrocytentransplantation, ACT) ist heute ein weit verbreitetes Verfahren zur chirurgischen Therapie vollschichtiger Knorpelschäden am Kniegelenk. Sie wurde erstmals durch die Arbeitsgruppe um Lars Petersen im Jahr 1994 vorgestellt und im *New England Journal of Medicine* publiziert [4]. Seitdem hat das Verfahren verschiedene Modifikationen erfahren, jedoch ist das operative Grundprinzip weiterhin dasselbe. Im Rahmen einer ersten Operation werden Knorpelproben im Sinne einer Biopsie aus einem wenig belasteten Gelenkanteil entnommen. Aus diesen Proben werden die enthaltenen autologen Chondrocyten isoliert und in einer Zellkultur expandiert. Anschließend werden diese im Rahmen einer zweiten Operation in den Defektbereich implantiert, um dann im weiteren Verlauf den Defekt mit einer Knorpelmatrix auszufüllen. In der ersten Generation der ACT wurde ein Periostlappen in den Knorpeldefekt eingenäht, unter den die autologe Zellsuspension injiziert wurde [4]. Aufgrund von häufig aufgetretenen teils faserknorpeligen Regenerathypertrophien, die v.a. durch den vermehrten Wachstumsstimulus des Cambium-Layers aufgetreten sind, wurde der Periostlappen durch eine porcine biphasische Kollagen I/III Membran als Abdeckung ersetzt, was als ACT der zweiten Generation Verbreitung fand [10, 11]. Die dritte Generation der ACT ist dadurch gekennzeichnet, dass die angezüchteten Chondrocyten bereits direkt in ein biologisches Trägermate-

rial gesät sind und somit als gemeinsames Konstrukt in den Defekt implantiert werden können [14]. Aus diesen und weiteren Entwicklungen sind in den letzten Jahrzehnten zahlreiche Produkte zur ACT entstanden, die in präklinischen und klinischen Studien untersucht wurden. Seit dem Jahr 2009 unterliegt die ACT in vollem Umfang dem deutschen Arzneimittelgesetz (AMG), weshalb für die Zulassung eines klinisch anwendbaren ACT-Produkts ein Wirkungsnachweis im Sinne einer Phase-III-Studie notwendig ist. In Deutschland stehen aktuell 3 Produkte zur klinischen Verfügung: Spherox (codon GmbH, Teltow), Novocart 3D (Tetec AG, Reutlingen) und Novocart Inject (Tetec AG, Reutlingen).

#### Indikation

Nicht zuletzt aufgrund der strengen Vorgaben bezüglich der Zulassung ist die ACT das wissenschaftlich am besten untersuchte Verfahren zur knorpelregenerativen Therapie. Dementsprechend lassen sich aus den gewonnenen Erkenntnissen gute Schlussfolgerungen hinsichtlich der Indikationsstellung ableiten. Um der dynamischen Entwicklung der wissenschaftlichen Daten zur ACT gerecht zu werden, gibt die AG Klinische Geweberegeneration der DGOU in regelmäßigen Abständen aktualisierte Empfehlungen zur Indikationsstellung aus. Während in der ersten Empfehlung aus dem Jahr 2004 die Indikation zur ACT ab einer Defektgröße von 4cm<sup>2</sup> gesehen wurde, so wurde sie im Rahmen der aktuellsten Version aus dem Jahr 2023 für die Behandlung von chondralen und auch osteochondralen Schäden (in Kombination mit einem subchondralen Knochenaufbau) bereits ab einer Defektgröße von 2cm<sup>2</sup> empfohlen [2, 16]. Die Abgrenzung zu alternativen Therapieverfahren, wel-

che für kleinere Defekte empfohlen werden, basiert hier vornehmlich auf den Ergebnissen prospektiv randomisierter Level-1 Studien [1, 15]. Diese Daten zeigen eine Überlegenheit der ACT vor allem mit zunehmender Defektgröße und zunehmendem Follow-Up. So konnte die Studie mit dem bislang längsten Follow-up, die die Ergebnisse nach ACT der dritten Generation mit den Ergebnissen nach Mikrofrakturierung verglichen hatte, bei einer mittleren Defektgröße von 5cm<sup>2</sup> signifikant bessere klinische Ergebnisse für die ACT-Gruppe 5 Jahre postoperativ nachweisen [5]. Der Hauptgrund für die besseren Ergebnisse wird in der überlegenen Regeneratqualität im Vergleich zur Mikrofrakturierung gesehen, welche durch weitere randomisiert kontrollierte Studiendaten belegt wurde [19]. Ähnliche Daten ergeben sich aus der Studie von Bentley et al., die im Rahmen einer randomisiert kontrollierten Studie die Ergebnisse nach ACT der 2. Generation mit den Ergebnissen nach autologer osteochondraler Transplantation (AOT) verglichen haben [3]. Bei einer mittleren Defektgröße von etwas mehr als 4cm<sup>2</sup> und einem Follow-up von mindestens 10 Jahren zeigten sich signifikant bessere klinische Ergebnisse und eine geringere Versagensrate nach ACT. Für die Abgrenzung der ACT zur matrix-assoziierten Knochenmarkstimulation gibt es dagegen bislang nur wenig valide Daten. Fossum et al., haben in einer randomisiert kontrollierten Studie die Ergebnisse nach ACT der 2. Generation mit den Ergebnissen nach autologer matrix-induzierter Chondrogenese (AMIC) verglichen [8]. Zwei Jahre postoperativ konnten hier keine signifikanten Unterschiede bezüglich des klinischen Ergebnisses festgestellt werden. Allerdings muss hier kritisch angemerkt werden, dass von den initial 40 geplanten Patienten pro Gruppe lediglich die Hälfte einge-

geschlossen werden konnte und es der Studie damit an statistischer Power fehlt. Zudem waren die Gruppen durch eine starke Inhomogenität mit u.a. verschiedenen Defektlokalisationen, unterschiedlicher Geschlechtsverteilung und Anzahl an Voroperationen geprägt. Zukünftig sind bezüglich des Vergleichs dieser beiden Therapieverfahren langfristige Daten mit einem aussagekräftigen Kollektiv sowie ein Vergleich mit moderneren Verfahren der ACT notwendig.

Aufgrund der relativ aufwendigen Prozedur der ACT und den damit verbundenen Kosten im Vergleich zu Alternativverfahren, stellt sich neben der Frage nach den klinischen Ergebnissen auch die Frage nach dem ökonomischen Nutzen. Hier konnten Daten aus dem deutschen Gesundheitssystem und anderen Ländern im Vergleich mit

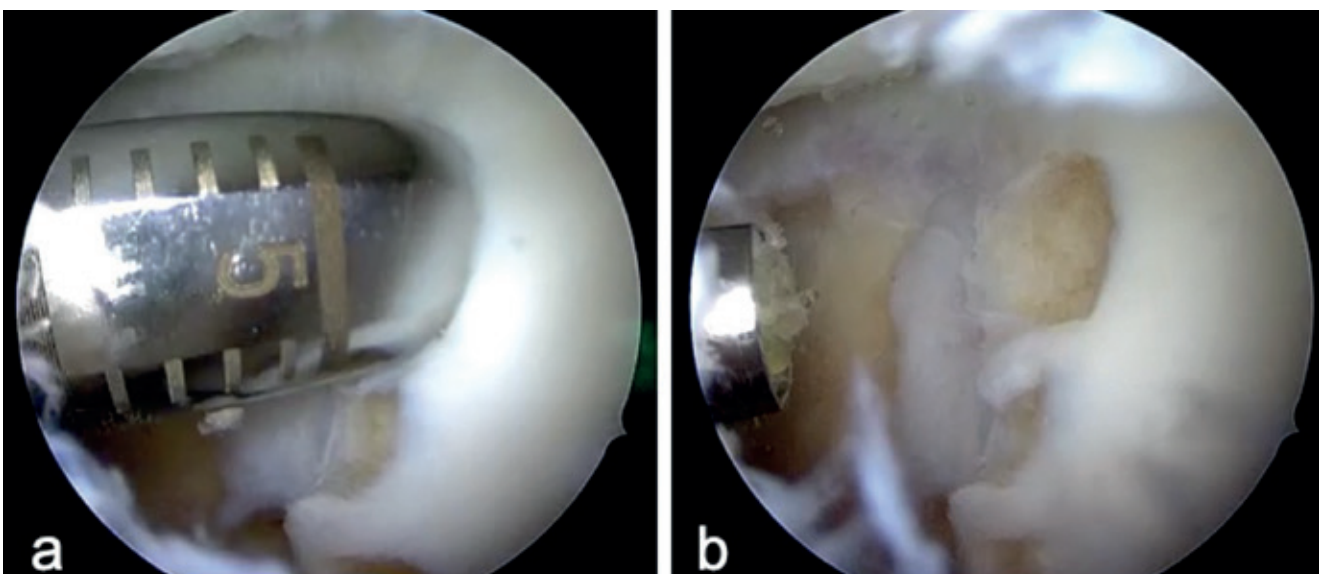
der Mikrofrakturierung zeigen, dass die initialen OP-Kosten der ACT zwar deutlich höher waren, die nachfolgenden Behandlungskosten jedoch nach 5 Jahren deutlich geringer ausfielen als nach Mikrofrakturierung [9, 17]. Diese Beobachtung war vor allem durch vermehrte Re-Operationen nach Mikrofrakturierung bedingt [2].

Neben der Defektgröße als wichtigstes Kriterium für die Indikationsstellung, gelten auch für die ACT die typischen das postoperative Ergebnis beeinflussenden Risikofaktoren, wie sie auch von anderen knorpelregenerativen Verfahren bekannt sind. Basierend auf diesen Risikofaktoren wurden strenge Ein- und Ausschlusskriterien für die in Deutschland verfügbaren ACT-Produkte definiert. Im Sinne des AMG muss die sogenannte Spender-eignung vom Operateur geprüft und

dokumentiert werden. Zu den wichtigsten Ausschlusskriterien gehören unter anderem die radiologische Osteoarthrose > Grad 2 nach Kellgren und Lawrence, Abweichungen von der physiologischen Beinachse von > 3 Grad, total/subtotal resezierter Meniskus, insuffiziente Bandführung, Patella-Malalignment und Adipositas (Body-Mass-Index >35).

### Technisches Vorgehen

Die Therapie der ACT beginnt in der Regel mit einer initialen Arthroskopie. Diese dient nicht nur der Entnahme der Knorpelbiopsate, sondern auch der nochmaligen strengen Überprüfung der Indikation. Bei der Begutachtung des Knorpelschadens sollten vor allem die Größe und der Grad des Defektes, sowie die Beschaffenheit des umgeben-



**Abb. 1** ▲ Arthroskopische Entnahme der Knorpelbiopsien aus dem Notchbereich mittels standardisierter Hohlstanze. © 2023 AGA-Knie-Knorpel-Meniskus-Komitee

den Knorpels dokumentiert werden. Optimale Voraussetzungen für die ACT sind gegeben, wenn es sich um einen vollschichtigen (Grad 3 oder 4 nach ICRS), fokalen Knorpelschaden mit maximal geringfügigen Schäden des umgebenden und gegenüberliegenden Knorpels (Grad 1 oder 2 nach ICRS) handelt. Darüber hinaus sollte das Vorliegen möglicher Begleitpathologien, wie Meniskusschäden oder ligamentäre Insuffizienzen, geprüft werden. Die Entnahme der Knorpelproben stellt laut AMG bereits einen Teil der Arzneimittelherstellung dar und bedarf daher einer speziellen Entnahmeerlaubnis für den Operateur, welche durch die zuständige Behörde erteilt wird. Die Entnahme erfolgt in standardisierter Technik, wobei die Proben in der Regel aus dem nicht belasteten Bereich der Notch entnommen werden [18] (■ **Abb. 1**).

Die Replantation der kultivierten Chondrocyten erfolgt je nach Hersteller zwischen 3 und 6 Wochen nach der Entnahme, wobei prinzipiell sowohl ein offenes als auch ein arthroskopisches Vorgehen möglich ist. Dies richtet sich unter anderem nach der Defektlokalisation, möglichen Begleiteingriffen und dem verwendeten Produkt.

Bei Novocart 3D (Tetec) sind die autologen Chondrocyten in einem biphasischen Biomaterial eingebettet, weshalb ein offenes Vorgehen notwendig ist, um die Matrix mittels Nähten im umgebenden Knorpelgewebe zu fixieren (■ **Abb. 2**).

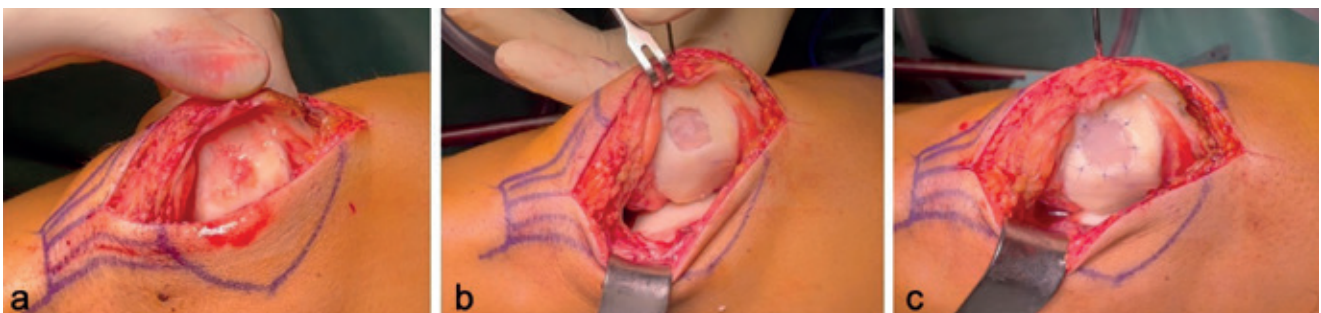Novocart inject (Tetec) lässt dagegen ein komplett arthroskopisches Vorgehen zu, da sich die Zellen hier in einem injizierbaren Hydrogel befinden. Voraussetzung für die Implantation ist jedoch das komplette Trockenlegen des Defektbettes vor der Applikation des Hydrogels. Auch das dritte in Deutschland verfügbare Produkt, Spherex (codon), lässt sich komplett arthroskopisch applizieren. Die Chondrocyten sind hier in dreidimensionalen Sphäroiden (Durchmesser 0,3-0,6 mm) zusammengefasst, die nach Applikation in den trockenen Defektgrund eine schnelle und stabile Adhärenz zum subchondralen Knochen aufweisen (■ **Abb. 3**).

Grundlegender Bestandteil der Operationstechnik ist unabhängig vom verwendeten Produkt ein sorgsames Debridement des Knorpelschadens vor der Applikation der Chondrocyten. Geschädigte Knorpelanteile müssen bis

in den gesunden Umgebungsknorpel komplett entfernt werden. Zudem sollte das Debridement in die Tiefe bis auf die kalzifizierte Grenzschicht erfolgen. Im Gegensatz zu den Techniken der Knochenmarkstimulation sollte diese jedoch intakt gelassen werden, um Blutungen aus dem subchondralen Knochen zu vermeiden (■ **Abb. 3b**).

### Postoperative Ergebnisse

Die klinische Evidenz der ACT ist Dank der zahlreichen randomisiert kontrollierten Studien, welche zum Großteil im Rahmen des Zulassungsverfahrens der einzelnen Produkte durchgeführt wurden, gut untersucht. Mittlerweile gibt es auch Übersichtsarbeiten, die diese Studien zusammenfassen und die Wirksamkeit der ACT auch im mittel- bis langfristigen Verlauf belegen. Dhillon et al. haben in ihrer Meta-Analyse explizit die neueren Verfahren der ACT (3. Generation), wie sie aktuell mehrheitlich angewandt werden, untersucht [7]. Insgesamt wurden hier 6 Studien mit einem Follow-up von 2-6 Jahren und einer Defektgröße zwischen 1,8 und 5 cm<sup>2</sup> eingeschlossen, wobei sich auch hier eine signifikante Überlegenheit der ACT im Vergleich



**Abb. 2 ▲ a)** Knorpelschaden der lateralen Patellafacette (ICRS Grad 3); **b)** Defektgröße nach Debridement 2 cm<sup>2</sup>; **c)** Implantierte und zirkumferent mittels 6/0 resorbierbaren Nahtmaterial fixierte biphasische ACT-Matrix (Novocart 3D). © 2023 AGA-Knie-Knorpel-Meniskus-Komitee



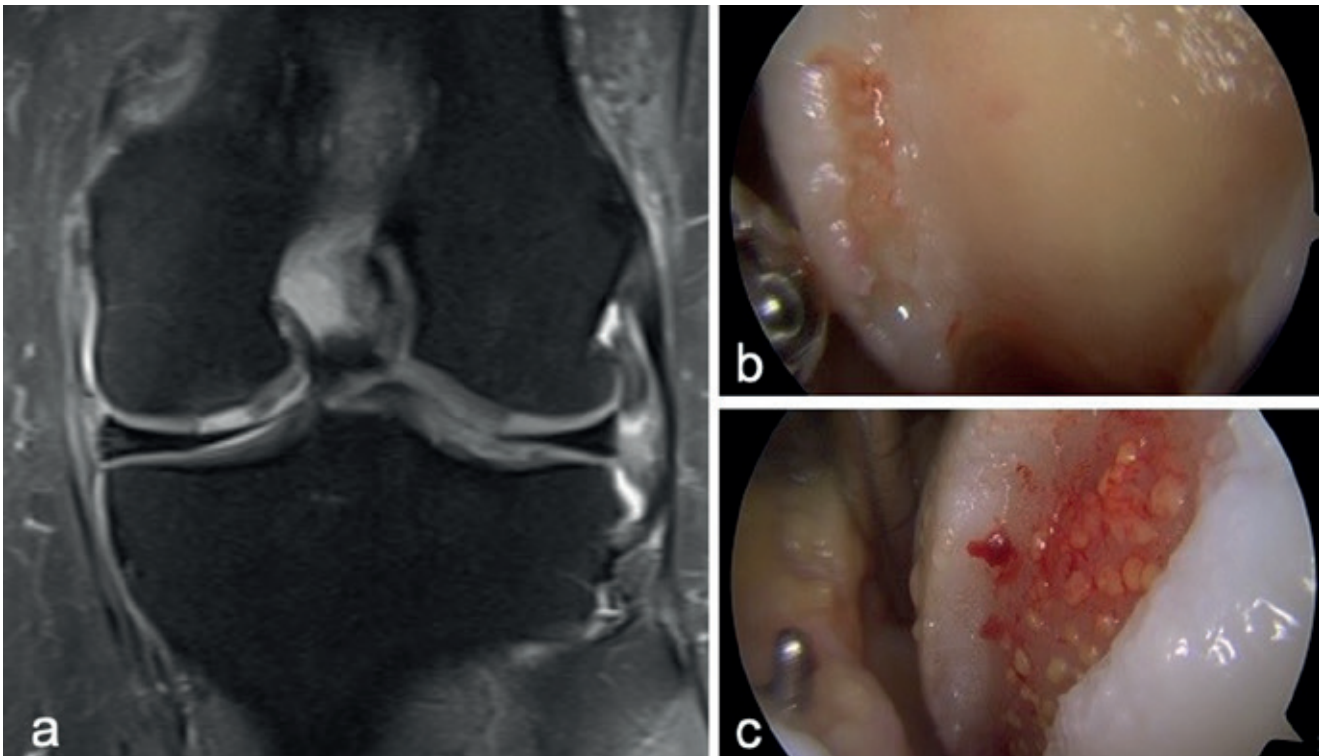
zur Mikrofrakturierung nachweisen ließ. Neben einer signifikanten Verbesserung der klinischen Scores zeigte die ACT vor allem auch eine geringe Versagensrate von 0-1,8% (Mikrofrakturierung 2,5-8,3%).

Da es sich bei den Patienten mit behandlungsbedürftigen Knorpelschäden in der Regel um eher junge und aktive Patienten handelt, stellt sich vor allem auch die Frage nach der postoperativen Sportfähigkeit. In einer Meta-Analyse konnten Krych et al. eine Return-to-Sport Rate von 82% nach ACT feststellen, wobei diese knapp hinter der AOT (93%) und klar

vor der Mikrofrakturierung (58%) lag [13]. Die Zeit bis zur Sportrückkehr lag dabei im Durchschnitt bei 11,8 Monaten und damit über der Zeit nach den Alternativverfahren (AOT: 5,2; MF: 9,6). Allerdings muss bei der Auswertung der Daten bedacht werden, dass gerade im Vergleich mit der AOT ein signifikanter Unterschied bzgl. der Defektgröße vorlag (ACT: 4,5 cm<sup>2</sup>; AOT: 2,6 cm<sup>2</sup>, MF: 3,1 cm<sup>2</sup>). Daten einer weiteren Meta-Analyse zeigten zudem, dass 76% der Patienten nach ACT in der Lage waren, ihr präoperatives Sportlevel wiederzuerlangen [6]. Dabei zeigen allgemein sportlich aktive Patienten bessere Ergebnisse nach ACT im Ver-

gleich zu weniger aktiven Patienten, sodass nicht nur der kurzfristigen, sondern auch der längeren konsequenten Nachbehandlung eine wichtige Rolle zukommt, zumal auch Kontrollbiopsien 2 Jahre nach ACT noch ein Remodeling zeigen [12].

Die Überlegenheit der ACT im Vergleich zur Knochenmarkstimulation lässt sich vor allem durch die bessere Qualität des Regeneratgewebes erklären. Im Rahmen einer randomisiert kontrollierten Studie erfolgten Biopsieentnahmen aus dem vormaligen Defektbereich 1 Jahr postoperativ nach ACT und Mikrofrakturierung [19]. Die



**Abb. 3** ▲ **a)** MRT eines linken Kniegelenks mit vollschichtigen (ICRS 4°) Knorpelschaden der medialen Femurkondyle; **b)** Arthroskopie des Kniegelenks nach Präparation des Knorpeldefekts mit intaktem subchondralem Knochen; **c)** Status nach Applikation der Spherotide (Spher-ox) in den Knorpeldefekt der medialen Femurkondyle nach Ablassen der Spülflüssigkeit und Trocknen des Defektes: es zeigt sich eine gute Adhärenz der Spherotide bei homogener Verteilung und intakten Knorpelschultern. © 2023 AGA-Knie-Knorpel-Meniskus-Komitee

histomorphometrischen Messungen der Gewebeproben ergaben hier nach ACT einen signifikant stärkeren Nachweis für Proteoglykane und Collagen Typ 2 im Vergleich zur Mikrofrakturierung. Darüberhinaus zeigte auch eine standardisierte gesamthistologische Auswertung ein signifikant besseres Ergebnis nach ACT. Insgesamt lassen die histologischen Daten die Schlussfolgerung zu, dass es sich bei dem postoperativen Regenerat nach ACT um ein hyalinähnliches Gewebe handelt, während die Mikrofrakturierung meist lediglich zur Ausbildung eines lediglich narbenähnlichen, fibrinösen Gewebes führt.

#### Literatur:

- [1] Angele P, Zellner J, Schroter S, Flechtenmacher J, Fritz J, Niemeyer P (2022) Biological Reconstruction of Localized Full-Thickness Cartilage Defects of the Knee: A Systematic Review of Level 1 Studies with a Minimum Follow-Up of 5 Years. *Cartilage* 13:5-18
- [2] Behrens P, Bosch U, Bruns J, Erggelet C, Esenwein SA, Gaissmaier C, et al. (2004) [Indications and implementation of recommendations of the working group "Tissue Regeneration and Tissue Substitutes" for autologous chondrocyte transplantation (ACT)]. *Z Orthop Ihre Grenzgeb* 142:529-539
- [3] Bentley G, Biant LC, Vijayan S, Macmill S, Skinner JA, Carrington RW (2012) Minimum ten-year results of a prospective randomised study of autologous chondrocyte implantation versus mosaicplasty for symptomatic articular cartilage lesions of the knee. *J Bone Joint Surg Br* 94:504-509
- [4] Brittberg M, Lindahl A, Nilsson A, Ohlsson C, Isaksson O, Peterson L (1994) Treatment of deep cartilage defects in the knee with autologous chondrocyte transplantation. *N Engl J Med* 331:889-895
- [5] Brittberg M, Recker D, Ilgenfritz J, Saris DBF, Group SES (2018) Matrix-Applied Characterized Autologous Cultured Chondrocytes Versus Microfracture: Five-Year Follow-up of a Prospective Randomized Trial. *Am J Sports Med* 46:1343-1351
- [6] Campbell AB, Pineda M, Harris JD, Flanagan DC (2016) Return to Sport After Articular Cartilage Repair in Athletes' Knees: A Systematic Review. *Arthroscopy* 32:651-668 e651
- [7] Dhillon J, Decilveo AP, Kraeutler MJ, Belk JW, McCulloch PC, Scillia AJ (2022) Third-Generation Autologous Chondrocyte Implantation (Cells Cultured Within Collagen Membrane) Is Superior to Microfracture for Focal Chondral Defects of the Knee Joint: Systematic Review and Meta-analysis. *Arthroscopy* 38:2579-2586
- [8] Fossum V, Hansen AK, Wilsgaard T, Knutson G (2019) Collagen-Covered Autologous Chondrocyte Implantation Versus Autologous Matrix-Induced Chondrogenesis: A Randomized Trial Comparing 2 Methods for Repair of Cartilage Defects of the Knee. *Orthop J Sports Med* 7:2325967119868212
- [9] Gerlier L, Lamotte M, Wille M, Kreuz PC, Vanlauwe J, Dubois D, et al. (2010) The cost utility of autologous chondrocytes implantation using ChondroSelect(R) in symptomatic knee cartilage lesions in Belgium. *Pharmacoeconomics* 28:1129-1146
- [10] Haddo O, Mahroof S, Higgs D, David L, Pringle J, Bayliss M, et al. (2004) The use of chondrocyte membrane in autologous chondrocyte implantation. *Knee* 11:51-55
- [11] Kreuz PC, Steinwachs M, Erggelet C, Krause SJ, Ossendorf C, Maier D, et al. (2007) Classification of graft hypertrophy after autologous chondrocyte implantation of full-thickness chondral defects in the knee. *Osteoarthritis Cartilage* 15:1339-1347
- [12] Kreuz PC, Steinwachs M, Erggelet C, Lahm A, Krause S, Ossendorf C, et al. (2007) Importance of sports in cartilage regeneration after autologous chondrocyte implantation: a prospective study with a 3-year follow-up. *Am J Sports Med* 35:1261-1268
- [13] Krych AJ, Pareek A, King AH, Johnson NR, Stuart MJ, Williams RJ, 3rd (2017) Return to sport after the surgical management of articular cartilage lesions in the knee: a meta-analysis. *Knee Surg Sports Traumatol Arthrosc* 25:3186-3196
- [14] Marlovits S, Zeller P, Singer P, Resinger C, Vecsei V (2006) Cartilage repair: generations of autologous chondrocyte transplantation. *Eur J Radiol* 57:24-31
- [15] Mistry H, Connock M, Pink J, Shyangdan D, Clar C, Royle P, et al. (2017) Autologous chondrocyte implantation in the knee: systematic review and economic evaluation. *Health Technol Assess* 21:1-294
- [16] Niemeyer P, Albrecht D, Aurich M, Becher C, Behrens P, Bichmann P, et al. (2023) Empfehlungen der AG Klinische Geweberregeneration zur Behandlung von Knorpelschaden am Kniegelenk. *Z Orthop Unfall* 161:57-64
- [17] Niemeyer P, Schubert T, Grebe M, Hoburg A (2019) Treatment Costs of Matrix-Associated Autologous Chondrocyte Implantation Compared With Microfracture: Results of a Matched-Pair Claims Data Analysis on the Treatment of Cartilage Knee Defects in Germany. *Orthop J Sports Med* 7:2325967119886583
- [18] Pestka JM, Salzmann GM, Sudkamp NP, Niemeyer P (2013) [Cartilage biopsy for autologous chondrocyte implantation (ACI)]. *Z Orthop Unfall* 151:278-283
- [19] Saris DB, Vanlauwe J, Victor J, Haspl M, Bohnsack M, Fortems Y, et al. (2008) Characterized chondrocyte implantation results in better structural repair when treating symptomatic cartilage defects of the knee in a randomized controlled trial versus microfracture. *Am J Sports Med* 36:235-246

### 3.5 Mincd Cartilage

(T. Yilmaz, J. Mehl, P. Behrendt)

Eine Methode zur einzeitigen autologen Implantation von Knorpelgewebe besteht in der Möglichkeit autologen, fragmentierten Knorpel zu verwenden. Dieses Verfahren, von dem es inzwischen unterschiedliche methodische Abwandlungen gibt, wird in der Summe als sogenanntes Mincd Cartilage Verfahren (Mincd-Cartilage Implantation, MCI) bezeichnet. Die Evidenzlage ist im Vergleich zu anderen knorpelregenerativen Techniken aktuell noch begrenzt. Aufgrund seiner einzeitigen und simplen Anwendbarkeit sowie dem Fehlen regulatorischer Hürden wird das Verfahren von den Fachgesellschaften zum jetzigen Zeitpunkt als mögliche Potentialmethode eingestuft.

#### Grundlage

Üblicherweise stellen artikuläre Chondrozyten im ausgereiftem Knorpelgewebe die aktive Zellproliferation ein. Das zellarme und avaskuläre Gewebe führt bei relevanten Defekten, aufgrund des unzureichenden Heilgewebes zu keiner suffizienten Ausheilung, sodass über eine Progredienz des Schadens eine Arthrose entstehen kann [1,2]. Folglich bleibt die Frage offen, weshalb die einzeitige autologe Transplantation von fragmentierten Knorpelzellen funktioniert.

Im Rahmen des Mincd-Cartilage Verfahrens wird das gewonnene Knorpelgewebe beispielsweise durch ein Skalpell zerkleinert. Bei der scharfen Zerkleinerung des Knorpelgewebes bleiben im Gegensatz zur stumpf einwirkenden Kraft mehr Zellen vital [3]. Durch Erhaltung eines hohen Anteils vitaler Zellen kann die Eigenschaft der

Zellmigration aus den Knorpelchips genutzt werden [4]. Über eine Dedifferenzierung können diese Zellen aus der postmitotischen Phase erneut in einen teilungsfähigen Zustand übergehen [5]. Dieses ist die theoretische Grundlage zum Ausbilden von Heilgewebe, welches sich im Verfahren der Mincd-Cartilage Prozedur zunutze gemacht wird. Im Vergleich zur Knorpelzelltransplantation bleibt die Funktionseinheit des Chondrons erhalten. Die Bedeutung der perizellulären Matrix für das Regenerationspotential und die Möglichkeit der Mechanotransduktion wurde in mehreren präklinischen Studien beschrieben.

#### Indikation

Das Mincd-Cartilage Verfahren lässt sich bei artikulären Knorpeldefekten einsetzen. Hierbei ist sowohl die Behandlung von chondralen als auch osteochondralen Läsionen möglich. Bei Letzterem muss selbstverständlich eine knöcherne Augmentati-on erfolgen.

In den bislang vorhandenen, wenigen klinischen Studien zu diesem Verfahren gibt es keine eindeutige Empfehlung hinsichtlich der zu behandelnden Defektgröße. Im Mittel wurden Defektgrößen von 1,3 bis 4,7 cm<sup>2</sup> behandelt [6].

Analog zur autologen Knorpelzelltransplantation ist auch bei dem Verfahren der Mincd-Cartilage Implantation die Behandlung symptomatischer Knorpelschäden indiziert. Asymptomatische Defekte bedürfen häufig einer Verlaufskontrolle, jedoch keiner sofortigen Intervention.

Anders als bei der autologen Knorpelzelltransplantation unterliegt die

Mincd-Cartilage Prozedur nicht den regulatorischen Anforderungen eines Arzneimittels für neuartige Therapien (ATMP), da der Prozess der Zerkleinerung von Knorpelgewebe als „nicht-substantielle“ Gewebeveränderung bewertet wird und das Verfahren daher ohne bürokratischen Aufwand angewendet werden kann. Wie bei jeder knorpelregenerativen Therapie ist eine genaue Analyse und Therapie der begleitenden Pathologien unabdingbarer Behandlungsbestandteil.

#### OP-Technik

Die Behandlung des symptomatischen Defekts kann sowohl arthroskopisch als auch offen erfolgen. Im ersten Schritt erfolgt das Debridement des Defektes, wobei die Knorpelfragmente des Randbereiches des Defektes für die Mincd-Cartilage Prozedur verwendet werden können. Reicht dieser Knorpel nicht aus, kann klassischerweise die Gewinnung des Knorpels im Bereich der nicht belasteten Anteile der Notch erfolgen. Analog zur Probeentnahme bei der ACT. Bei frischen Flake-Frakturen, mit nicht refixierbarem Flake, kann dieser Knorpel verwendet werden.

Die Zerkleinerung des Knorpels muss scharf erfolgen, um hohe Apoptoseraten zu vermeiden. Hierzu hat sich die händische Zerkleinerung mittels eines Skalpells bewährt. Auch ist eine Fragmentierung mittels Shaver (3 mm) mit entsprechendem Auffangbehälter möglich. Ziel ist das Herstellen eines möglichst pastösen Zustands.

Der fragmentierte autologe Knorpel wird nun auf den Defekt aufgetragen und sollte die Grundfläche vollständig ausfüllen.

Dabei ist es möglich die Fragmente in einem Thrombingerisch zu applizieren oder aber die Knorpelstücke nach dem Auftragen mit einer Kollagenmembran zu bedecken. Hierbei hat es sich bewährt, die Membran nicht über Niveau einzubringen und anschließend die Fixation mittels Fibrinkleber durchzuführen. Es empfiehlt sich nach der Adhäsionszeit des Transplantates das Gelenk durchzubewegen, um eine frühzeitige Dislokation auszuschließen. (■ Abb. 1)

**Prognose**

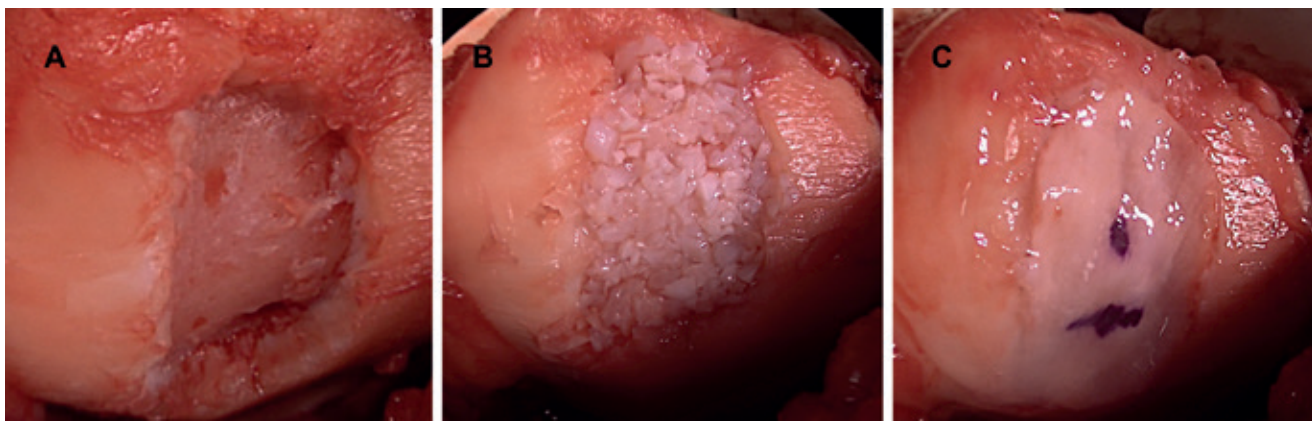
Anders als die lang etablierten Verfahren (OATS, Mikrofrakturierung,

ACT) gibt es wenige Studien, welche die Langzeitergebnisse nach der Minced-Cartilage Implantation untersucht haben.

Drei Studien haben eine deutliche Verbesserung der klinischen Scores im kurzen und mittelfristigen Verlauf zeigen können. Insbesondere die Schmerzsymptomatik zeigte eine deutliche Reduktion in diesem Zeitintervall [7–9]. (■ Tab. 1 und Tab. 2)

Ebenfalls konnte eine Reduktion der Schmerzen und eine Verbesserung Funktion in einem Follow-up von 24 Monaten durch die Arbeitsgruppe um Salzmänn gezeit werden. [10]

Die bisherigen Studien basieren jedoch auf kleinen Fallzahlen und heterogenen Patientenkollektiven[6]. Bis dato existieren keine vergleichenden Studien zu konkurrierenden knorpelregenerativen Verfahren. Auch der Einfluss unterschiedlicher methodischer Abwandlungen der Minced Cartilage Technik ist aktuell nicht bekannt. Im kurzfristigen Verlauf scheint das Verfahren der Minced-Cartilage Implantation (MCI) für kleine bis mittelgroße Defekte erste erfolgsversprechende Resultate zu erzielen. Für eine konsensfähige Bewertung der Methodik sind mittel- bis langfristige Studien und vergleichende Studien zu etablierten Techniken zu fordern.



**Abb. 1 ▲** Durchführung der Minced-Cartilage Implantation (MCI) **A** Debridement des Defektes mit 360° stabilen Rändern. **B** Die zerkleinerten Knorpelstücke werden aufgetragen, bis der Knorpelschaden vollständig bedeckt ist. **C** Nun wird eine Kollagenmembran zugeschnitten und auf bzw. unter Niveau eingebracht und mit Fibrinkleber fixiert. © 2023 AGA-Knie-Knorpel-Meniskus-Komitee

Study	Number of Patients	Age (y)	Male - female	Defect location	Defect size (cm2)	Defect type
<b>Christensen</b>	8 Patients	32 +/- 7	female 3 male 5	Femur condyle 7 Trochlea 1	3.1 (1.5-4.7)	Osteochondritis dissecans
<b>Cole</b>	20 Patients 24 Lesions	32.7 +/- 8.8	female 6 male 14	Femur condyle 14 Trochlea 10	2.75 +/- 1.5	ICRS grade III 20 ICRS grade IV 4
<b>Farr</b>	25 Patients 29 Lesions	37 +/- 11.1	femlae 7 male 18	Femur condyle 18 Trochlea 11	2.7 +/- 0.8	ICRS grade III 23 ICRS grade IV 6

**Tab. 1 ▲** Demographie und Defektgrößen in den Studien mit den klinischen Scores KOOS und IKDC [7–9] © 2023 AGA-Knie-Knorpel-Meniskus-Komitee

		KOOS Pain	KOOS ADL	KOOS Sport	KOOS QOL	KOOS Symptoms	IKDC
<b>Christensen</b>	0 months	58.3 ± 23.4	74.8 ± 24.0	24.3 ± 17.4	27.7 ± 13.9	59.7 ± 14.1	35.9 ± 18.5
	12 months	84.5 ± 14.5	85.4 ± 4	57.2 ± 22.7	62.7 ± 8.1	83.4 ± 11.3	68.1 ± 14.5
<b>Cole</b>	0 months	57.8 ± 21.3	68.4 ± 19.7	29.3 ± 21.9	24.7 ± 16.4	63.9 ± 24.7	39. ± 15.1
	12 months	90.3 ± 8.7	95.4 ± 6.6	72.6 ± 19.9	62.2 ± 23.1	87.3 ± 10.3	73.9 ± 14.7
	24 months	90.6 ± 7.9	97.3 ± 3.8	78.2 ± 22.1	69.1 ± 22.2	88.5 ± 11.7	83.0 ± 14.9
<b>Farr</b>	0 months	64.1 ± 16.4	73.8 ± 16.2	44.6 ± 25.9	31.8 ± 19.2	64.6 ± 17.2	45.7 ± 15.9
	12 months	82.8 ± 9.4	91.0 ± 8.4	64.9 ± 18.6	57.3 ± 20.5	79.9 ± 10.4	n/a
	24 months	8.7 ± 10.5	91.5 ± 10.6	68.3 ± 20.5	59.9 ± 20.7	81.4 ± 11.3	73.6 ± 14.1

**Tab. 2** ▲ Klinische Scores KOOS und IKDC mit einem maximalen Follow-up von 24 Monaten.[7–9] © 2023 AGA-Knie-Knorpel-Meniskus-Komitee

### Literatur:

- [1] H. Madry, U.W. Grün, G. Knutsen, Cartilage Repair and Joint Preservation, Deutsches Ärzteblatt Online. (2011). <https://doi.org/10.3238/arztebl.2011.0669>.
- [2] A. Bedi, B.T. Feeley, R.J. Williams, Management of Articular Cartilage Defects of the Knee, *J Bone Jt Surg.* 92 (2010) 994–1009. <https://doi.org/10.2106/jbjs.i.00895>.
- [3] S.N. Redman, G.P. Dowthwaite, B.M. Thomson, C.W. Archer, The cellular responses of articular cartilage to sharp and blunt trauma11Financial support: Engineering and Physical Sciences Research Council (EPS-RC) and Smith & Nephew Plc., *Osteoarthr Cartilage.* 12 (2004) 106–116. <https://doi.org/10.1016/j.joca.2002.12.001>.
- [4] C. Zingler, H.-D. Carl, B. Swoboda, S. Krinner, F. Hennig, K. Gelse, Limited evidence of chondrocyte outgrowth from adult human articular cartilage, *Osteoarthr. Cartil.* 24 (2016) 124–128. <https://doi.org/10.1016/j.joca.2015.07.014>.
- [5] E.M. Darling, K.A. Athanasiou, Rapid phenotypic changes in passaged articular chondrocyte subpopulations, *J. Orthop. Res.* 23 (2005) 425–432. <https://doi.org/10.1016/j.jorthres.2004.08.008>.
- [6] A. Frodl, M. Siegel, A. Fuchs, F.C. Wagner, H. Schmal, K. Izadpanah, T. Yilmaz, Minced Cartilage Is a One-Step Cartilage Repair Procedure for Small Defects in the Knee—A Systematic-Review and Meta-Analysis, *J Personalized Medicine.* 12 (2022) 1923. <https://doi.org/10.3390/jpm12111923>.
- [7] B.J. Cole, J. Farr, C.S. Winalski, T. Hosea, J. Richmond, B. Mandelbaum, P.G.D. Deyne, Outcomes After a Single-Stage Procedure for Cell-Based Cartilage Repair, *Am. J. Sports Med.* 39 (2011) 1170–1179. <https://doi.org/10.1177/0363546511399382>.
- [8] J. Farr, S.K. Tabet, E. Margerrison, B.J. Cole, Clinical, Radiographic, and Histological Outcomes After Cartilage Repair With Particulated Juvenile Articular Cartilage, *Am. J. Sports Med.* 42 (2014) 1417–1425. <https://doi.org/10.1177/0363546514528671>.
- [9] B.B. Christensen, C.B. Foldager, J. Jensen, M. Lind, Autologous Dual-Tissue Transplantation for Osteochondral Repair, *Cartilage.* 6 (2015) 166–173. <https://doi.org/10.1177/1947603515580983>.
- [10] F.K. Massen, C.R. Inauen, L.P. Harder, A. Runer, S. Preiss, G.M. Salzmänn, One-Step Autologous Minced Cartilage Procedure for the Treatment of Knee Joint Chondral and Osteochondral Lesions: A Series of 27 Patients With 2-Year Follow-up, *Orthop. J. Sports Med.* 7 (2019) 2325967119853773. <https://doi.org/10.1177/2325967119853773>.

Wir haben MEHR als  
nur KNORPEL!

**Qualität die bewegt!**

## Massgeschneiderte LÖSUNGEN

- Sicherheit durch strenge Spenderevaluation
- Unbestrahlt
- Erhalt der biologischen und physikalischen Eigenschaften des Gewebes
- Schnelle Lieferung



Direkt zu  
Unserem Angebot

Meniskus

Achilles Sehne

Whole Patellar Tendon

Proximal Femur



Für spezifische Indikationen: Unbestrahlte Grafts

### Osteochondrale Grafts

Femurkopf	Talus
Femurkondyle	Humeruskopf
Femur Diaphyse	Humerus
Femur	Fibula Diaphyse
Tibakondyle	Fibula
Tibia	Radius
Patella	Ulna
Calcaneus	Illiace

### Sehnen & Menisken:

Semitendinosus	Meniskus
Gracilis	Patella mit
Tibialis	Patellasehne und
Semimembranosus	Quadricepssehne
Peroneus longus	<b>Rippenknorpel</b>
BTB Ligamentum	
Patellae	
BTB Achilles Sehne	

Tel. +4143 497 39 80  
Fax +4143 497 39 82  
info@novomedics.ch  
www.novomedics.ch

Fragen?  
Contact us!



Mail

### 3.6 Therapiemöglichkeiten bei osteochondralen Läsionen

(S. Vogt, A. Bumberger, A. Schmitt)

Eine gemeinsame Schädigung eines lokalisierten Knorpel/Knochen Bereiches (osteochondrale Läsion, kurz OCL) ist in größeren Gelenk bekannt. Insbesondere davon betroffen ist das Kniegelenk [11]. Darüber hinaus basieren die typischen Knorpelschäden des Ellenbogengelenks [26] und des Sprunggelenks auf osteochondralen Läsionen [25]. In der Regel geht die Schädigung vom Knochen aus und betrifft erst sekundär den Knorpel (Knie- und Ellenbogengelenk). Diese kann in der schwersten Form bis zur Lösung eines Knorpel/Knochen Dissekates führen [11]. Seltener ist hingegen die Reihenfolge, dass erst der Knorpel betroffen ist und über diese Schädigung der Knochen fokal sekundär geschädigt wird [25]. Ein gutes Beispiel ist hier die osteochondrale Läsion der Talussschulter im oberen Sprunggelenk. In diesem Gelenk kommt es typischerweise auch nicht zur Entstehung eines osteochondralen Dissekates, sondern insbesondere zur Bildung größerer Knochenzysten und knorpeligen Gelenkkörpern. Die Pathophysiologie dieser Erkrankungen [9] ist sehr wahrscheinlich je nach Gelenk unterschiedlich und bis heute nicht abschließend geklärt.

Erklärungen reichen von einer Minderdurchblutung des Gewebes [19], über Mikroläsionen des Knorpels [25], einer Instabilität des Meniskus [6, 8], bis hin zu repetitiven Mikrotraumen [21]. Des weiteren spielt die Größe der Läsion eine Rolle. Insbesondere im Kniegelenk können diese osteochondralen Läsionen enorme Größe erreichen [15], die den Behandler vor schwerwiegende Probleme stellen kann.

Die Einteilung der osteochondralen Schäden wird häufig nach der ICRS OCL Klassifikation [1] vorgenommen. Insbesondere werden die Läsionen anhand spezieller Kriterien in eher stabile und instabile unterteilt [22]. Bezüglich des Heilungspotentials scheint die Reife der Wachstumsfugen (weit offen/offen/schließend/geschlossen) eine Rolle zu spielen. Insgesamt besteht bei weit offenen Fugen das beste Heilungspotential.

#### Kniegelenk

Im Bereich des Kniegelenkes kommen osteochondrale Läsionen gehäuft vor. Der Begriff „Osteochondritis dissecans“ (OD) [11], war lange Zeit die typische Benennung dieser Pathologie. Da dieser Begriff aber lediglich auf einen Entzündungsprozess hinweist und andere Gründe der Entstehung nicht berücksichtigt, sollte dieser so allgemein nicht angewendet werden. Anstelle dessen kann man allgemein von einer osteochondralen Läsion sprechen. Soweit es Hinweise auf die Genese der OCL gibt, wird diese ergänzt (z.B. traumatische OCL oder degenerative OCL, etc.).

Die klassische Lokalisation einer OCL im Kniegelenk ist die mediale Femurkondyle in Nachbarschaft zum femoralen Ansatz des hinteren Kreuzbandes [15]. Seltener kommen vergleichbare Läsionen auch im Bereich der lateralen Femurkondyle vor. Tibiale OCLs sind selten, wohingegen OCL häufiger auch im Bereich der Trochlea oder Patella vorkommen. Diese sind in der Regel aber deutlich kleiner ausgeprägt und haben wahrscheinlich auch einen anderen Pathomechanismus.

Die Therapien reichen von konservativen Maßnahmen mit Entlastung

bzw. einer Belastungsmodifikation (jüngere Patienten mit offenen Wachstumsfugen) bis hin zu großen rekonstruktiven Eingriffen an Knochen und Knorpel. Als Sonderfall sind hier insbesondere riesige und multiple OCL nach Chemotherapien zu nennen.

Aktuelle Studien haben gezeigt, dass besonders femorotibiale OCL möglicherweise durch eine Meniskusinstabilität des Vorderhorns verursacht werden. Eine Meniskopexie (Meniskusnaht an die Kapsel/Einschränkung der Beweglichkeit) des Vorderhorns führte insbesondere bei ICRS Stadien bis Grad III meist zu einer Ausheilung des Schadens (■ **Abb. 1**) [6, 8]. In fortgeschrittenen Stadien/Lösung des Dissekates und schlechter Gewebequalität wird es in der Regel notwendig, beide Gewebe zu ersetzen; kleine Defekte können hier gut durch einen autologen osteochondralen Transfer (z.B. OATS Technik) therapiert werden [14]. Für große Defekte ist dieses aufgrund der Entnahmemorbidität nicht sinnvoll. Hier ist es nötig den Knochen durch eine Spongiosaplastik z.B. vom Beckenkamm und den Knorpel durch kultivierte autologe Chondrozyten zu rekonstruieren, dieses Vorgehen wird auch als „Sandwichplastik“ bezeichnet [15]. In Fällen einer fortgeschrittenen/gelösten OCL kann aber bei gutem Gewebe ein Refixationsversuch – auch mit unterstützender Spongiosaplastik – erfolgen. Ziel ist es, den Defekt zur Heilung zu bringen, zumindest aber den Defekt zu verkleinern, um im Rahmen weiterer Maßnahmen (z.B. „Sandwichplastik“) diese zu erleichtern. Allogene osteochondrale Transplantationen sind u.a. aufgrund rechtlicher Hürden im deutschsprachigen Raum, im Gegensatz zu den USA, nicht gebräuchlich. Gerade am Kniegelenk ist die Berücksichtigung des coronaren „Alignment“ von enormer Wichtigkeit [15]. Sollte

eine größere Achsdeformität mit Überlastung des betroffenen osteochondralen Bereiches vorliegen, sollte die Beinachse korrigiert werden. Dies gelingt bei offenen Wachstumsfugen noch über eine Wuchsenkung (Hemiepiphysiodese), bei geschlossenen Fugen nur noch durch eine Osteotomie.

#### Ellenbogengelenk

Im Ellenbogengelenk ist insbesondere das Capitellum humeri von OCL betroffen [26, 27]. Prinzipiell können aber auch andere Bereiche, wie z.B.

das Radiusköpfchen diese Pathologie entwickeln [2]. Diese Läsionen müssen streng von einer Osteochondrosis juvenilis getrennt werden [26]. So betrifft der M. Panner das gesamte Capitellum und eher Jungen im ersten Lebensjahrzehnt. Er zeigt bei adäquater konservativer Therapie ein gutes Heilungspotential und sollte nur im Ausnahmefall (im Verlauf) operativ behandelt werden [18]. Eine Erklärung des Pathomechanismus einer OCL des Capitellums ist eine repetitive Überlastung bei Wurfbewegungen mit gleichzeitigem Valgusstress wie bei Speerwerfern und insbesondere „Pitchern“ (der Werfer)

im Baseball. Dieses ist auch der Grund, warum dieses Krankheitsbild im deutschsprachigen Raum relativ selten ist, die Japaner und Nordamerikaner darüber aber häufiger berichten, da bei ihnen die Rate an Baseballspielern signifikant über der unseren liegt. Hierbei scheint zusätzlich eine unterschiedliche Elastizität des Knorpels im humeroradialen Gelenk (medial zu lateral) eine Rolle zu spielen [21].

Takahara et al. unterscheiden stabile von instabilen OCL [22]. Dabei spielt u.a. eine Rolle, ob die Wachstumsfuge geschlossen (eher instabil) oder offen

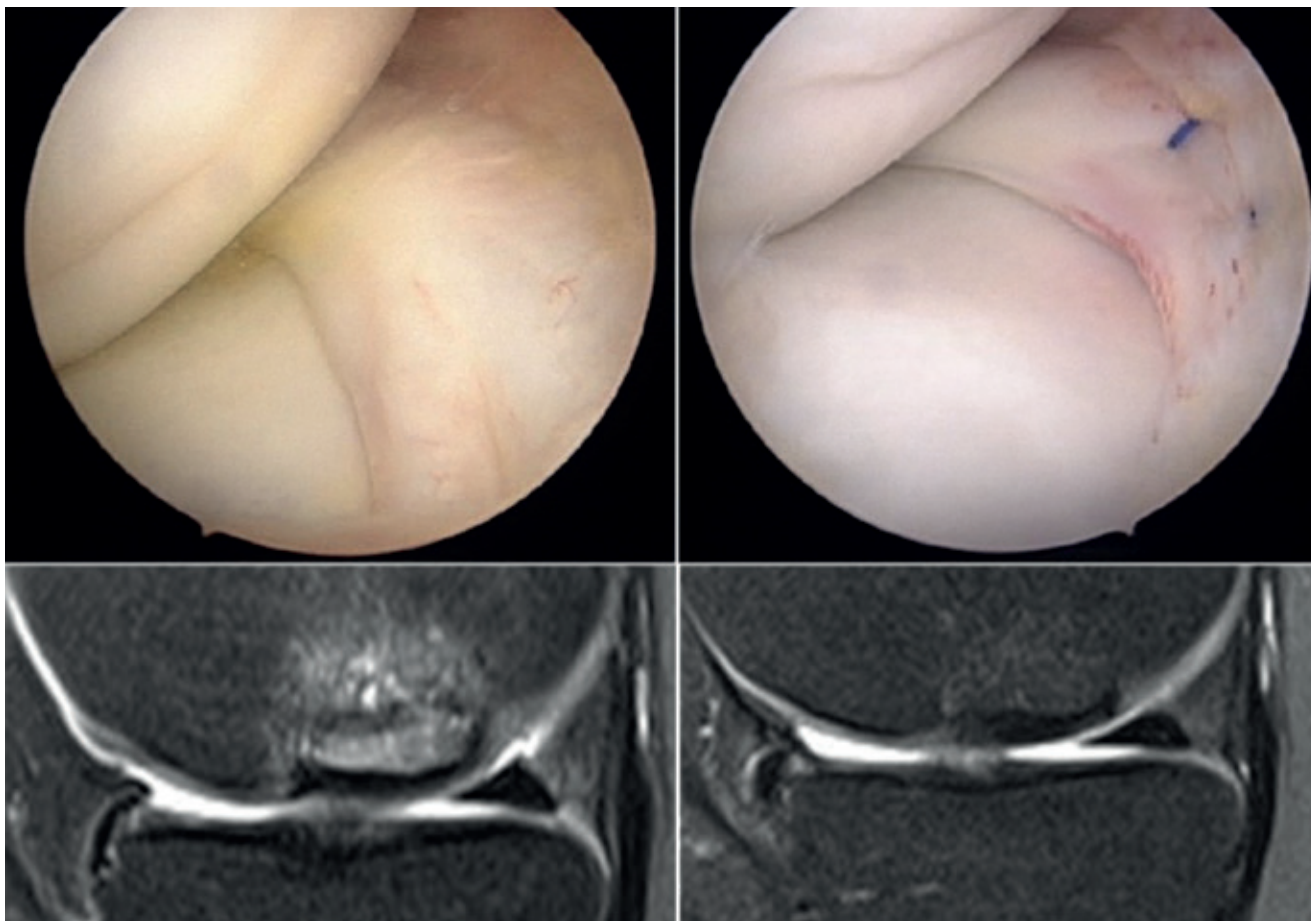


Abb. 1 ▲ Meniskopexie und Ausheilung im MRT nach 6 Monaten © 2023 AGA-Knie-Knorpel-Meniskus-Komitee



ist. Für die stabilen wird in der Literatur eher eine konservative Therapie empfohlen und für die instabilen eine operative.

Diese kann vom einfachen Debridement (offen oder arthroskopisch) [3, 7], über den autologen Knorpel/Knochen Transfer (■ **Abb. 2**) [27], bis hin zur Achskorrektur zur mechanischen Entlastung des betroffenen Bereiches reichen [17].

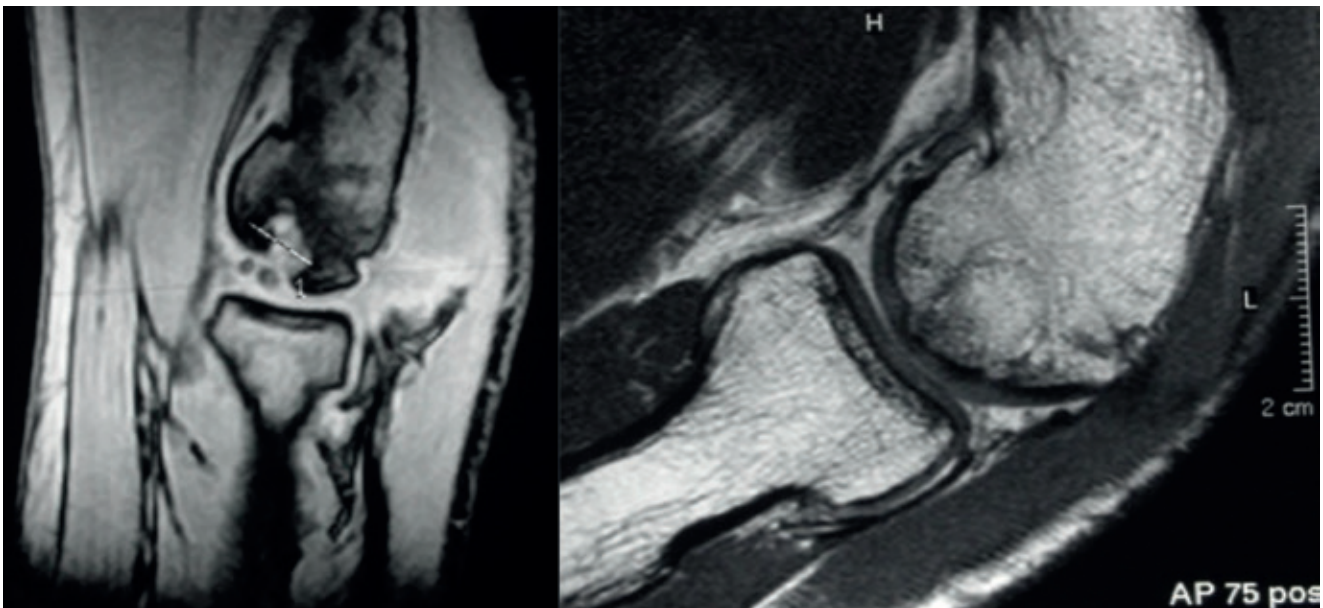
Das Debridement des Defektes führt zu durchaus guten klinischen Ergebnissen, jedoch ist die Entstehung einer Arthrose im langfristigen Verlauf eine übliche Feststellung [3, 7]. Ein Debridement kann zusätzlich mit einer Mikrofrakturierung kombiniert werden, auch dies scheint nach Studienlage gute klinische Ergebnisse zu liefern

[5]. Ob es damit zu einer geringeren postoperativen Arthroserate kommt, ist bisher nicht geklärt.

Die besten klinischen Ergebnisse mit guten Langzeitverläufen und nur einer geringen Rate an Arthroseentwicklung ist für den autologen Knorpel/Kochentransfer (Knie zu Ellenbogen) gezeigt [21]. Leider gibt es jedoch eine nicht unerhebliche Rate an Patienten die im Verlauf Probleme am Kniegelenk, d.h. dem Entnahmestort des Knorpel/Knochen Materials, entwickeln [5, 21]. Daher gibt es erste Ansätze für diese Defekte, eine Spongiosoplastik (für den Knochenschaden) mit einer Kollagenmembran (für den Knorpelschaden), zu kombinieren. Leider gibt es für dieses Verfahren noch keine validen (Langzeit) Ergebnisse im Ellenbogen.

## Oberes Sprunggelenk

Im Bereich des oberen Sprunggelenkes kommt es meist im Bereich der hinteren medialen Talusschulter zu osteochondralen Läsionen, alternativ - aber seltener - zu Läsionen der vorderen lateralen Schulter. Diese Läsionen entstehen häufig durch repetitive Umknick-Traumen [23], können aber wahrscheinlich auch durch ein singuläres Trauma entstehen. Van Dijk äußerte die Theorie, dass es durch einen initialen Knorpelschaden zu einem Flüssigkeitseinstrom aus dem Gelenk in den Knochen kommt aber aufgrund eines Ventilmechanismus nicht zu einem Rückstrom [25]. Dieser Einstrom führe dann zu einer Aktivierung des Knochens mit Ödem- und Zystenentwicklung und damit dann zu den typischen Schmerzen (Ruheschmerzen



**Abb. 2** ▲ MRT: OCL und osteochondraler Transfer 5 Jahre postoperativ © 2023 AGA-Knie-Knorpel-Meniskus-Komitee

und Zunahme der Schmerzen bei Belastung).

Gehäuft finden sich auch Rückfußfehlstellungen (häufig Valgusstellung), die die Entstehung zumindest begünstigen, wenn nicht sogar erst verursachen. Daher sollte in der Therapie der OCL am Talus der Rückfuß betrachtet und ggf. korrigiert werden (z.B. minimalinvasive varisierende Calcaneus-Verschiebeosteotomie (■ **Abb. 3**). Jedoch scheint die Art der Rückfußfehlstellung nicht immer auf eine dafür typische Lokalisation der OCL rückschließen zu lassen [20]. Die Therapie Optionen der OCL reichen vom (arthroskopischem) Debridement [13], über die Mikrofrakturierung [10] bis hin zum autologen osteochondralen Transfer [16] und Mini-Prothesen.

Es hat sich etabliert, dass insbesondere bei kleinen Läsionen (1-1,5 cm<sup>2</sup>) ein Debridement mit Mikrofrakturierung durchgeführt wird und bei größeren Läsionen entweder ein autologer osteochondraler Transfer [16] oder eine Spongiosaplastik mit Kollagen-

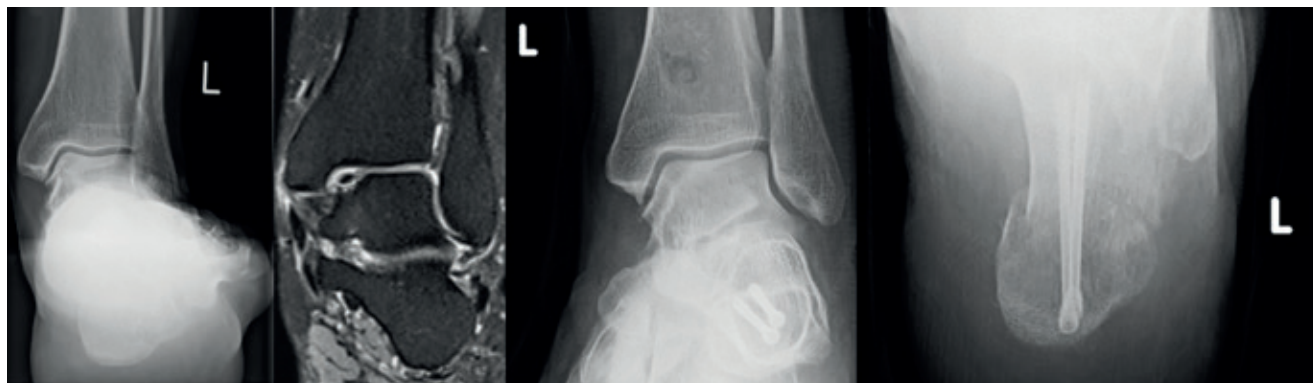
membran (■ **Abb. 3**) zur Anwendung kommt [24]. Miniprothesen verbleiben als „Salvage“ Prozedur beim therapieresistenten Schaden des älteren Menschen. Für eine Bewertung dieses Verfahrens gibt es aber leider bisher keine geeigneten Studien. Es ist jedoch bekannt, dass eine metallische Oberfläche den hyalinen Gegenpart im Gelenk schädigen kann [12].

Die Ätiologie eines osteochondralen Schadens in den großen Gelenken ist unterschiedlich und in vielen Fällen nicht geklärt. Fest steht aber, dass beide Gewebeanteile, also der Knorpel und der subchondrale Knochen betroffen sind und beide im Fokus der Behandlung bzw. Beobachtung stehen müssen. Die Therapie richtet sich aber auch an den Wachstumsfugen aus, wobei offene Wachstumsfugen meist ein Zeichen von besserem Regenerationspotential sind und insbesondere konservative Therapie in Betracht kommen. Zum Teil scheint es zu reichen, wenn der ursächliche Pathomechanismus, z.B. eine Meniskusinstabilität, behandelt wird und der osteochondrale Schaden von

selbst heilt. In extremen Fällen, Lösung eines Dissekates/großer Defekt, müssen z.T. aufwändige Operationstechniken angewendet werden, die einerseits den Knochen und andererseits den Knorpel ersetzen. Wichtig ist insbesondere am Kniegelenk das Alignment zu betrachten und ggf. zu korrigieren, um adäquate Ergebnisse für den Patienten zu erzielen.

#### Literatur:

- [1] Andriolo, L., L. Solaro, S. A. Altamura, J. L. Carey, S. Zaffagnini and G. Filardo (2022). "Classification Systems for Knee Osteochondritis Dissecans: A Systematic Review." *Cartilage* 13(3).
- [2] Ansah, P., S. Vogt, P. Ueblacker, V. Martinek, K. Woertler and A. B. Imhoff (2007). "Osteochondral transplantation to treat osteochondral lesions in the elbow." *J Bone Joint Surg Am* 89(10): 2188-2194.
- [3] Bauer, M., K. Jonsson, P. O. Josefsson and B. Lindén (1992). "Osteochondritis dissecans of the elbow. A long-term follow-up study." *Clin Orthop Relat Res*(284): 156-160.



**Abb. 3** ▲ OCL medialer Talus und Versorgung mit Spongiosaplastik/Membran und varisierender Osteotomie (Dr. Yönden, Helsing) © 2023 AGA-Knie-Knorpel-Meniskus-Komitee

- [4] Bexkens, R., K. I. M. van den Ende, P. T. Ogink, C. J. A. van Bergen, M. P. J. van den Bekerom and D. Eygendaal (2017A). "Clinical Outcome After Arthroscopic Debridement and Microfracture for Osteochondritis Dissecans of the Capitellum." *Am J Sports Med* 45(10): 2312-2318.
- [5] Bexkens, R., P. T. Ogink, J. N. Doornberg, G. Kerkhoffs, D. Eygendaal, L. S. Oh and M. P. J. van den Bekerom (2017B). "Donor-site morbidity after osteochondral autologous transplantation for osteochondritis dissecans of the capitellum: a systematic review and meta-analysis." *Knee Surg Sports Traumatol Arthrosc* 25(7): 2237-2246.
- [6] Blanke, F., A. Feitenhansl, M. Haenle and S. Vogt (2020). "Arthroscopic Meniscopexy for the Treatment of Nontraumatic Osteochondritis Dissecans in the Knee Joint of Adult Patients." *Cartilage* 11(4): 441-446.
- [7] Brownlow, H. C., L. M. O'Connor-Read and M. Perko (2006). "Arthroscopic treatment of osteochondritis dissecans of the capitellum." *Knee Surg Sports Traumatol Arthrosc* 14(2): 198-202.
- [8] Camathias, C., M. T. Hirschmann, P. Vavken, E. Rutz, R. Brunner and M. S. Gaston (2014). "Meniscal suturing versus screw fixation for treatment of osteochondritis dissecans: clinical and magnetic resonance imaging results." *Arthroscopy* 30(10): 1269-1279.
- [9] Campbell, C. J. and C. S. Ranawat (1966). "Osteochondritis dissecans: the question of etiology." *J Trauma* 6(2): 201-221.
- [10] Chuckpaiwong, B., E. M. Berkson and G. H. Theodore (2008). "Microfracture for osteochondral lesions of the ankle: outcome analysis and outcome predictors of 105 cases." *Arthroscopy* 24(1): 106-112.
- [11] Conway, F. M. (1934). "Osteochondritis Dissecans: Intra-Articular Osseocartilaginous Loose Bodies a Clinical Study Based Upon Ten Personally Observed Cases." *Ann Surg* 99(3): 410-431.
- [12] Diermeier, T., A. Venjakob, K. Byrne, R. Burgkart, P. Foehr, S. Milz, A. B. Imhoff and S. Vogt (2020). "Effects of focal metallic implants on opposing cartilage - an in-vitro study with an abrasion test machine." *BMC Musculoskelet Disord* 21(1): 261.
- [13] Donnenwerth, M. P. and T. S. Roukis (2012). "Outcome of arthroscopic debridement and microfracture as the primary treatment for osteochondral lesions of the talar dome." *Arthroscopy* 28(12): 1902-1907.
- [14] Hangody, L., J. Dobos, E. Baló, G. Pánics, L. R. Hangody and I. Berkes (2010). "Clinical experiences with autologous osteochondral mosaicplasty in an athletic population: a 17-year prospective multicenter study." *Am J Sports Med* 38(6): 1125-1133.
- [15] Holwein, C., P. M. Jungmann, J. Suchowierski, A. S. Gersing, K. Wörtler, P. U. Brucker, P. Angele, A. B. Imhoff and S. Vogt (2022). "Sandwich Technique for Large Osteochondral Lesions of the Knee." *Cartilage* 13(3): 19476035221102571.
- [16] Imhoff, A. B., J. Paul, B. Ottinger, K. Wörtler, L. Lämmle, J. Spang and S. Hinterwimmer (2011). "Osteochondral transplantation of the talus: long-term clinical and magnetic resonance imaging evaluation." *Am J Sports Med* 39(7): 1487-1493.
- [17] Koda, H., K. Moriya, M. Ueki, N. Endo and T. Yoshizu (2019). "Long-term results of closed-wedge osteotomy of the lateral humeral condyle for osteochondritis dissecans of the capitellum." *J Shoulder Elbow Surg* 28(9): e313-e320.
- [18] Laurent, L. E. and B. L. Lindstrom (1956). "Osteochondrosis of the capitulum humeri: Panner's disease." *Acta Orthop Scand* 26(2): 111-119.
- [19] Litchman, H. M., R. W. McCullough, E. J. Gandsman and S. L. Schatz (1988). "Computerized blood flow analysis for decision making in the treatment of osteochondritis dissecans." *J Pediatr Orthop* 8(2): 208-212.
- [20] Paul, J., S. Hinterwimmer, P. Vavken, K. Wörtler and A. B. Imhoff (2014). "[Association between Hindfoot Alignment and Localisation of Osteochondral Lesions of the Talus]." *Z Orthop Unfall* 152(4): 389-392.
- [21] Schenck, R. C., Jr., K. A. Athanasiou, G. Constantinides and E. Gomez (1994). "A biomechanical analysis of articular cartilage of the human elbow and a potential relationship to osteochondritis dissecans." *Clin Orthop Relat Res*(299): 305-312.
- [22] Takahara, M., N. Mura, J. Sasaki, M. Harada and T. Ogino (2008). "Classification, treatment, and outcome of osteochondritis dissecans of the humeral capitellum. Surgical technique." *J Bone Joint Surg Am* 90 Suppl 2 Pt 1: 47-62.
- [23] Takao, M., M. Ochi, Y. Uchio, K. Naito, T. Kono and K. Oae (2003). "Osteochondral lesions of the talar dome associated with trauma." *Arthroscopy* 19(10): 1061-1067.
- [24] Valderrabano, V., A. Leumann, H. Rasch, T. Egelhof, B. Hintermann and G. Pagnert (2009). "Knee-to-Ankle Mosaicplasty for the Treatment of Osteochondral Lesions of the Ankle Joint." *Am J Sports Med* 37(1\_suppl): 105s-111s.
- [25] Valderrabano, V., M. Miska, A. Leumann and M. Wiewiorski (2013). "Reconstruction of osteochondral lesions of the talus with autologous spongiosa grafts and autologous matrix-induced chondrogenesis." *Am J Sports Med* 41(3): 519-527.
- [26] van Dijk, C. N., M. L. Reilingh, M. Zengerink and C. J. van Bergen (2010). "The natural history of osteochondral lesions in the ankle." *Instr Course Lect* 59: 375-386.
- [27] Vogt, S., S. Siebenlist, D. Hensler, L. Weigelt, P. Ansah, K. Woertler and A. B. Imhoff (2011). "Osteochondral transplantation in the elbow leads to good clinical and radiologic long-term results: an 8- to 14-year follow-up examination." *Am J Sports Med* 39(12): 2619-2625.
- [28] Weigelt, L., S. Siebenlist, D. Hensler, A. B. Imhoff and S. Vogt (2015). "Treatment of osteochondral lesions in the elbow: results after autologous osteochondral transplantation." *Arch Orthop Trauma Surg* 135(5): 627-634.

## 3.7 Revisionseingriffe in der Knorpelchirurgie

(P. Kreuz, J. Gille, T. Yilmaz)

Die knorpelrekonstruktive Chirurgie hat nach einer zunächst längeren Etablierungsphase von knochenmarkstimulierenden Techniken sowie der osteochondralen Transplantation nach dem Millennium mit der Einführung verschiedener Generationen der autologen Knorpelzelltransplantation einen rasanten Aufschwung erhalten. Die Behandlung von Defekten über 10 cm<sup>2</sup> war auch unter Verwendung eines Periostlappens keine Seltenheit. Ebenso wurden korrespondierende Schäden mit den modernen Techniken behandelt, wobei hier auch oft gute Ergebnisse erzielt werden konnten. Im letzten Jahrzehnt haben allerdings im Rahmen der evidenzbasierten Medizin große Metaanalysen sowie randomisierte Studien gezeigt, dass auch knorpelrekonstruktive operative Verfahren ihre Grenzen haben [9]. Entsprechend wurden auch klare Indikationsspektren für die verschiedenen Verfahren formuliert und stetig weiterentwickelt. Die Kenntnis definierter Ein- und Ausschlusskriterien gilt dabei als Grundlage für die entsprechenden Operationsverfahren. Dennoch gibt es immer wieder Therapieversager, die es im Idealfall bereits vor einer operativen Intervention herauszufiltern gilt. Jeder zusätzliche Eingriff ist ein Eingriff zu viel.

In diesem Zusammenhang konnte eine Metaanalyse zur autologen Knorpelzelltransplantation zeigen, dass u.a. eine zunehmende Zahl an Voroperationen, egal welcher Art, einen negativen Einfluss auf das operative Gesamtergebnis hat [15]. Der negativ prognostische Faktor einer der Knorpelzelltransplantation vorausgehenden

dekompensierten Mikrofrakturierung wurde dabei von Minas et al. herausgearbeitet. Dabei zeigte sich eine 3fach höhere Versagerrate der ersten Generation der Knorpelzelltransplantation, wenn die Indexläsion bereits zuvor mittels Knochenmarkstimulation erfolglos behandelt wurde [26]. Vergleichbare Ergebnisse konnten inzwischen auch für die dritte matrixgebundene Generation der Knorpelzelltransplantation gezeigt werden [27]. Die Ergebnisse aus dem Knorpelregister der DGOU konnten inzwischen zeigen, dass nicht nur eine vorhergehende Mikrofrakturierung, sondern auch eine fehlgeschlagene Knorpelzelltransplantation einen negativen Einfluss auf eine erneute knorpelrekonstruktive Maßnahme hat [36]. Umso wichtiger ist es, bei einem Revisionseingriff eine klare Strategie zu verfolgen, da weitere erfolglose Eingriffe biologische Behandlungsverfahren zugunsten künstlicher Metallimplantationen in den Hintergrund drängen.

Andererseits gilt es, Knorpelschäden auch zeitnah operativ zu behandeln, zumal eine lange Symptombdauer den Gelenkstoffwechsel ungünstig beeinflusst. Entsprechend konnte in der Studie von Vanlauwe et al. gezeigt werden, dass Patienten mit einer langen Symptombdauer über 3 Jahre signifikant schlechtere Ergebnisse als Patienten hatten, die schneller einer operativen Intervention zugeführt wurden [41]. Entsprechend sollten Revisionseingriffe auch nicht aufgeschoben werden, wenn konservative Behandlungsverfahren keine Aussicht auf Erfolg zeigen.

### Übersicht spezifischer Studien

Während die wissenschaftliche Basis für Primäreingriffe solide ist, gibt

es nur wenige Studien zur Revisionschirurgie bei Therapieversagern nach Knorpelersatztherapie. Das Ziel des aktuellen Kapitels ist es, die Rate und Risikofaktoren der Therapieversager nach knorpelrekonstruktiven Eingriffen zu benennen, um hieraus einen optimierten Primäreingriff und Therapiestrategien bei Revisionseingriffen ableiten zu können.

### Knochenmarkstimulation

Die operative Revisionsrate nach Knochenmarkstimulation wie der Mikrofrakturierung liegt bei 14-43% [19, 22, 23]. In einer retrospektiven Untersuchung von 454 Fällen nach Mikrofrakturierung (ØDefektgröße 2,97cm<sup>2</sup>) beschrieben Salzmann et al. eine Versagerrate von 27,1% (123 Fälle) in einem durchschnittlichen Zeitraum von 1.6 Jahren [34]. Als Risikofaktoren für ein Versagen stellten sich stattgehabte Voroperationen vor dem Indexeingriff heraus. In einer anderen Studie mit 110 prospektiv erfassten Fällen von Mikrofrakturierung (ØDefektgröße 4cm<sup>2</sup>) lag die operative Revisionsrate bei 21,8% [36]. In beiden Studien wurden lediglich Revisionseingriffe als Therapieversager gewertet. Ursache für die hohe Versagensrate dürfte die mangelhafte Qualität des Ersatzgewebes sein. So konnten Kaul et al. zeigen, dass sich die Balance des Quotient von Zellzahl/ extrazelluläre Matrix im Ersatzgewebe pathologisch verschiebt [16].

### Mono- und biphasische Matrices

Im Rahmen von präklinischen Studien konnte gezeigt werden, dass die Gewebequalität sowie die Defektfüllung durch die Verwendung einer Matrix verbessert werden kann [3].

Im Tiermodell zeigte sich sowohl bei Verwendung einer Kollagen I/III Membran als auch einer Hyaluronsäure-Membran ein signifikant besseres Ersatzgewebe im Vergleich zur reinen Knochenmarkstimulation [1, 33]. Die Ergebnisse der präklinischen Studien finden sich auch in der praktischen Anwendung wieder. So konnten Volz et al. nach 5 Jahren signifikant bessere funktionelle Ergebnisse nach AMIC (ChondroGide) versus Mikrofrakturierung zeigen [42]. In einer Studie von Gille et al. mit 57 Fällen nach AMIC zeigte sich ein signifikanter Anstieg der funktionellen Scores. Revisionseingriffe zeigten hierbei vergleichbare Ergebnisse wie Primäroperationen bei einem Nachuntersuchungszeitraum von 24 Monaten [10]. Diese Überlegenheit zeigte sich auch bei Verwendung einer Chitosan-Matrix (BST-CarGel) im Vergleich zur reinen Knochenmarkstimulation [37]. In einer Metaanalyse zeigte sich bei der Auswertung von 2220 Fällen (36 Artikel) mit verschiedenen Knorpelersatzverfahren nach einem durchschnittlichen Nachuntersuchungszeitraum von 36 (24-60) Monaten, dass die matrixbasierte Knochenmarkstimulation im Lysholm Score [SMD (standardized mean difference) 3,97] wie auch im Tegner Score (SMD 2,10) die höchsten Werte zeigte, andererseits waren die Versager [LOR (log-odds ratio) -0,22] und die operative Revisionsrate (LOR 0,89) am niedrigsten [25].

Synthetische, zweiphasische Matrices [u.a. TruFit (Smith & Nephew), Biomatrix (Arthrex)] spielen im klinischen Alltag nur eine untergeordnete Rolle, was auch durch die Versagerrate bedingt sein dürfte. Bereits innerhalb des ersten Jahres nach TruFit-Implantation lag die operative Revisionsrate bei 20%; die Ergebnisse der postoperativen MRT Untersuchungen waren ernüchternd [7]. Es kann zusammen-

gefasst werden, dass der „richtige“ Primäreingriff entscheidend ist, um die operative Revisionsrate zu senken. In diesem Rahmen verweisen wir auf die Empfehlungen der AG klinische Geweberegeneration der DGOU, die eine Therapiestrategie in Abhängigkeit der Defektgröße vorsieht (siehe Kapitel „Indikation zur Operation“) [28]. Eine generelle Empfehlung zur Knorpelersatztherapie im Fall einer Revision gibt es hingegen nicht. Lediglich Lamplot et al. empfehlen als Revisionseingriff nach bei Therapieversagern nach Knochenmarkstimulation eine osteochondrale Transplantation [22].

### Osteochondrale Transplantation

Die großen Studien zur Transplantation multipler osteochondraler Zylinder von Hangody schließen ausschließlich junge sportlich aktive Patienten ein, sodass sich die teils guten Ergebnisse nicht auf alle Patienten übertragen lassen. Gerade das Problem der Entnahmemorbidität schränkt bei der autologen osteochondralen Transplantation das Indikationsspektrum ein [12, 13]. Entsprechend wird von der AG klinische Geweberegeneration der DGOU das Indikationsspektrum eher zur Behandlung kleiner Defekte gesehen (siehe Kapitel „Indikation zur Operation“) [28]. Im Bereich der Transplantation kann es zur fehlenden Integration mit Bildung von fibrösem Gewebe im Interface zum intakten Umgebungsknorpel kommen. Dies kann durch ein Overstuffing des Transplantates mit vermehrten Scherkräften zum gegenüberliegenden Knorpelbelag oder durch eine schlechte Integration z.B. bei sehr kurzen Zylindern verursacht sein. Bei Symptomen kann hier hypertrophes Gewebe abgetragen oder auch eine Bohrung im Interface vorgenommen werden [6]. Auch auf

Knochebene ist eine nicht vollständige Einheilung möglich. Insbesondere sind in den tiefen Anteilen die Ausbildung von Zysten, Ödemen oder Separationen möglich [24]. Bleiben hier bei klinischen Symptomen konservative Therapiemaßnahmen wie Infiltrationen oder Physiotherapie erfolglos, sind als operative Behandlungsoptionen die erneute autologe oder eine allogene osteochondrale Transplantation, ggf. die Implantation von biphasischen Implantaten aber auch eine Sandwich-ACT mit einer Kombination von Spongiosaplastik und autologer Knorpelzelltransplantation möglich. Schreiten die Degenerationen im Kniegelenk deutlich fort, kann je nach Defektgröße auch die Implantation von Mini-Implantaten, Teil- oder Vollprothesen vorgenommen werden, wobei tiefere Knochendefekte zusätzlich mit Knochen aufzufüllen sind [6].

### Autologe Knorpelzelltransplantation

Bei der ersten Generation der ACT traten v.a. durch den starken Regenerationsschub des Cambium-Layers auf der Rückseite des Periostlappens häufiger Hypertrophien des Transplantates mit Faserknorpelregeneraten auf. Anhand einer Klassifikation der Hypertrophie nach Kreuz et al. lassen sich aber auch hier verschiedene optimierte Behandlungsstrategien ableiten [20]. Durch die Verbesserung der Autologen Knorpelzelltransplantationen über die Jahre sind diese Komplikationen deutlich seltener geworden [17]. Dennoch ist das Verfahren, wie jedes chirurgische Verfahren, nicht komplikationsfrei, auch wenn sich die Versagensraten über die Jahre verbessert haben. Bei einer Nachuntersuchung über 48 Monate zeigte sich in 126 Fällen, dass eine Knorpelzelltransplantation zu

einem signifikanten Anstieg der funktionellen Bewertungsscores (z.B. VAS, SF 36) führte [43]. Allerdings lag die operative Revisionsrate bei insgesamt 49%. Ungefähr 2/3 der Transplantatversager treten innerhalb der ersten 2 Jahre auf [11, 29, 35]. Die Indikation zur Revisionschirurgie ergibt sich aus der Verlaufs-Symptomatik und dem MRI-Befund. Dabei muss berücksichtigt werden, dass das Graft über längere Zeit postoperativ gerade unter intensivierter Physiotherapie ausreift, was mit einem Symptomenrückgang verbunden sein kann [21].

Vor der Durchführung einer Autologen Knorpelzelltransplantation lassen sich bereits patientenspezifische Faktoren identifizieren, die einen Einfluss auf das Ergebnis haben können. Die Kenntnis über diese ist für die Therapieplanung und die Beratung essentiell. So führt die autologe Knorpelzelltransplantation in einem Beobachtungszeitraum von 2 Jahren bei Frauen zu einer geringeren subjektiven Zufriedenheit als bei den Männern zum gleichen Zeitpunkt [8, 18]. Auch sind die Revisionsraten bei den Frauen, insbesondere nach 2 Jahren, höher als bei den Männern [8, 11, 15, 18]. Das Alter wiederum scheint keinen Einfluss auf die Ergebnisse nach ACT zu haben. In einer vergleichenden Analyse konnte gezeigt werden, dass bei Patienten über 40 und unter 40 Jahren keine signifikanten Unterschiede nach 2 Jahren in der klinischen Verlaufsbeurteilung vorhanden waren [30]. Dieses stützt die Empfehlungen, dass die Therapieentscheidung zur ACT nicht vom kalendarischen, sondern vom „biologischen“ Alter des Kniegelenks abhängig gemacht werden sollte. Der Einfluss des Nikotinkonsums auf das klinische Ergebnis nach ACT wurde viel diskutiert. Dabei zeigte sich, dass es über einen Zeitraum von 2 Jahren

keinen Unterschied im klinischen Ergebnis zwischen Ex-Rauchern, aktiven Rauchern und Nichtrauchern gibt [4]. Die Zulassungskriterien zur Autologen Knorpelzelltransplantation schließen Patienten mit einem BMI von unter 35 kg/m<sup>2</sup> ein. Dieses liegt an einer erhöhten Versagensrate, wenn der BMI diesen Wert überschreitet [11]. Die Risikofaktoren sollten bei der Planung der ACT Beachtung finden, um eine möglichst erfolgreiche Therapie durchführen zu können und Revisionseingriffe zu vermeiden, da ein Versagen der knorpelregenerativen Therapie zu schlechteren klinischen Ergebnissen nach der Revisionsoperation führt [15, 33]. Von der Knorpelchirurgie unabhängig durchgeführte Eingriffe wiederum scheinen keinen Einfluss auf die Ergebnisse nach ACT im Verlauf zu haben [36].

Stellen sich Patienten nach durchgeführter ACT mit persistierenden Beschwerden am operierten Kniegelenk vor, ist eine sorgfältige klinische und kernspintomographische Evaluation des Kniegelenks notwendig. Dabei müssen extra- von intraartikulären transplantatbedingten Schmerzen differenziert werden. Auf Knorpelniveau können Hypertrophien des Transplantates, Hypotrophien mit mangelnder Defektfüllung bis hin zum kompletten Transplantatversagen, Integrationsstörungen zum Umgebungsknorpel oder auch Delaminationen zum subchondralen Knochen mit Unterspülung des Graftes auftreten [20]. Auf Knochenniveau sind überschießende Reaktionen mit Bildung von intraläsionalen Osteophyten oder Überlastungsreaktion mit Ödemen bis hin zur Zystenbildung möglich [35, 37]. All diese aufgeführten Punkte können bei entsprechenden klinischen Beschwerden zu einer Revisionsoperation führen. Dabei sind die Revisionsraten in den ersten 2 Jahren

gering und nehmen mit den Jahren zu. So liegen die Revisionsraten bei etwa 13% nach 5 Jahren und bei über 17 % nach 10 Jahren [2, 14, 29, 31].

Für die Behandlung des Knorpelschadens selbst stehen verschiedene Techniken zur Verfügung. Hierbei können eine erneute ACT mit demselben oder einem anderen Verfahren aber auch einzeitige Eingriffe unter Verwendung von Biomaterialien und / oder Knorpelchips je nach Defektgröße zum Einsatz kommen. Bei zusätzlicher Knochenbeteiligung stehen osteochondrale Auto- und Allografts sowie Sandwichtechniken aus Spongiosaplastik und Knorpelaufbau zur Verfügung. Kommt es nach dem Revisionseingriff trotz einer intensiven konservativen Behandlung incl. Physiotherapie, analgetisch-antiphlogistischen Maßnahmen sowie intraartikulärer Injektionstherapie nicht zu einer Verbesserung, muss mit dem Patienten bei entsprechend eingeschränkter Lebensqualität der Einsatz von Mini-Implantaten bis hin zum endoprothetischen Ersatz diskutiert werden [11].

## Ausblick

Insgesamt hat sich die knorpelrekonstruktive Chirurgie weltweit etabliert und bietet auch langfristig gute klinische Ergebnisse. Dennoch gibt es regelmäßig Therapieversager, die nicht auf eine konservative Nachbehandlung ansprechen und dann auch zeitnah einer operativen Therapie zugeführt werden sollten. Für die verschiedenen knorpelrekonstruktiven Techniken bieten sich dabei verschiedenen Revisionsstrategien an.

Bei begrenzter Datenlage kann zusammengefasst werden, dass sowohl Verfahren der matrixbasierten Kno-

chenmarkstimulation, Knorpelzelltransplantation und Mosaikplastik in Fällen einer fehlgeschlagenen Knorpelersatztherapie zur Anwendung geeignet sind (siehe Fallbeispiel).

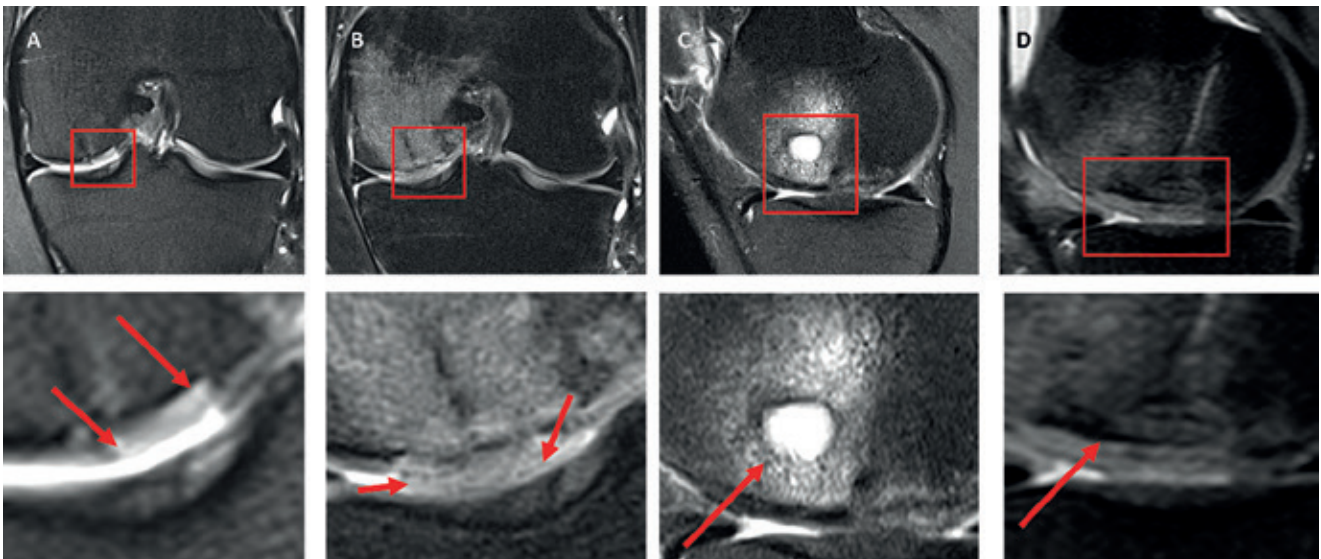
Diese Empfehlung deckt sich mit den Ergebnissen einer aktuellen Studie von Snow et al., die im Rahmen einer randomisierten Untersuchung von 390 Fällen einer fehlgeschlagenen Knorpelersatztherapie nach operativer Revision über einen Verlaufszeitraum von 5 Jahren keinen signifikanten Unterschied verschiedener Knorpelersatztherapien feststellen konnten [38].

Sowohl für die Knorpelzelltransplantation, die matrixbasierten Verfahren aber auch alternative Methoden konnte ein signifikanter Anstieg der Werte der klinischen Scores festgestellt werden.

Dabei darf nicht nur der Knorpelschaden isoliert betrachtet werden. Vielmehr muss das gesamte Gelenk mit seiner Biomechanik betrachtet und als Ganzes behandelt werden. Dabei stellen auch Kombinationseingriffe von Knorpelaufbau, Knochenaufbau und Osteotomie oder Weichteilbalancieren keinen negativen prognostischen

Faktor dar. Im Gegenteil: sie verbessern die Prognose [5, 32, 40]. Deshalb sollten Revisionseingriffe immer in spezialisierten Zentren vorgenommen werden, die ein entsprechend breites Behandlungsspektrum auch unter stationären Bedingungen anbieten können. Unter diesen Bedingungen lassen sich oft auch mit einem Revisionseingriff gute Ergebnisse erzielen und die Implantation von künstlichen Gelenkbestandteilen verhindern.

### Fallbeispiel (▣ Abb. 1)



**Abb. 1** ▲ 28-jähriger Patient mit Knieschmerzen etwa 2 Jahre nach autologer Osteochondraler Transplantation an der medialen Femurkondyle.  
**A: Präoperatives MRT des Kniegelenks:** an der medialen Femurkondyle zeigt sich im Randbereich der ehemaligen autologen Osteochondralen Transplantation eine sog. Bonding-Störung mit fehlender Integration zum intakten Umgebungsknorpel. Zusätzlich zeigen sich Aufhellungen im Knorpelsignal als Zeichen für eine verminderte Gewebequalität, was sich in einer Kontroll-Arthroskopie bestätigte.  
**B: Postoperative MRI 12 Monate nach Revision mittels M-ACT** bei gerader Beinachse und gut integriertem Knochen: das MRT zeigt eine Graft-Hypertrophie über 200% Grad 4 nach Kreuz mit deutlicher Reaktion des Knochens [20]. Bei progredienten Beschwerden erfolgte als minimale Maßnahme eine Ausdünnung des Transplantats, da der Patient eine Re-ACT nicht wünschte.  
**C: MRI 24 Monate nach der 2. Revision:** im Bereich der ACT und ehemaligen OATS beruhigt sich der Knochen, jedoch hat sich im vorderen Anschlussbereich eine Zyste mit konsekutivem Knorpelschaden ausgebildet.  
**D: MRI 6 Monate nach einer 3. Revision:** Bei erneuter Beschwerdezunahme wurde als Revisionseingriff eine Sandwich-ACT mit einem monokortikalen Span vom Beckenkamm sowie autologen Knorpelzellen durchgeführt. Das MRI zeigt ein homogenes Knochensignal, eine gute Integration und keine Hypertrophien mehr.  
 © 2023 AGA-Knie-Knorpel-Meniskus-Komitee

**Literatur:**

- [1] Abbas M, Alkaff M, Jilani A, Alsehli H, Damiati L, Koth M, Abdelwahed M, Alghamdi F, Kalamegam G. Combination of Mesenchymal Stem Cells, Cartilage Pellet and Bioscaffold Supported Cartilage Regeneration of a Full Thickness Articular Surface Defect in Rabbits. *Tissue Eng Regen Med* 2018; 15(5):661-671.
- [2] Angele P, Zellner J, Schräter S, Flechtenmacher J, Fritz J, Niemeyer P. Biological reconstruction of localized full-thickness cartilage defects of the knee: a systematic review of level 1 studies with a minimum follow-up of 5 years. *Cartilage* 2022; 13:5–18.
- [3] Bark S, Piontek T, Behrens P, Mkalaluh S, Varoga D, Gille J. Enhanced microfracture techniques in cartilage knee surgery: Fact or fiction? *World J Orthop* 2014; 5(4):444-9.
- [4] Betz VM, Holzgruber M, Simon J, Uhlemann F, Niemeyer P, Müller PE, Niethammer TR. The effect of smoking on the outcome of matrix-based autologous chondrocyte implantation: Data from the German Cartilage Registry. *J Knee Surg* 2021; 36:181–187.
- [5] Calcei JG, Varshneya K, Sochacki KR, Safran MR, Abrams GD, Sherman SL. Concomitant osteotomy reduces risk of reoperation following cartilage restoration procedures of the knee: a matched cohort analysis. *Cartilage* 2021; 13(1\_suppl):1250S-1257S.
- [6] Chow JCY, Hantes ME, Houle JB, Zalavras CG. Arthroscopic autogenous osteochondral transplantation for treating knee cartilage defects: a 2- to 5-year follow-up study. *J Arthrosc Relat Surg* 2004; 20:681-690.
- [7] Dholander AA, Liekens K, Almqvist KF, Verdonk R, Lambrecht S, Elewaut D, Verbruggen G, Verdonk PC. A pilot study of the use of an osteochondral scaffold plug for cartilage repair in the knee and how to deal with early clinical failures. *Arthroscopy* 2012; 28(2):225-33.
- [8] Faber S, Zinser W, Angele P, Spahn G, Löer I, Zellner J et al. Does Gender Influence Outcome in Cartilage Repair Surgery? An Analysis of 4,968 Consecutive Patients from the German Cartilage Registry (Knorpel Register DGOU). *Cartilage* 2021; 13:837S-845S.
- [9] Frank RM, McCormick F, Rosas S, Amoo-Achampong K, Erickson B, Bach BR, Cole BJ. Reoperation rates after cartilage restoration procedures in the knee: analysis of a large US Commercial Database. *Am J Orthop (Belle Mead NJ)* 2018; 47(6). doi: 10.12788/ajo.2018.0040.
- [10] Gille J, Behrens P, Volpi P, de Girolamo L, Reiss E, Zoch W et al. Outcome of Autologous Matrix Induced Chondrogenesis (AMIC) in cartilage knee surgery: data of the AMIC Registry. *Arch Orthop Trauma Surg.* 2013;133(1):87-93.
- [11] Gillinow SM, Fosam A, Burroughs PJ, Schneble CA, McLaughlin WM, Moran J et al. Incidence, timing and risk factors for 5-year revision surgery after autologous chondrocyte implantation in 533 patients. *Am J Sports Med* 2022; 50:2893-2899.
- [12] Hangody L, Berta A. Techniques in cartilage repair surgery 2014; 131-140. [https://doi.org/10.1007/978-3-642-41921-8\\_11](https://doi.org/10.1007/978-3-642-41921-8_11).
- [13] Hangody P, Feczko P, Bartha L, Bodo G, Kish G. Mosaicplast for the treatment of articular defects of the knee and ankle. *Clin Orthop Rel Res* 2001; 391:S328-S336.
- [14] Harris JD, Siston RA, Brophy RH, Lattermann C, Carey JL, Flanigan DC. Failures, re-operations, and complications after autologous chondrocyte implantation – a systematic review. *Osteoarthritis Cartilage* 2011; 19:779–791.
- [15] Jungmann PM, Salzmann GM, Schmal H, Pestka HM, Südkamp NP, Niemeyer P. Autologous chondrocyte implantation for treatment of cartilage defects of the knee. *Am J Sports Med* 2012; 40:58–67.
- [16] Kaul G, Cucchiari M, Remberger K, Kohn D, Madry H. Failed cartilage repair for early osteoarthritis defects: a biochemical, histological and immunohistochemical analysis of the repair tissue after treatment with marrow-stimulation techniques. *Knee Surg Sports Traumatol Arthrosc* 2012; 20(11):2315-24.
- [17] Kreuz PC, Kalkreuth RH, Niemeyer P, Uhl M, Erggelet C. Long-term clinical and MRI results of matrix-assisted autologous chondrocyte implantation for articular cartilage defects of the knee. *Cartilage* 2019; 10:305-313.
- [18] Kreuz PC, Müller S, von Keudell A, Tischer T, Kaps C, Niemeyer P, Erggelet C. Influence of sex on the outcome of autologous chondrocyte implantation in chondral defects of the knee. *Am J Sports Med* 2013; 41(7):1541-1548.
- [19] Kreuz PC, Steinwachs M, Erggelet C, Krause SJ, Konrad G, Uhl M, Südkamp N. Results after microfracture of full-thickness chondral defects in different compartments in the knee. *Osteoarthritis Cartilage* 2006; 14:1119-1125.
- [20] Kreuz PC, Steinwachs M, Erggelet C, Krause SJ, Ossendorf C, Maier D, Ghanem N, Uhl M, Haag M. Classification of graft hypertrophy after autologous chondrocyte implantation of full-thickness chondral defects in the knee. *Osteoarthritis Cartilage* 2007; 15:1139-1347.
- [21] Kreuz PC, Steinwachs M, Erggelet C, Lahm A, Krause SJ, Ossendorf C, Meier D, Ghanem N, Uhl M. Importance of sports in cartilage regeneration after autologous chondrocyte implantation. A prospective study with a 3-year follow-up. *Am J Sports Med* 2007; 35(8):1261-1268.
- [22] Lamplot JD, Schafer KA, Matava MJ. Treatment of Failed Articular Cartilage Reconstructive Procedures of the Knee: A Systematic Review. *Orthop J Sports Med* 2018; 6(3):2325967118761871.
- [23] Logerstedt DS, Scalzitti DA, Bennell KL, Hinman RS, Silvers-Granelli H, Ebert J, Hambly K, Carey JL, Snyder-Mackler L, Axe MJ, McDonough CM. Knee Pain and Mobility Impairments: Meniscal and Articular Cartilage Lesions Revision 2018. *J Orthop Sports Phys Ther* 2018; 48(2):A1-A50.
- [24] Marcacci M, Kon E, Delcogliano M, Filardo G, Busacca M, Zaffagnini S. Arthroscopic autologous osteochondral grafting for cartilage defects of the knee. *Am J Sports Med* 2007; 35:2014-1017.
- [25] Migliorini F, Eschweiler J, Schenker H, Baroncini A, Tingart M, Maffulli N. Surgical management of focal chondral defects of the knee: a Bayesian network meta-analysis. *J Orthop Surg Res.* 2021; 16(1):543. doi: 10.1186/s13018-021-02684-z.
- [26] Minas T, Gomoll AH, Rosenberger R, Royce RO, Bryant T. Increased failure rate of autologous chondrocyte implantation after previous treatment with marrow stimulation techniques. *Am J Sports Med* 2009; 37(5):902-8.



- [27] Müller PE, Gallik D, Hammeschmid F, Baur-Melnyik A, Pietschmann MF, Zhang A, Niethammer TR. Third-generation autologous chondrocyte implantation after failed bone marrow stimulation leads to inferior clinical results. *Knee Surg Sports Traumatol Arthrosc* 2020; 28(2):470-477.
- [28] Niemeyer P, Albrecht D, Andereya S, Angele P, Ateschrang A, Aurich M et al. Autologous chondrocyte implantation (ACI) for cartilage defects of the knee: A guideline by the working group "Clinical Tissue Regeneration" of the German Society of Orthopaedics and Trauma (DGOU). *Knee* 2016; 23(3):426-35.
- [29] Niemeyer P, Hanus M, Belickas J, Laszlo T, Gudas R, Fiodorovas M et al. Treatment of large cartilage defects in the knee by hydrogel-based autologous chondrocyte implantation: two-year results of a prospective, multicenter, single-arm Phase III Trial. *Cartilage* 2022; 13: 19476035221085144. <https://doi.org/10.1177/19476035221085146>.
- [30] Niemeyer P, Köstler W, Salzmann GM, Lenz P, Kreuz PC, Südkamp NP. Autologous chondrocyte implantation for treatment of focal cartilage defects in patients age 40 years and older. *Am J Sports Med* 2010; 38:2410-2416.
- [31] Niemeyer P, Pestka JM, Kreuz PC, Erggelet C, Schmal H, Südkamp NP et al. Characteristic complications after autologous chondrocyte implantation for cartilage defects of the knee joint. *Am J Sports Med* 2008; 36:2091-2099.
- [32] Niethammer TR, Valentin S, Ficklscherer A, Gülecüyü MF, Pietschmann F, Müller PE. Revision surgery after third generation autologous chondrocyte implantation in the knee. *Int Orthop* 2015; 39(8):1615-1622.
- [33] Russlies M, Behrens P, Wunsch L, Gille J, Ehlers EM. A cell-seeded biocomposite for cartilage repair. *Ann Anat* 2002; 184(4):317-23.
- [34] Salzmann GM, Sah B, Südkamp NP, Niemeyer P. Reoperative characteristics after microfracture of knee cartilage lesions in 454 patients. *Knee Surg Sports Traumatol Arthrosc* 2013; 21(2):365-71.
- [35] Saris D, Price A, Widuchowski W, Bertrand-Marchand M, Caron J, Drogset JO et al. Matrix-applied characterized autologous cultured chondrocytes versus microfracture. *Am J Sports Med* 2014; 42:1384-1394.
- [36] Seiferth NL, Faber SO, Angele P, Kniffler H, Loer I, Schauf G et al. Effect of previous knee surgery on clinical outcome after ACI for knee cartilage defects: a propensity score-matched study based on the German Cartilage Registry (KnorpelRegister DGOU). *Am J Sports Med* 2021; 50:994-1005.
- [37] Shive MS, Stanish WD, McCormack R, Forriol F, Mohtadi N, Pelet S, Desnoyers J, Méthot S, Vehik K, Restrepo A. BST-CarGel® Treatment Maintains Cartilage Repair Superiority over Microfracture at 5 Years in a Multicenter Randomized Controlled Trial. *Cartilage* 2015; 6(2):62-72.
- [38] Snow M, Middleton L, Mehta S, Roberts A, Gray R, Richardson et al. A Randomized Trial of Autologous Chondrocyte Implantation Versus Alternative Forms of Surgical Cartilage Management in Patients With a Failed Primary Treatment for Chondral or Osteochondral Defects in the Knee. *Am J Sports Med* 2023; 51(2):367-378.
- [39] Solheim E, Hegna J, Inderhaug E, Eyen J, Harlem T, Strand T. Results at 10-14 years after microfracture treatment of articular cartilage defects in the knee. *Knee Surg Sports Traumatol Arthrosc* 2016; 24(5):1587-93.
- [40] Trinh TQ, Harris JD, Siston RA, Flanigan DC. Improved outcomes with combined autologous chondrocyte implantation and patellofemoral osteotomy versus isolated autologous chondrocyte implantation. *Arthroscopy* 2013; 29(3):566-574.
- [41] Vanlauwe J, Saris DBF, Victor J, Almqvist KF, Bellemans J, Luyten FP. TIG/ACT/01/2000&EXT Study Group. Five-year outcome of characterized chondrocyte implantation versus microfracture for symptomatic cartilage defects of the knee. Early treatment matters. *Am J Sports Med* 39(12):2566-2574.
- [42] Volz M, Schaumburger J, Frick H, Grifka J, Anders S. A randomized controlled trial demonstrating sustained benefit of Autologous Matrix-Induced Chondrogenesis over microfracture at five years. *Int Orthop* 2017; 41(4):797-804.
- [43] Zaslav K, Cole B, Brewster R, DeBerardino T, Farr J, Fowler P, Nissen C; STAR Study Principal Investigators. A prospective study of autologous chondrocyte implantation in patients with failed prior treatment for articular cartilage defect of the knee: results of the Study of the Treatment of Articular Repair (STAR) clinical trial. *Am J Sports Med* 2009; 37(1):42-55.

### 3.8 Grenzen der Knorpelrekonstruktion und Zukunftsausblick

(M. Mumme, J. Mehl, P. Behrendt)

In den Kapiteln dieses Heftes werden die verschiedenen knorpelregenerativen Techniken für fokale Knorpeldefekte vorgestellt. Besondere Bedeutung kommt dabei der notwendigen Therapie der Komorbiditäten wie z.B. der Korrektur eines Malalignement oder von Bandinstabilitäten als ursächliche oder negativ beeinflussende Faktoren zu. Ein wesentlicher Faktor, ob eine Knorpelregeneration noch erfolgsversprechend ist, stellt das Ausmaß der Gelenkdegeneration bzw. der Arthrose dar. Es geht demnach nicht nur um einen isolierten Verlust von Knorpelsubstanz. Die Arthrose stellt eine Erkrankung des gesamten Gelenks dar, welches Veränderungen und Schädigung des Gelenkknorpels, des subchondralen Knochens, der Ligamente, der Gelenkkapsel, des synovialen Gewebes und der periartikulären Muskulatur miteinschließt [1]. Im Gegensatz zur Diagnose fortgeschrittener Arthrostadien kann das Erkennen einer beginnenden Gelenkdegeneration in frühen Stadien schwieriger sein. Es gibt verschiedene Vorschläge zur Definition einer sogenannten Früharthrose, welche klinische Symptome wie Knieschmerzen sowie radiologische Veränderungen im Röntgen und MRT oder auch Biomarker verwenden [2, 3]. Unter anderem kann ein Knorpelschaden im Kniegelenk noch im Rahmen einer Früharthrose angesehen werden, wenn Osteophyten auftreten, aber noch keine Gelenkspaltverschmälerung vorliegt. Im Rahmen dieser Definition der Früharthrose können die chirurgischen Therapien zur Behandlung fokaler Knorpeldefekte heutzutage überwiegend zufriedenstellende Ergebnisse

erzielen [4]. Bei fortgeschrittener Arthrose kommen diese Techniken jedoch an ihre Grenzen bzw. sind hierfür nicht indiziert bzw. nicht zugelassen [5]. Als ultimative chirurgische Option hat sich der künstliche Gelenkersatz als erfolgreiche Therapie etabliert. Für ältere Patienten stellt dies häufig eine gute und definitive Lösung mit geringen Revisionsraten (5,2-8 %) dar. Jüngere Patienten weisen hierbei ein deutlich erhöhtes Revisionsrisiko auf und müssen auch entsprechend ihrer Lebenserwartung mit mehr Wechseloperationen rechnen [6]. Dementsprechend besteht besonders für jüngere Patienten, welche unter einer Arthrose leiden, ein enormer Bedarf nach regenerativen Therapiemöglichkeiten, um einen künstlichen Gelenkersatz zumindest hinauszuzögern oder noch besser zu vermeiden.

Durch die intensive Forschung der letzten Jahre und Jahrzehnte können mittlerweile verschiedene Hypothesen für ein intrinsisches Versagen der Knorpelregeneration entwickelt und damit auch therapeutische Angriffspunkte gefunden werden. Wichtig zu nennen sind hierbei das zelluläre Versagen, das mechanische Versagen, inflammatorischer Stress und metabolischer Stress [7].

Das „zelluläre Versagen“ kann einerseits Ausdruck eines Fehlens regenerativer Zellen im Bereich der Knorpelschädigung sein. Mögliche therapeutische Optionen sind die Bereitstellung von Zellen mit regenerativem Potential (z.B. durch Knorpelzelltransplantation) oder die Rekrutierung lokaler Zellen z.B. aus dem Knochenmark (z.B. Knochenmarksstimulation, AMIC etc.). Die klinische Wirksamkeit und Limitationen wurden in den anderen Kapiteln ausführlich dargestellt. Eine

neue vielversprechende Zellquelle sind Chondrozyten vom Nasenseptum, einem ebenso hyalinen Knorpelgewebe. Die Entnahme kann einfach in lokaler Betäubung erfolgen. Diese Zellen besitzen auch bei älteren Patienten eine ausgezeichnete Fähigkeit, Knorpelgewebe zu bilden und besitzen eine höhere Resilienz gegenüber Entzündungseinflüssen [8], was sie auch für eine Anwendung bei degenerativen Knorpelschäden interessant macht. Im Rahmen von Phase 1 und 2-Studien konnte die Sicherheit und auch die präliminäre Wirksamkeit für fokale Knorpeldefekte gezeigt werden [9]. Eine aktuelle Studie untersucht die Verwendung von Knorpelgrafts basierend auf Nasenknorpelzellen zur Behandlung von patellofemorale Knorpelschäden und Patellofemoralarthrose. Andererseits kann ein „zelluläres Versagen“ durch eine Unfähigkeit der Zellen, Knorpel zu regenerieren, das Regenerationspotential einschränken. Dieses kann beispielsweise infolge einer zellulären Seneszenz auftreten, welche die Fähigkeit der Zellen sich zu teilen, zu differenzieren und Knorpelmatrix aufzubauen, einschränkt. Die seneszenten Zellen sind im Gewebe weiterhin vorhanden und beeinflussen das lokale Milieu und die regenerativen Fähigkeiten negativ. Es befinden sich einige Moleküle mit sogenannter senotherapeutischer Wirkung, also der Hemmung dieser negativen Effekte oder gar der Elimination der seneszenten Zellen (senolytisch), in frühen klinischen Entwicklungsphasen. Einer der aussichtsreichsten Kandidaten, UBX0101 (ein intraartikulär injizierter Inhibitor der Interaktion von p53/Mdm2), erleichtert seneszenten Zellen den Übergang in die Apoptose, um diese so zu eliminieren und den relativen Anteil potenter Zellen mit regenerativer Kapazität im Gewebe zu erhöhen. In einer randomi-

sierten und placebokontrollierten Phase-2-Studie konnte jedoch im Zeitraum von 12 Wochen keine Überlegenheit gegenüber Placebo-Injektionen gezeigt werden [10].

Das „mechanische Versagen“ durch z.B. Fehlstellung der Beinachse oder ligamentäre Instabilitäten ist in der Behandlung von Knorpelschäden mittlerweile eine anerkannte Tatsache in der orthopädischen Praxis. Eine entsprechende Therapie von Komorbiditäten hat einen hohen Stellenwert für die langfristig erfolgreiche Behandlung. Die lokalen mechanischen Bedingungen, die notwendig sind, um durch die Übertragung mechanischer Reize anabole Prozess in den Zellen bzw. der Neomatrix zu induzieren (Mechanotransduktion) könnte mithilfe mechanosensitiver Hybrid-Biomaterialien realisiert werden [11].

„Inflammatorischer Stress“ schränkt die Funktionsfähigkeit von Knorpelzellen ein und fördert katabole Prozesse durch Matrix-Metalloproteinasen und Zytokinen wie IL-1 $\alpha$  und IL-1 $\beta$ , Aggrecanasen etc., welche in einer Knorpeldegeneration münden. Die Adressierung des entzündlich-katabolen Gelenkmilieus könnte sich zu einer entscheidenden Therapiensäule bei der Behandlung fokaler Knorpeldefekte entwickeln. Es befinden sich verschiedene Moleküle in klinischer Testung, um eine antiinflammatorische oder pro-regenerative Wirkung zu erzielen. ABT-981, ein IL-1 $\alpha$  und IL-1 $\beta$  neutralisierendes Immunglobulin, kann nach intraartikulärer Injektion effizient eine anti-inflammatorische Antwort bewirken. Die klinische Verbesserung von Schmerzen zeigte jedoch während eines Zeitraums von 2 Monaten keinen Unterschied zu Placebo [12]. Auch in Subgruppen von Arthrosepa-

tienten mit Synovitis zeigte sich keine ausreichende Wirksamkeit, so wie es auch für andere IL-1-Inhibitoren publiziert wurde [13]. LNA043, ein Angiopoietin-like 3-Agonist, konnte in einer klinischen Phase-1-Studie sicher via intraartikuläre Injektion angewendet werden und typische arthrotische Veränderungen des Transkriptoms zumindest über einen Zeitraum von 21 Tagen normalisieren sowie knorpelanabole Signalwege aktivieren [14]. Ebenso konnte das Potential zur Regeneration fokaler femoraler, interessanterweise aber nicht patellarer Knorpeldefekte, im MRI gezeigt werden [15]. Sprifermin, ein rekombinantes humanes FGF-18, konnte in der höchsten Dosierung (100  $\mu$ g) in einer randomisierten und doppelt verblindeten Studie nach 5 Jahren den Knorpelabbau im tibiofemorale Kompartiment um 0,05 mm gegenüber Placebo reduzieren, wenngleich sich aber bzgl. klinischer Scores (WOMAC) nach 5 Jahren kein signifikanter Unterschied zeigte bei ebenso deutlicher und anhaltender Schmerzverbesserung in der Placebogruppe [16]. Die zu erwartenden Effekte dieser Therapien liegen bisher bei einer mäßigen Beschwerdelinderung ohne oder mit geringer Überlegenheit gegenüber Placebo und knorpelstruktur erhaltenen oder -aufbauenden Effekten. Da das Potential dieser Medikamente aber im langfristigen strukturellen Erhalt des Gelenkknorpels liegt, sollte eine solche Therapie möglicherweise in frühen Arthrosestadien gestartet werden. Von einer tatsächlichen Remission bei größeren und ausgedehnten Knorpelschäden kann aber bisher nicht gesprochen werden.

Die metabolische Homöostase zur Ernährung des avaskulären Knorpelgewebes ist ein weiterer essenzieller Faktor für die Erhaltung der Knorpel-

funktion. Knorpelschäden und Fehlbelastungen können „metabolischen Stress“ auslösen und damit die gesamte katabole Kaskade der Knorpeldegeneration. Mögliche antioxidative Therapien durch z.B. Vitamin C- oder Vitamin E-Substitution haben diesbezüglich kontroverse Ergebnisse erbracht [17, 18]. Darüber hinaus gehende therapeutische Ansätze zur Enzymmodulation und mitochondrialen Modulation sind derzeit v.a. noch in der präklinischen Forschung.

Generell muss festgehalten werden, dass bisher nur palliative, beschwerdelindernde Therapien zur Verfügung stehen bzw. einige Maßnahmen den Krankheitsverlauf verlangsamen können. Eine „disease-modification“ im Sinne einer möglichen Remission der Erkrankung ist bis heute nicht möglich.

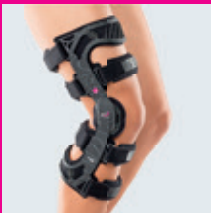Wenngleich bereits gezeigt werden konnte, dass eine Arthroseentwicklung durch medikamentöse Interventionen verlangsamt werden kann und sogar knorpelanabole Effekte möglich sind, erscheint die Regeneration eines Gelenks mit fortgeschrittener Arthrose bisher nicht möglich. Das Tissue Engineering verspricht die Züchtung auch von komplexen Geweben, um zerstörtes Gewebe zu ersetzen. Auf diesem Gebiet wurde in den letzten Jahren viel Forschung betrieben und auch Fortschritte erzielt. Tissue Engineering in Kombination mit medikamentösen Ansätzen, welche die für die Arthrose typischen katabolen Prozesse stoppen bzw. umdrehen, könnten zukünftig die Möglichkeiten für regenerative Therapien erweitern.

**Literatur:**

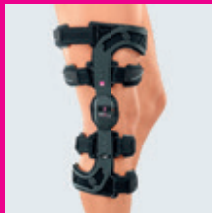- [1] Hunter DJ, Bierma-Zeinstra S. Osteoarthritis. *Lancet*. 2019; 393: 1745-1759
- [2] Luyten FP, Denti M, Filardo G, Kon E, Engebretsen L. Definition and classification of early osteoarthritis of the knee. *Knee Surg Sports Traumatol Arthrosc*. 2012 Mar;20(3):401-6. doi: 10.1007/s00167-011-1743-2. Epub 2011 Nov 8. PMID: 22068268.
- [3] Madry H, Kon E, Condello V, Peretti GM, Steinwachs M, Seil R, Berruto M, Engebretsen L, Filardo G, Angele P. Early osteoarthritis of the knee. *Knee Surg Sports Traumatol Arthrosc*. 2016 Jun;24(6):1753-62. doi: 10.1007/s00167-016-4068-3. Epub 2016 Mar 21. PMID: 27000393.
- [4] de Windt TS, Vonk LA, Brittberg M, Saris DB. Treatment and prevention of (early) osteoarthritis using articular cartilage repair-fact or fiction? A systematic review. *Cartilage*. 2013;4(3 Suppl):S5-S25
- [5] Feucht MJ, Izadpanah K, Vogt S, Mehl J. (2021) Stellenwert der chirurgischen Knorpeltherapie bei Früharthrose. *rheuma plus* 20:272-80.
- [6] Bayliss LE, Culliford D, Monk AP, Glyn-Jones S, Prieto-Alhambra D, Judge A, Cooper C, Carr AJ, Arden NK, Beard DJ, Price AJ. The effect of patient age at intervention on risk of implant revision after total replacement of the hip or knee: a population-based cohort study. *Lancet*. 2017 Apr 8;389(10077):1424-1430. doi: 10.1016/S0140-6736(17)30059-4. Epub 2017 Feb 14. Erratum in: *Lancet*. 2017 Apr 8;389(10077):1398. PMID: 28209371; PMCID: PMC5522532.
- [7] Muthu S, Korpershoek JV, Novais EJ, Tawy GF, Hollander AP, Martin I. Failure of cartilage regeneration: emerging hypotheses and related therapeutic strategies. *Nat Rev Rheumatol*. 2023 Jul;19(7):403-416. doi: 10.1038/s41584-023-00979-5. Epub 2023 Jun 9. PMID: 37296196.
- [8] Acevedo Rua L, Mumme M, Manferdini C, Darwiche S, Khalil A, Hilpert M, Buchner DA, Lisignoli G, Occhetta P, von Rechenberg B, Haug M, Schaefer DJ, Jakob M, Caplan A, Martin I, Barbero A, Pelttari K. Engineered nasal cartilage for the repair of osteoarthritic knee cartilage defects. *Sci Transl Med*. 2021 Sep;13(609):eaaz4499. doi: 10.1126/scitranslmed.aaz4499. Epub 2021 Sep 1. PMID: 34516821.
- [9] Mumme M, Barbero A, Miot S, Wixmerten A, Feliciano S, Wolf F, Asnaghi AM, Baumhoer D, Bieri O, Kretzschmar M, Pagenstert G, Haug M, Schaefer DJ, Martin I, Jakob M. Nasal chondrocyte-based engineered autologous cartilage tissue for repair of articular cartilage defects: an observational first-in-human trial. *Lancet*. 2016 Oct 22;388(10055):1985-1994. doi: 10.1016/S0140-6736(16)31658-0. PMID: 27789021.
- [10] Lane N, Hsu B, Visich J, Xie B, Khan A, Dananberg J. ABSTRACT| VOLUME 29, SUPPLEMENT 1, S52-S53, APRIL 2021. A phase 2, randomized, double-blind, placebo-controlled study of senolytic molecule UBX0101 in the treatment of painful knee osteoarthritis. *Open Archive*. doi:https://doi.org/10.1016/j.joca.2021.02.077
- [11] Johnstone B, Stoddart MJ, Im GI. Multi-Disciplinary Approaches for Cell-Based Cartilage Regeneration. *J Orthop Res*. 2020 Mar;38(3):463-472. doi: 10.1002/jor.24458. Epub 2019 Sep 18. PMID: 31478253.
- [12] Wang SX, Abramson SB, Attur M, Karsdal MA, Preston RA, Lozada CJ, Kosloski MP, Hong F, Jiang P, Saltarelli MJ, Hendrickson BA, Medema JK. Safety, tolerability, and pharmacodynamics of an anti-interleukin-1 $\alpha/\beta$  dual variable domain immunoglobulin in patients with osteoarthritis of the knee: a randomized phase 1 study. *Osteoarthritis Cartilage*. 2017 Dec;25(12):1952-1961. doi: 10.1016/j.joca.2017.09.007. Epub 2017 Sep 28. PMID: 28964890.
- [13] Fleischmann RM, Bliddal H, Blanco FJ, Schnitzer TJ, Peterfy C, Chen S, Wang L, Feng S, Conaghan PG, Berenbaum F, Pelletier JP, Martel-Pelletier J, Vaeterlein O, Kaley GS, Liu W, Kosloski MP, Levy G, Zhang L, Medema JK, Levesque MC. A Phase II Trial of Lutikizumab, an Anti-Interleukin-1 $\alpha/\beta$  Dual Variable Domain Immunoglobulin, in Knee Osteoarthritis Patients With Synovitis. *Arthritis Rheumatol*. 2019 Jul;71(7):1056-1069. doi: 10.1002/art.40840. Epub 2019 Jun 7. PMID: 30653843.
- [14] Gerwin N, Scotti C, Halleux C, Fornaro M, Elliott J, Zhang Y, Johnson K, Shi J, Walter S, Li Y, Jacobi C, Laplanche N, Belaud M, Paul J, Glowacki G, Peters T, Wharton KA Jr, Vostiar I, Polus F, Kramer I, Guth S, Seroutou A, Choudhury S, Laurent D, Gimbel J, Goldhahn J, Schieker M, Brachat S, Roubenoff R, Kneissel M. Angiopoietin-like 3-derivative LNA043 for cartilage regeneration in osteoarthritis: a randomized phase 1 trial. *Nat Med*. 2022 Dec;28(12):2633-2645. doi: 10.1038/s41591-022-02059-9. Epub 2022 Dec 1. PMID: 36456835; PMCID: PMC9800282.
- [15] Trattng S, Scotti C, Laurent D, Juras V, Hacker S, Cole B, Pasa L, Lehovc R, Szomolanyi P, Raithel E, Saxer F, Praestgaard J, La Gamba F, Jiménez JL, Ramos DS, Roubenoff R, Schieker M. POS0277 Anabolic effect of LNA043, a novel disease modifying osteoarthritis drug candidate: results from an imaging based Proof-Of-Concept trial in patients with focal articular lesions. *Annals of the Rheumatic Diseases* 2021;80:363.
- [16] Eckstein F, Hochberg MC, Guehring H, Moreau F, Ona V, Bihlet AR, Byrjalsen I, Andersen JR, Daelken B, Guenther O, Ladell C, Michaelis M, Conaghan PG. Long-term structural and symptomatic effects of intra-articular sprifermin in patients with knee osteoarthritis: 5-year results from the FORWARD study. *Ann Rheum Dis*. 2021 Aug;80(8):1062-1069. doi: 10.1136/annrheumdis-2020-219181. Epub 2021 May 7. PMID: 33962962; PMCID: PMC8292562.
- [17] Chin KY, Ima-Nirwana S. The Role of Vitamin E in Preventing and Treating Osteoarthritis - A Review of the Current Evidence. *Front Pharmacol*. 2018 Aug 21;9:946. doi: 10.3389/fphar.2018.00946. PMID: 30186176; PMCID: PMC6113565.
- [18] Dunlap B, Patterson GT, Kumar S, Vyavahare S, Mishra S, Isales C, Fulzele S. Vitamin C supplementation for the treatment of osteoarthritis: perspectives on the past, present, and future. *Ther Adv Chronic Dis*. 2021 Oct 20;12:20406223211047026. doi: 10.1177/20406223211047026. PMID: 34729150; PMCID: PMC8543556.

# medi Knie-Orthesen

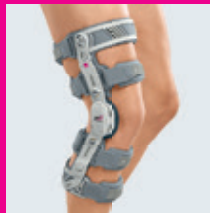Patientenindividuelle Therapie nach Knorpel Eingriffen



**M.4s® comfort**  
klassische 4-Punkt  
Hartrahmenorthese



**M.4 X-lock®**  
4-Punkt Hartrahmen-  
orthese mit Lock-  
Mechanismus



**M.4s® OA comfort**  
4-Punkt Hartrahmen-  
orthese zur Varus-/  
Valgusentlastung

Zweckbestimmungen:  
M.4s comfort / M.4 X-lock: Rahmenorthesen zur Führung und Stabilisierung des Kniegelenks  
mit Extensions- / Flexionsbegrenzung  
M.4s OA / M.4s OA comfort: Rahmenorthese zur Entlastung und Stabilisierung des Kniegelenks

## 4. Spezialfälle der Knorpeltherapie

### 4.1 Knorpeltherapie im Patellofemoralgelenk

(S. Vogt, M. Mumme, J. Schagemann, A. Schmitt)

Knorpelschäden im Patellofemoralgelenk reichen von akuten traumatischen chondralen/osteocondralen Absprengungen, über degenerative Knorpelschäden im Verlauf nach einem Makrotrauma oder in Folge von repetitiven Mikrotraumen bis hin zu osteochondralen Läsionen ohne bekannten Pathomechanismus. Die Schäden können fokal oder generalisiert (bis hin zur patellofemorale Arthrose) auftreten. Ein Großteil der Knorpelschäden tritt im Rahmen einer Patellainstabilität mit (rezidivierenden) Luxationen und im Rahmen von Begleitpathologien (z.B. valgisches Malalignment, erhöhte femorale Antetor-

sion mit Innenrotationsgang, stark erhöhter TTTG) auf. Jedoch gibt es auch weitere Gründe für Knorpelschäden in diesem Gelenkbereich. Lansdown et al. konnten zeigen, dass eine posteriore Platzierung der Tuberositas Tibiae im Verhältnis zur Trochlea Grube prädisponierend für patellofemorale Knorpelschäden ist [10]. Auch scheint eine Patella alta und damit ein spätes Eintauchen der Patella in die Trochlea während der Beugung Knorpelschäden im Patellofemoralgelenk zu verursachen bzw. zumindest zu begünstigen [6,12].

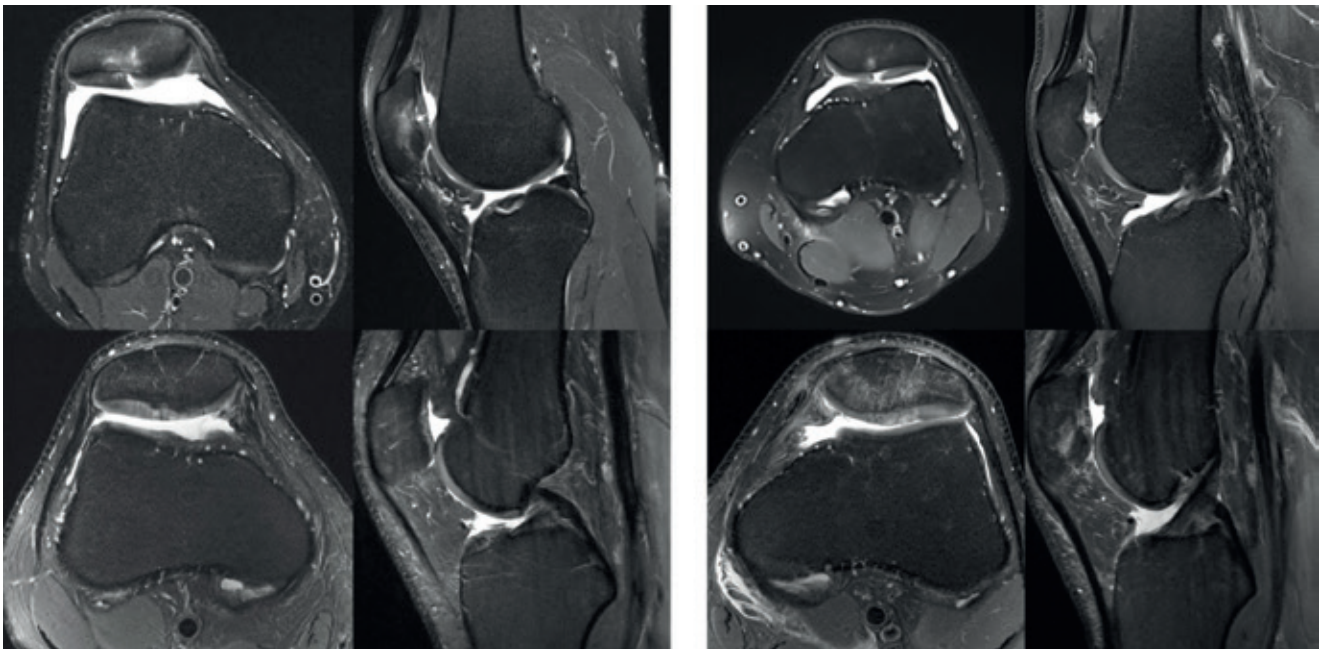
Günstig für eine erfolgreiche Knorpeltherapie sind insbesondere traumatische fokale osteochondrale Schäden, die eine günstige Prognose bezüglich Reintegration und Knorpelintegrität nach einer zeitnahen Refixation haben [10].

Insgesamt stehen im Patellofemoralgelenk aber alle Knorpel-reparativen Prozeduren zur Verfügung, beginnend bei der Mikrofrakturierung bis hin zu Knorpelzelltransplantations-Techniken.

Die Therapie sollte die Pathophysiologie des Schadens berücksichtigen und ggf. mit (Knorpel-entlastenden) Begleiteingriffen (z.B. MPFL-Plastik, Achs-/Torsionskorrektur) kombiniert werden.

#### Traumatische Schäden

Chondrale und osteochondrale Absprengungen („Flake fractures“), z.B. nach einer Patellaluxation, sollten bei geeignetem Gewebe refixiert werden [9]. Dabei haben insbesondere die osteochondralen Schäden ein



**Abb. 1** ▲ 27-jähriger Patient. Nicht-traumatischer 4° Knorpelschaden zentrale Patella beidseits. Obere Reihe präoperativ, untere Reihe postoperativ (nach MACT/Tetec). Links: Rechtes Knie prä- und postoperativ (2 Jahre), rechts: Linkes Knie prä- und postoperativ (0,5 Jahre). © 2023 AGA-Knie-Knorpel-Meniskus-Komitee

besseres Heilungspotential (Knochen-Knochenheilung). Eine aktuelle Studie von Husen et al. zeigte jedoch auch für rein chondrale Verletzungen eine gute Reintegrationsrate und gute klinische Ergebnisse nach Refixierung [7]. Einschränkung ist diesbezüglich darauf hinzuweisen, dass das Durchschnittsalter der Patienten bei 14,9 Jahren lag und diese noch offene Wachstumsfugen besaßen. Interessanterweise treten im Rahmen einer Patellaluxation besonders schwere Knorpelverletzungen bei Patienten auf, die über eine „normale“ Trochlea und einen normalen TTTG verfügen, also bei Patienten, die eher eine echte traumatische Luxation erleiden und nicht bei denen, die gewohnheitsmäßig bei Bagatelltraumen Luxationen erleiden und z.T. schwere Trochleadysplasien haben [21].

Die Refixation kann über bioresorbierbare Schrauben, über Metallschrauben (z.B. Leibinger System) oder auch resorbierbare Stifte (z.B. Ethipins®) erfolgen. Permanente Implantate müssen in der Regel nach Einheilung des Gewebes entfernt werden und können nur verbleiben, wenn sie sicher tief subchondral eingebracht wurden. Resorbierbare Implantate müssen nur bei Fehllage entfernt werden, haben aber je nach Material mehr oder weniger das Problem einer Gewebekrose (u.a. mit Zystenbildung) im Rahmen des Resorptionsprozesses.

### Fokale Knorpelschäden (nicht akut)

Fokale Knorpelschäden des Patellofemoralgelenkes können symptomatisch oder auch asymptomatisch sein. Dieses hängt meist von der Schadensgröße ab (je größer desto eher Beschwerden) [20] und zeigt sich im MRT meist an einer (ödematösen) Reaktion

des subchondralen Knochens mit konsekutiver Aktivierung freier Nervenendigungen. Diese Schäden können im MRT gut verifiziert und von disseminierten abgegrenzt werden [20].

Fokale (symptomatische) Knorpelschäden sowohl an der Patella als auch an der Trochlea können je nach Größe mit den beiden klassischen „Knorpeltechniken“ Mikrofrakturierung/Anbohrung und Knorpelzelltransplantation behandelt werden. Alternative Verfahren sind die Matrix-assoziierte Mikrofrakturierung (z.B. AMIC) oder das „Minced cartilage“ Verfahren, im dem kleine Knorpelstückchen mit Fibrinkleber in den Defekt gebracht werden. Randständige Zellen sollen dabei aus den Knorpelfragmenten auswachsen und durch Proliferation und Synthese den Defekt zunehmend mit Knorpelgewebe ersetzen. Generell ist die Studienlage zu Knorpeltherapien im Patellofemoralgelenk deutlich weniger valide als im Femorotibialgelenk.

Die Mikrofrakturierung sollte bis zu einer Größe von 2cm<sup>2</sup> Verwendung finden [16], dabei ist die Technik an der Patella aufgrund der anatomischen Situation deutlich schwerer als an der Trochlea. Es kann unter Umständen nötig sein dieses Verfahren in offener Technik nach einem Umklappen der Patella durchzuführen.

Bei größeren Schäden über 2cm<sup>2</sup> ist die laut Studien am besten geeignete Knorpeltherapie die Knorpelzelltransplantation (▣ Abb. 2), sowohl an der Trochlea als auch an der Patella [14]. Diese kann arthroskopisch [2, 15] oder offen erfolgen [8]. Kon et al. berichten in ihrer Studie über gute Langzeitergebnisse im Patellofemoralgelenk. Günstig für die operative Durchführung (Vernähen am umgebenen Knorpel), den Erfolg (biomechanische Belastung) und die Nachbehandlung sind

insbesondere Schäden, die nicht an den knorpelfreien Rändern der Patella oder Trochlea liegen (▣ Abb. 1). Es liegen aktuell keine validen/vergleichenden Studien bezüglich der Matrix-assoziierten Mikrofrakturierung [4, 18] und der „Minced-cartilage“ Verfahren im Patellofemoralgelenk vor, so dass zusammengefasst der kleine symptomatische Knorpelschaden im Patellofemoralgelenk mit einer Mikrofrakturierung und der größere (symptomatische) mit einer Knorpelzelltransplantation behandelt werden sollte. Neuere Verfahren sollten nur im Rahmen von Studien angewendet werden. Die Anwendung von osteochondralen Transplantationen für rein chondrale Schäden der Patella wird von den Autoren aus mehreren Gründen kritisch gesehen. Zum einen wird ein „gesunder“ Knochen (unterhalb des Knorpelschadens) „geopfert“ und durch einen Spenderknochen ersetzt, der erstmal einheilen muss. Dieses passiert häufig mit randständigen Zystenbildungen und anhaltenden Veränderungen im MRT. Insbesondere sind aber die Knorpeldicken der Trochlea (Spenderareal) und der Patella (Empfängerareal) massiv unterschiedlich, so dass es zu einer ungünstigen biomechanischen Belastung (Scherbelastung) des subchondralen Knochens kommt, da dieser nicht im Alignment mit dem umgebenen Knochen ist, wenn gleichzeitig die Knorpeloberfläche kongruent sein soll. Dieses begünstigt eine frühzeitige Degeneration. Des Weiteren ist der subchondrale patellare Knochen deutlich härter als der der Trochlea femoris. Dieses zeigt sich allein an der Operationstechnik: Der patellare Defekt kann nicht mit dem normalen Hohlmeißelsystem entfernt werden, sondern muss ausgefräht werden. Anders verhält es sich bei einem trochleären Knorpelschaden, der mit einem trochleären osteochondralen Transplantat versorgt wird (ver-

gleichbare Morphologie). Jedoch bleibt auch hier das Problem, dass bei einem rein chondralen Schaden „gesunder“ Knochen „geopfert“ wird und die Problematik der Entnahmemorbidität besteht [19]. Die Verwendung von autologen osteochondralen Transplantaten wird daher in der Literatur kontrovers diskutiert [5].

### Nicht-fokale Knorpelschäden

Diese Schäden entstehen in der Regel durch einen degenerativen Prozess und können größere Bereiche der Knorpelflächen von Trochlea und Patella betreffen. Typisch für diese Schäden ist, dass ein scharfer Rand zu angrenzendem gesunden Knorpel fehlt. Der Übergang zum benachbarten Knorpel ist durch eine zunehmende Reduktion der Degeneration gekennzeichnet. Der Übergang in eine Arthrose ist fließend und zeigt sich durch eine zunehmende entzündliche Beteiligung anderer Kniestrukturen (u.a. chronische Synovialitis, Osteophyten). Gründe für diese Schäden reichen von ursprünglich einmaliger traumatischer Überlastung [17], über repetitive Mikrotraumen bei Fehlbelastung (Patellahyperkompressi-

on/bi- und unilateral) bis zu Knorpelschäden durch repetitive Luxationen im Rahmen einer Patellainstabilität. Die Interventionsmöglichkeit durch Knorpel-reparative Eingriffe ist stark eingeschränkt bis kontraindiziert und kann nur nach individueller Betrachtung als „Salvage“ Verfahren in Erwägung gezogen werden.

### Osteochondrale Schäden an Patella und Trochlea

Osteochondrale Schäden sind in diesem Gelenkbereich seltener als im Femorotibialgelenk und häufig kleiner von der flächigen Ausdehnung. In einer Metaanalyse wird aktuell von insgesamt 288 publizierten Fällen dieser Läsionen bei Jugendlichen auf wobei der Pathomechanismus ungeklärt ist [3], aber wahrscheinlich anderen Mechanismen unterliegt als im Femorotibialgelenk.

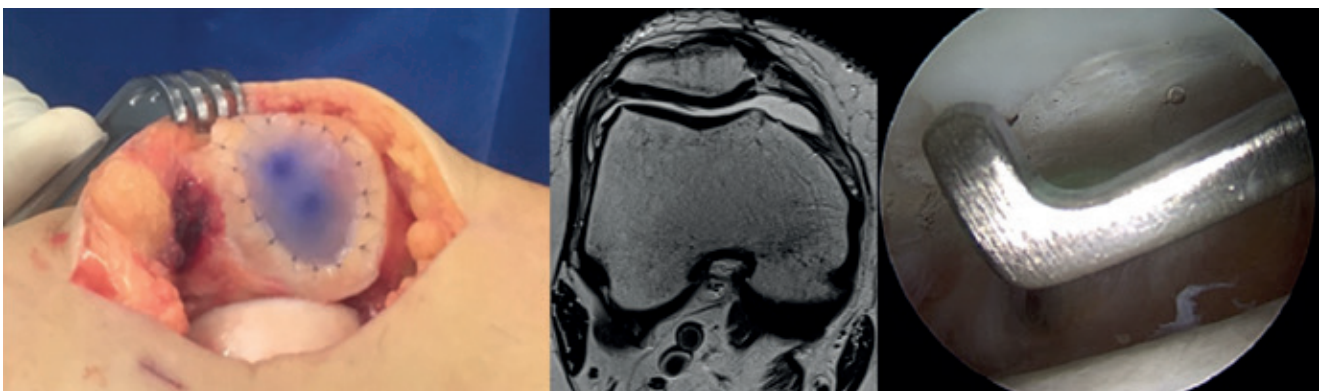
Im Rahmen der Therapie dieser Schäden müssen sowohl der Knorpel als auch der Knochenschaden adressiert werden. Bei kleinen Schäden können autologe osteochondrale Zylinder

eines weniger belasteten Areal der Trochlea (laterale und mediale Kante und distal/zentral) als Spenderregion verwendet werden. Es ist jedoch zu berücksichtigen, dass es auch bei einem gesunden Patellofemoralgelenk durchaus zu Entnahmemorbiditäten kommen kann [19] und bei einem vorgeschädigten Gelenk die Indikation noch viel restriktiver gestellt werden sollte. Eine Alternative Entnahme kann hier aus dem posteromedialen Femurcondylus erfolgen.

Alternativen sind Spongiosaplastik Techniken kombiniert mit Knorpelzellen („Sandwich“ Technik) oder mit einer (Kollagen)-Membran. Leider ist hier die Studienlage speziell für diesen Gelenkbereich wenig valide.

Bei guter Knorpelqualität sollte eine Refixation mit Spongiosaplastik nach Debridement des betroffenen subchondralen Knochens erwogen werden (▣ **Abb. 3**). Dieses Verfahren ist vor allem vor Wachstumsabschluss zu bevorzugen, da noch sehr viel Heilungspotential besteht.

Eine weitere Alternative wäre die Verwendung von allogenen osteochon-



**Abb. 2** ▲ Sehr großer Knorpelschaden der Patella. Deckung mit MACT/Tetec und MRT und arthroskopischen Bild ein Jahr postoperativ  
© 2023 AGA-Knie-Knorpel-Meniskus-Komitee



dralen Transplantaten („Fresh-frozen“), die jedoch im deutschsprachigen Raum, auch aus rechtlichen Gründen, kaum Verwendung finden. Diese Methode ist in den USA aber sowohl für chondrale als auch für osteochondrale Defekte sehr verbreitet. Jedoch scheint sie zumindest im Patellofemoralgelenk wenig erfolgreich zu sein, da schon im Rahmen eines 2 Jahres Nachuntersuchungszeitraum von eher schlechten Ergebnissen berichtet wird [13].

### Korrespondierende patellofemorale Knorpelschäden („kissing lesions“)

Insbesondere bei patellofemoraler Instabilität mit rezidivierenden Luxationen können frühzeitig auch Knorpelschäden sowohl an Patella als auch Trochlea femoris entstehen. Diese sogenannten „kissing lesions“ stellen einen Risikofaktor für schlechtere Ergebnisse nach Knorpeltherapie dar [13]. Es existieren keine wissenschaftlich fundierten Behandlungsempfehlungen. Die Basis einer möglichen

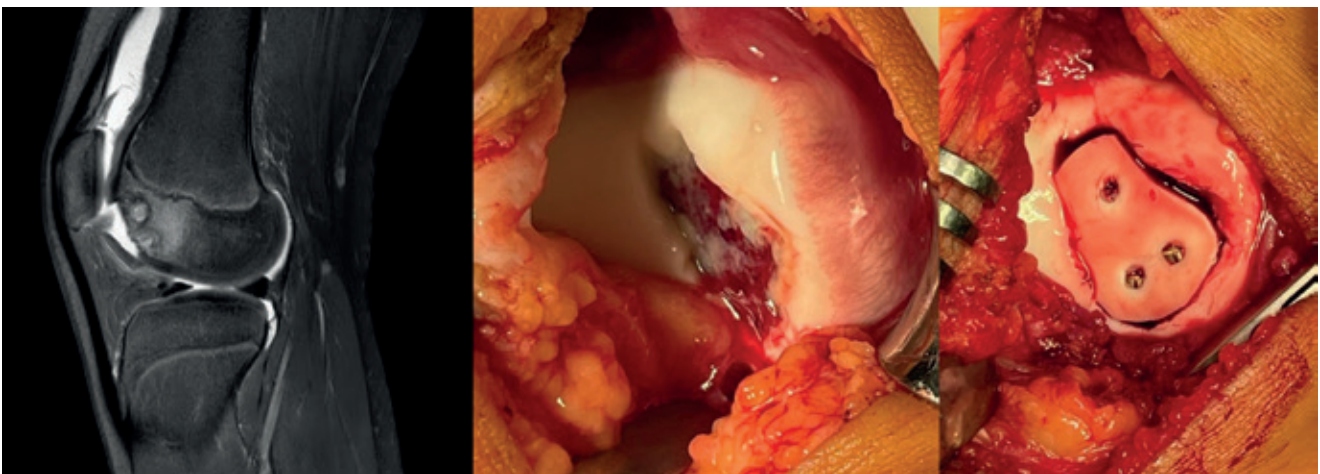Knorpeltherapie bzw. osteochondralen Therapie ist auch hier primär die Behandlung der ursächlichen Begleitpathologien. Angewendet werden mitunter knochenmarksstimulierende Verfahren und auch die Knorpelzelltransplantation [24], wenngleich diese gemäß Indikationsempfehlung zur Knorpelzelltransplantation nicht klar indiziert ist. Vor einer Durchführung einer Knorpelzelltransplantation sollte in diesen Fällen eine Klärung der Kostenübernahme mit dem Träger erfolgen. Nichtsdestotrotz konnte Ogura et al in einer Kohorte von 58 Patienten nach Knorpelzelltransplantation mit Tuberositas-Osteotomie eine Survival-Rate von 79% nach durchschnittlich 10 Jahren mit einer hohen Zufriedenheitsrate bei den „Survivern“ zeigen [22].

### Begleitpathologien

Begleitpathologien wie eine Patellainstabilität, Trochleadysplasie, Achsendeformität, eine Rotationsfehlstellung (z.B. erhöhte femorale Ante-torsions) und ein erhöhter TTTG Wert,

die mit einem „Mal-Tracking“ der Patella (Fehlbelastung des Patellofemoralgelenks) einhergehen, müssen analysiert, bewertet und ggf. therapiert werden, um die Belastung auf den patellofemorale Knorpel bzw. Regeneratknorpel zu reduzieren; Ansonsten wird jede Form der Knorpeltherapie auf Dauer versagen.

Knorpelschäden im Patellofemoralgelenk treten meist im Rahmen einer Patellainstabilität mit weiteren Begleitpathologien auf. Prinzipiell stehen alle Knorpel-reparativen Therapien zur Verfügung, die auch vom Femorotibialgelenk bekannt sind. Leider ist bis heute aufgrund mangelhafter Studienqualität das „beste“ Verfahren für den jeweiligen Defekt nicht sicher eruiert [1]. Deswegen liegt es nahe, die Erfahrungen, die man im Bereich der Knorpeltherapie im Femorotibialgelenk gemacht hat und die durch höherwertige Studien abgesichert sind, auf das Femoropatellargelenk zu übertragen: Ein kleiner symptomatischer Knorpelschaden kann mit einem Knochenmark-stimulierenden Verfahren wie

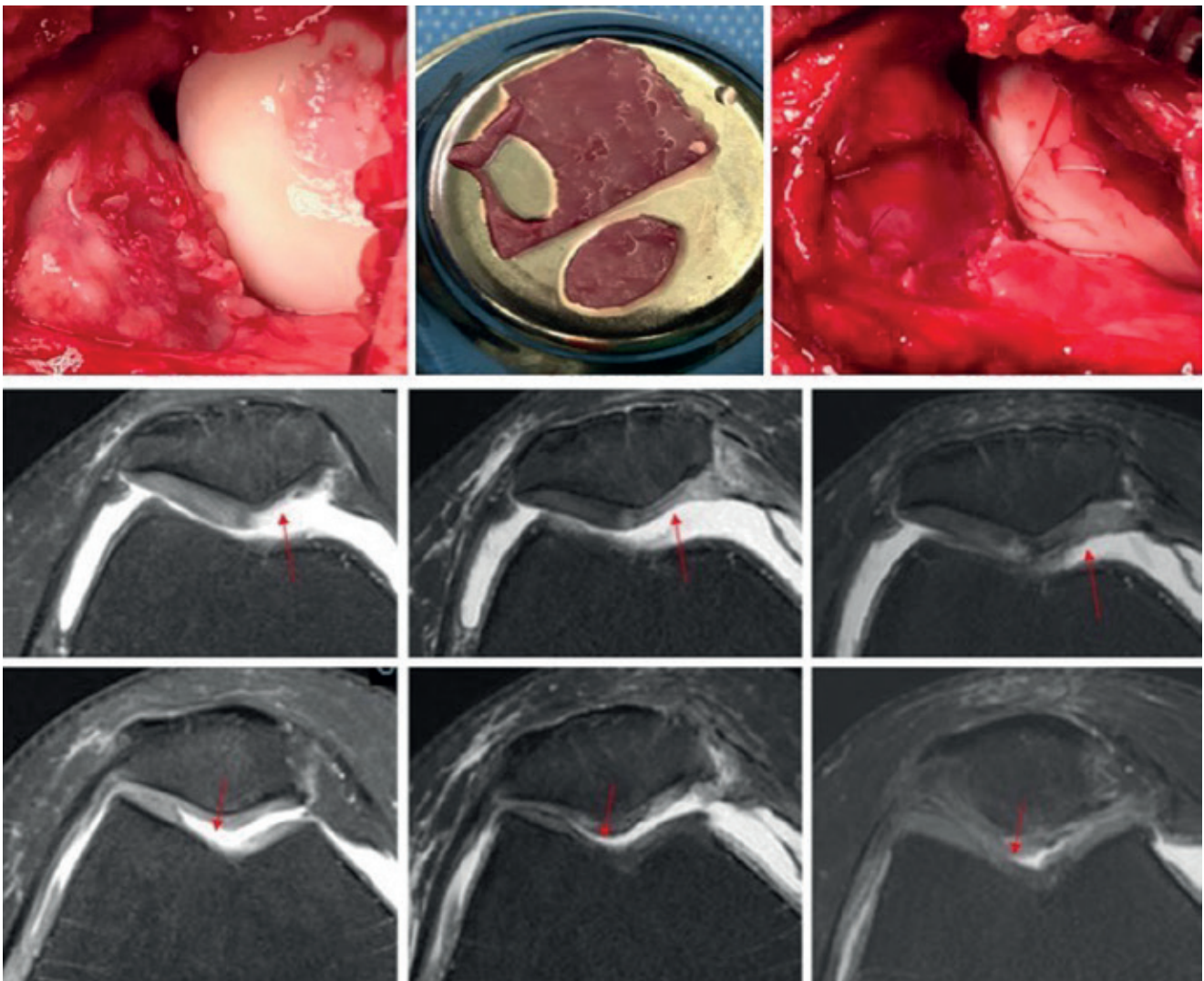


**Abb. 3** ▲ Osteochondrale Läsion der lateralen Trochlea. MRT präoperativ und intraoperativer Befund vor und nach Spongiosaplastik mit Refixierung des Knorpelfragments. © 2023 AGA-Knie-Knorpel-Meniskus-Komitee

der Mikrofrakturierung oder der AMIC behandelt werden, ein größerer mit der Knorpelzelltransplantation. Sollte der Schaden osteochondral sein, müssen beide Gewebe adressiert werden. Insbesondere der autologe osteochondrale Transfer in die Patella ist aufgrund der ungünstigen biomechanischen Verhältnisse nicht zu empfehlen. Er kann jedoch für die Trochlea eingesetzt werden. Alternativen, vor allem für grö-

ßere osteochondrale Schäden sind die „Sandwich“-Plastik und die Spongiosoplastik mit Membranaufgabe.

Wichtig ist es aber immer alle Begleitpathologien zu evaluieren und ggf. gleichzeitig zu behandeln, um für den Patienten gute Ergebnisse zu erzielen.



**Abb. 4** ▲ Knorpeltransplantation mit nasalem Knorpelgraft bei rezidivierenden korrespondierenden Knorpeldefekten der Trochlea femoris und retropatellär. Oben: intraoperativer Befund. Mitte und unten: MRT präoperativ und 3 und 12 Monate postoperativ. © 2023 AGA-Knie-Knorpel-Meniskus-Komitee

**Literatur:**

- [1] Andrade, R., J. Nunes, B. B. Hinckel, J. Gruskay, S. Vasta, R. Bastos, J. M. Oliveira, R. L. Reis, A. H. Gomoll and J. Espregueira-Mendes (2021). "Cartilage Restoration of Patellofemoral Lesions: A Systematic Review." *Cartilage* 13(1\_suppl): 57s-73s.
- [2] Blanke, F., N. Oehler, M. Haenle, R. Lenz, S. Vogt and T. Tischler (2021). "All-Arthroscopic Hydrogel-Based Autologous Chondrocyte Transplantation in the Knee Joint: Good Clinical and Magnetic Resonance Imaging Outcome After 24 Months." *Arthroscopy* 37(6): 1892-1899.e1891.
- [3] Bonaspetti, G., G. Dib, F. Azzola and A. Piovani (2022). "What Do We Currently Know About Patellofemoral Osteochondritis Dissecans?" *Cartilage* 13(1): 19476035221075948.
- [4] Calvo, R., D. Figueroa, F. Figueroa, J. Bravo, M. Contreras and N. Zilleruelo (2021). "Treatment of Patellofemoral Chondral Lesions Using Microfractures Associated with a Chitosan Scaffold: Mid-Term Clinical and Radiological Results." *Cartilage* 13(1\_suppl): 1258s-1264s.
- [5] Ginesin, E., N. S. Chari, J. Barnhart, N. Wojnowski and R. M. Patel (2023). "Cartilage Restoration for Isolated Patellar Chondral Defects: An Updated Systematic Review." *Orthop J Sports Med* 11(5): 23259671231153422.
- [6] Haj-Mirzaian, A., A. Guermazi, F. Pishgar, A. Pourvaziri, F. W. Roemer, C. Sereni, M. Hakky, B. Zikria, J. J. Stefanik and S. Demehri (2019). "Association of patella alta with worsening of patellofemoral osteoarthritis-related structural damage: data from the Osteoarthritis Initiative." *Osteoarthritis Cartilage* 27(2): 278-285.
- [7] Husen, M., A. J. Krych, M. J. Stuart, T. A. Milbrandt and D. B. F. Saris (2022). "Successful Fixation of Traumatic Articular Cartilage-Only Fragments in the Juvenile and Adolescent Knee: A Case Series." *Orthop J Sports Med* 10(11): 23259671221138074.
- [8] Kon, E., G. Filardo, A. Gobbi, M. Berruto, L. Andriolo, P. Ferrua, I. Crespiatico and M. Marcacci (2016). "Long-term Results After Hyaluronan-based MACT for the Treatment of Cartilage Lesions of the Patellofemoral Joint." *Am J Sports Med* 44(3): 602-608.
- [9] Kühle, J., P. Angele, P. Balcarek, M. Eichinger, M. Feucht, C. Haasper, G. Alexander, T. Jung, H. Lill, B. Marquass, M. Osti, R. Rosenberger, G. Salzmann, M. Steinwachs, C. Voigt, S. Vogt, J. Zeichen and P. Niemeyer (2013). "Treatment of osteochondral fractures of the knee: a meta-analysis of available scientific evidence." *Int Orthop* 37(12): 2385-2394.
- [10] Lansdown, D. A., D. Christian, B. Madden, M. Redondo, J. Farr, B. J. Cole and A. B. Yanke (2021). "The Sagittal Tibial Tubercle-Trochlear Groove Distance as a Measurement of Sagittal Imbalance in Patients with Symptomatic Patellofemoral Chondral Lesions." *Cartilage* 13(1\_suppl): 449s-455s.
- [11] Levy, A. S., J. Lohnes, S. Sculley, M. LeCroy and W. Garrett (1996). "Chondral delamination of the knee in soccer players." *Am J Sports Med* 24(5): 634-639.
- [12] Lu, W., J. Yang, S. Chen, Y. Zhu and C. Zhu (2016). "Abnormal Patella Height Based on Insall-Salvati Ratio and its Correlation with Patellar Cartilage Lesions: An Extremity-Dedicated Low-Field Magnetic Resonance Imaging Analysis of 1703 Chinese Cases." *Scand J Surg* 105(3): 197-203.
- [13] Melugin, H. P., T. J. Ridley, C. D. Bernard, D. Wischmeier, J. Farr, M. J. Stuart, J. A. Macalena and A. J. Krych (2021). "Prospective Outcomes of Cryopreserved Osteochondral Allograft for Patellofemoral Cartilage Defects at Minimum 2-Year Follow-up." *Cartilage* 13(1\_suppl): 1014s-1021s.
- [14] Olivos Meza, A., S. Cortés González, J. J. Ferniza Garza, F. J. Pérez Jiménez, V. C. Enrique and C. Ibarra (2021). "Arthroscopic Treatment of Patellar and Trochlear Cartilage Lesions with Matrix Encapsulated Chondrocyte Implantation versus Microfracture: Quantitative Assessment with MRI T2-Mapping and MOCART at 4-Year Follow-up." *Cartilage* 12(3): 320-332.
- [15] Sumida, Y., K. Nakamura, S. Feil, M. Siebold, J. Kirsch and R. Siebold (2022). "Good healing potential of patellar chondral defects after all-arthroscopic autologous chondrocyte implantation with spheroids: a second-look arthroscopic assessment." *Knee Surg Sports Traumatol Arthrosc* 30(5): 1535-1542.
- [16] Vogt, S., S. Braun and A. B. Imhoff (2007). "[Stage oriented surgical cartilage therapy. Current situation]." *Z Rheumatol* 66(6): 493-503; quiz 504.
- [17] Voronkova, E., I. Melnikov, A. Manzhurtev, O. Bozhko, D. Vorobyev, T. Akhadov and P. Menshchikov (2023). "T(2) Mapping of Patellar Cartilage After a Single First-Time Episode of Traumatic Lateral Patellar Dislocation." *J Magn Reson Imaging*.
- [18] Waltenspül, M., C. Suter, J. Ackermann, N. Kühne and S. F. Fucentese (2021). "Autologous Matrix-Induced Chondrogenesis (AMIC) for Isolated Retropatellar Cartilage Lesions: Outcome after a Follow-Up of Minimum 2 Years." *Cartilage* 13(1\_suppl): 1280s-1290s.
- [19] Weigelt, L., S. Siebenlist, D. Hensler, A. B. Imhoff and S. Vogt (2015). "Treatment of osteochondral lesions in the elbow: results after autologous osteochondral transplantation." *Arch Orthop Trauma Surg* 135(5): 627-634.
- [20] Xará-Leite, F., A. Vinha, C. Valente, R. Andrade and J. Espregueira-Mendes (2023). "Magnetic resonance imaging is able to detect patellofemoral focal cartilage injuries: a systematic review with meta-analysis." *Knee Surg Sports Traumatol Arthrosc* 31(6): 2469-2481.
- [21] Zheng, L., X. L. Si, M. Zhang and G. Y. Zhang (2022). "Factors associated with acute articular cartilage lesions of the patella and lateral femoral condyle in acute first-time lateral patellar dislocation: A prospective magnetic resonance imaging study." *Injury* 53(7): 2644-2649.
- [22] Ogura T, Bryant T, Merkely G, Minas T. Autologous Chondrocyte Implantation for Bipolar Chondral Lesions in the Patellofemoral Compartment: Clinical Outcomes at a Mean 9 Years' Follow-up. *Am J Sports Med*. 2019 Mar;47(4):837-846. doi: 10.1177/0363546518824600. Epub 2019 Feb 13. PMID: 30758979.
- [23] Melugin HP, Bernard CD, Camp CL, Saris DBF, Krych AJ. Bipolar Cartilage Lesions of the Knee: A Systematic Review of Techniques, Outcomes, and Complications. *Cartilage*. 2021 Dec;13(1\_suppl):17S-30S. doi: 10.1177/1947603519855761. Epub 2019 Jun 16. PMID: 31204486; PMCID: PMC8808778.
- [24] Sessums P, Young P, Washington J. Optimizing Outcomes in Articulating (Kissing) Patellofemoral Joint Osteochondral Lesions: Case Report and Review of the Literature. *J Am Acad Orthop Surg Glob Res Rev*. 2021 Mar 19;5(3):e00085. doi: 10.5435/JAAOS-Global-D-20-00085. PMID: 33986226.

## 4.2 Knorpeltherapie bei Achsfehlstellungen

(T. Yilmaz, A. Schmitt)

Der artikuläre Knorpel ist ein zentraler Pfeiler für die schmerzfreie Beweglichkeit unserer Gelenke. Dabei kommt es bei Überlastungen der Knorpelflächen zu Schäden am Knorpel. Diese führen letzten Endes zur Arthrose. [1]

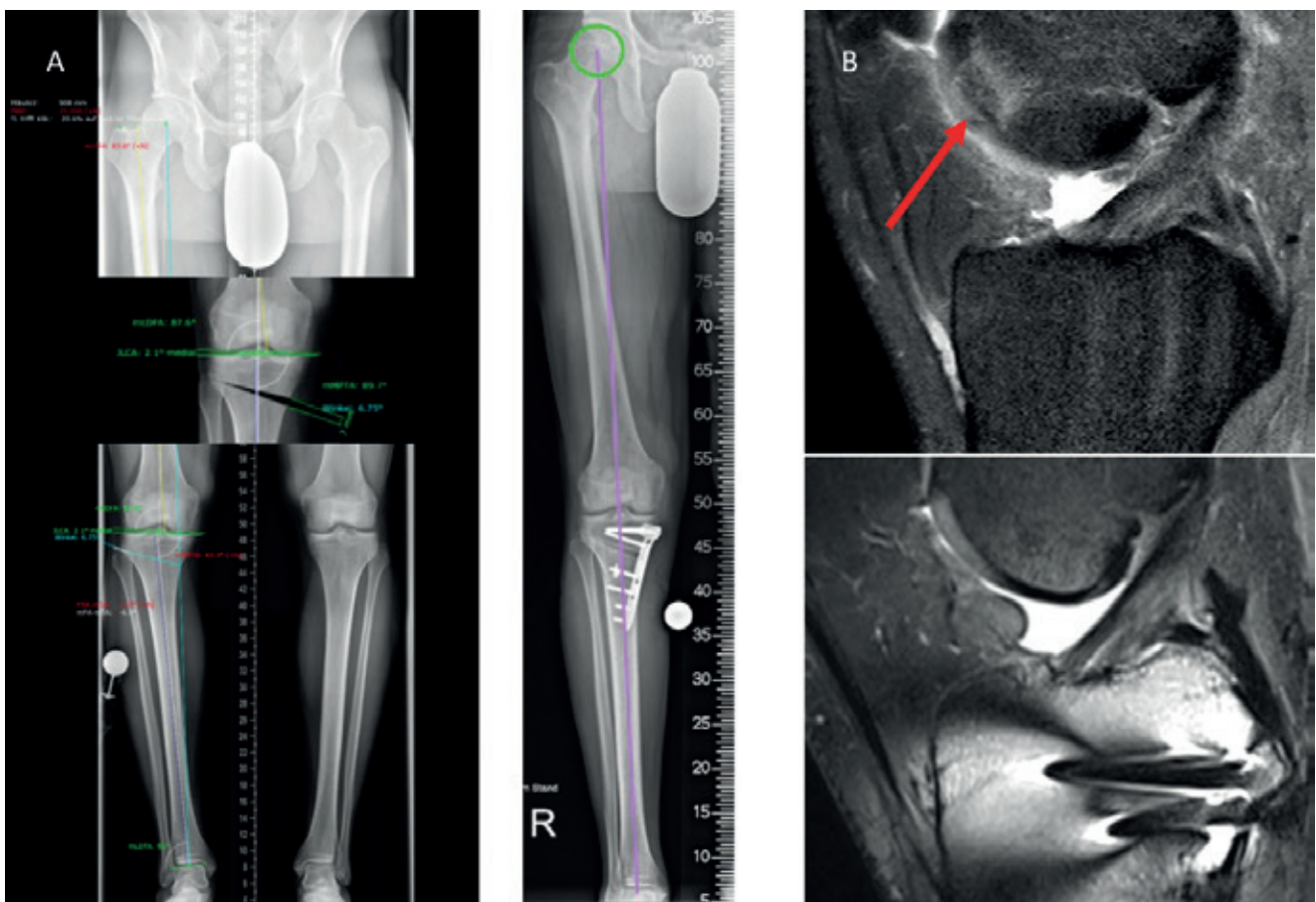
Eine veränderte Geometrie in der Frontalebene im Sinne einer Varus-

oder Valgus-Fehlstellung hat einen deutlichen Einfluss auf die Druckverteilung im Gelenk. Auch geringgradige Fehlstellungen, beispielsweise ein Varus von etwa 3 bis 5 Grad verlagern den Druck deutlich in das mediale Kompartiment.[2]

Damit sind Varus- und Valgus-Fehlstellungen ein wesentlicher Faktor für das Voranschreiten einer medialen, bzw. lateralen Gonarthrose. [3] Patienten mit einer mechanisch valgischen Beinachse zeigen eine mehr als 5-fach

erhöhte Rate an lateralen Arthrosen auf. [4] Ein mechanischer Varus führt durch die Mehrbelastung des medialen Kompartimentes zu einer deutlichen Risikoerhöhung für Knorpelschäden. Das Risiko nimmt dabei mit jedem Grad Varus zu. [5]

Diese Fakten zeigen auf, dass es essenziell ist, die mechanische Beinachse im Rahmen der Knorpelregenerativen Chirurgie am Kniegelenk mit zu beachten und ggf. zu korrigieren. Krych et al. konnte in einer Versagensanalyse fehl-



**Abb. 1** ▲ Dargestellt ist der Verlauf eines Patienten mit symptomatischem Trochleären Knorpelschaden. Es zeigte sich in der Ganzbeinaufnahme, dass rechtsseitig ein Varus von 6° vorhanden war. A Bei einem Varus von 6° und einem mMPTA von 83°, liegt die Pathologie tibialseitig. Die Osteotomie ist als medial öffnende Tibiakopfoleosteotomie geplant. Bei einem Korrekturwinkel >5° erfolgt die Ausleitung der Stufenosteotomie nach distal. Auf der rechten Seite ist das Postoperative Ergebnis mit einer geraden Beinachse zu sehen. B Das präoperative MRT zeigt neben dem Knorpelschaden trochlearseitig auch ein begleitendes Knochenmarksödem. Der Defekt ist 12 Monate postoperativ gut aufgefüllt. Es zeigt sich kein subchondrales Ödem mehr.

© 2023 AGA-Knie-Knorpel-Meniskus-Komitee

geschlagener knorpelregenerativer Therapien feststellen, dass bei über 50 Prozent der Patienten ein Achsfehlstellung die Ursache für das Versagen war. [6]

Klassischerweise sind die Empfehlungen zur Korrektur der pathologischen Beinachse, bei pathologischen Beinachsen mit einem mechanischen Varus, beziehungsweise Valgus Winkel von über 5° gegeben. Positive Effekte auf das klinische Outcome nach einer autologen Knorpelzelltransplantation konnte jedoch schon bei Korrekturen von geringeren Fehlstellungen gezeigt werden. Eine Achskorrektur bei Varus und Valgus Fehlstellungen von 3 Grad und größer führt zu einer deutlichen Verbesserung der klinischen Scores nach ACT. [7]

Ziel der Umstellungsosteotomien als begleitender Eingriff zur knorpelregenerativen Therapie, ist es biomechanisch Entlastung und somit optimale Bedingungen zur Ausreifung des Gewebes zu schaffen. Ein protektiver Effekt der additiven Korrekturosteotomie auf das Langzeitergebnis nach regenerativen Knorpelchirurgischen Eingriffen konnte aufgezeigt werden. [8]

Die Durchführung der Osteotomie sollte anhand von radiologischen Ganzbeinaufnahmen im Stand geplant werden. Hierbei ist eine dezidierte Planung der Osteotomie im Bereich der Pathologie anzustreben. Valgus Deformitäten etwa sind nicht wie früher häufig angenommen hauptsächlich femoral bedingt und bedürfen daher, wie auch die Varusdeformitäten einer genauen Analyse. [9] Eine rein femorale (DFO), tibiale (HTO) aber auch Doppelstock-Osteotomie können hierbei notwendig sein, um keine zusätzlichen neuen Pathologien in der mechanischen Achse zu schaffen und eine optimale Korrektur zu erreichen.

Deutliche Überkorrekturen sind nicht notwendig und zu vermeiden, da diese eine vermehrte mechanische Belastung des kontralateralen Kompartimentes bedingen und in diesem das Risiko für Knorpeldegenerationen erhöhen.

Eine Osteotomie, welche die gerade mechanische Beinachse anstrebt, ist das Ziel der Osteotomie bei additiven Korrekturen im Rahmen der knorpelregenerativen Therapie.

Ein erhöhter BMI von >35 kg/m<sup>2</sup> hat auch schon bei der Knorpelregenerativen Therapie einen negativen Einfluss auf das Ergebnis der Therapie. [10] Dieser Effekt konnte auch bei der Osteotomie gezeigt werden. Hier sind die Ergebnisse bei niedrigerem BMI besser. Auch die Initiale Fehlstellung hat einen Einfluss. So schneiden Patienten mit initial ausgeprägteren Deformitäten schlechter ab. [11]

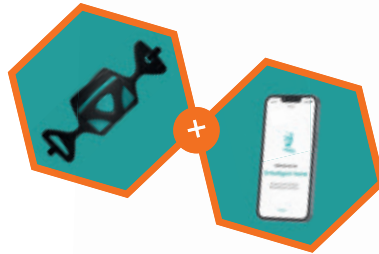#### Literatur:

- [1] A. Heijink, A.H. Gomoll, H. Madry, M. Drobnič, G. Filardo, J. Espregueira-Mendes, C.N.V. Dijk, Biomechanical considerations in the pathogenesis of osteoarthritis of the knee, *Knee Surg., Sports Traumatol., Arthrosc.* 20 (2012) 423–435. <https://doi.org/10.1007/s00167-011-1818-0>.
- [2] J.D. Agneskirchner, C. Hurschler, C.D. Wrann, P. Lobenhoffer, The Effects of Valgus Medial Opening Wedge High Tibial Osteotomy on Articular Cartilage Pressure of the Knee: A Biomechanical Study, *Arthrosc.: J. Arthrosc. Relat. Surg.* 23 (2007) 852–861. <https://doi.org/10.1016/j.arthro.2007.05.018>.
- [3] S. Tanamas, F.S. Hanna, F.M. Cicuttini, A.E. Wluka, P. Berry, D.M. Urquhart, Does knee malalignment increase the risk of development and progression of knee osteoarthritis? A systematic review, *Arthritis Care Res.* 61 (2009) 459–467. <https://doi.org/10.1002/art.24336>.
- [4] B. Wang, Q. Liu, B.L. Wise, Y. Ke, D. Xing, Y. Xu, Y. Zhang, J. Lin, Valgus malalignment and prevalence of lateral compartmental radiographic knee osteoarthritis (OA): The Wuchuan OA study, *Int. J. Rheum. Dis.* 21 (2018) 1385–1390. <https://doi.org/10.1111/1756-185x.13079>.
- [5] L. Sharma, J.S. Chmiel, O. Almagor, D. Felson, A. Guermazi, F. Roemer, C.E. Lewis, N. Segal, J. Torner, T.D.V. Cooke, J. Hietpas, J. Lynch, M. Nevitt, The role of varus and valgus alignment in the initial development of knee cartilage damage by MRI: the MOST study, *Ann. Rheum. Dis.* 72 (2013) 235. <https://doi.org/10.1136/annrheumdis-2011-201070>.
- [6] A.J. Krych, M. Hevesi, V.S. Desai, C.L. Camp, M.J. Stuart, D.B.F. Saris, Learning From Failure in Cartilage Repair Surgery: An Analysis of the Mode of Failure of Primary Procedures in Consecutive Cases at a Tertiary Referral Center, *Orthop. J. Sports Med.* 6 (2018) 2325967118773041. <https://doi.org/10.1177/2325967118773041>.
- [7] G. Bode, H. Schmal, J.M. Pestka, P. Ogon, N.P. Südkamp, P. Niemeyer, A non-randomized controlled clinical trial on autologous chondrocyte implantation (ACI) in cartilage defects of the medial femoral condyle with or without high tibial osteotomy in patients with varus deformity of less than 5°, *Arch Orthop Traum Su.* 133 (2013) 43–49. <https://doi.org/10.1007/s00402-012-1637-x>.
- [8] T. Minas, A.V. Keudell, T. Bryant, A.H. Gomoll, The John Insall Award: A Minimum 10-year Outcome Study of Autologous Chondrocyte Implantation, *Clin. Orthop. Relat. Res.* 472 (2014) 41–51. <https://doi.org/10.1007/s11999-013-3146-9>.
- [9] H. Eberbach, J. Mehl, M.J. Feucht, G. Bode, N.P. Südkamp, P. Niemeyer, Geometry of the Valgus Knee: Contradicting the Dogma of a Femoral-Based Deformity, *Am. J. Sports Med.* 45 (2017) 909–914. <https://doi.org/10.1177/0363546516676266>.
- [10] S.M. Gillinov, A. Fosam, P.J. Burroughs, C.A. Schneble, W.M. McLaughlin, J. Moran, A.E. Jimenez, J.N. Grauer, M.J. Medvecky, Incidence, Timing, and Risk Factors for 5-Year Revision Surgery After Autologous Chondrocyte Implantation in 533 Patients, *Am. J. Sports Med.* 50 (2022) 2893–2899. <https://doi.org/10.1177/03635465221111115>.
- [11] K.-I. Kim, M.-C. Seo, S.-J. Song, D.-K. Bae, D.-H. Kim, S.H. Lee, Change of Chondral Lesions and Predictive Factors After Medial Open-Wedge High Tibial Osteotomy With a Locked Plate System, *Am. J. Sports Med.* 45 (2017) 1615–1621. <https://doi.org/10.1177/0363546517694864>.

Hallo,  
ich bin MAX,  
dein digitaler  
PHYSIO.

## ADVAGO<sup>®</sup> by OPED<sup>®</sup> knee

- 1 Hochleistungs-kunststoffrahmen
- 2 Werkzeuglose Einstellung von Extension und Flexion
- 3 Sensorhalterung
- 4 Gleitgelenk für einen optimalen Sitz - ohne Rutschen



## Orthelligent<sup>®</sup> by OPED<sup>®</sup> HOME

- + Kombination aus Sensor und App
- + Therapeutisches Test- und Trainingsprogramm
- + Geballtes Know-How - mit Experten entwickelt

OPED



### 4.3 Knorpeltherapie bei Meniskus- und Ligamentverletzungen

(P. Behrendt, A. Schmitt)

Knorpelschäden sind eine häufige Begleitverletzungen bei Ligament- und Meniskusverletzungen des Kniegelenkes und bestimmen in bedeutendem Ausmaß die klinischen Ergebnisse und das mittel- bis langfristige Arthroserisiko. Umgekehrt beeinflusst auch die Versorgung der Ligament- und Meniskusverletzung den Heilungsverlauf des Knorpelschadens oder einer knorpelregenerativen Therapie. Eine adäquate Mitbehandlung und ein abgestimmtes Timing sind daher essenziell für den Behandlungserfolg.

#### Epidemiologie und Risiko sekundärer Knorpelverletzungen

Im Zusammenhang mit einer Ruptur des vorderen Kreuzbandes werden Knorpelschäden in 15-20 % der Fälle bei der Akutverletzung und in 32 % bei der Revisionsituation beschrieben, wobei diese besonders häufig im Bereich der medialen Femurkondyle und des Patellofemoralgelenkes zu finden sind [1-3]. Begleitende Meniskusverletzungen finden sich in 23-27 % der Fälle und eine Kombination aus Knorpel- und Meniskusverletzungen in 15 % der Fälle [2, 4]. In einer systematischen Literaturübersicht wurden 34 Studien eingeschlossen, die das Vorkommen von Knorpelschäden zum Zeitpunkt einer vorderen Kreuzbandruptur und im Verlauf untersucht hatten [5]. Die Autorengruppe zeigte eine signifikante Zunahme der Inzidenz von Knorpelschäden im chronisch instabilen Kniegelenk. Eine weitere Studie berichtete über eine Zunahme der Wahrscheinlichkeit für sekundäre Knorpelschäden von 1 % je Monat, die die VKB-Rekon-

struktion hinausgezögert wurde und eine zusätzliche Verdopplung beim Vorhandensein eines Meniskusrisses [6].

Nach einer VKB-Ruptur kommt es oft zunächst zu sekundären Meniskusverletzungen und nachfolgend zu weiteren Knorpelverletzungen, sodass die Meniskusintegrität ein entscheidender Faktor bei der Prävention sekundärer Knorpelschäden ist [2, 5, 7]. Eine Untersuchung der MARS und MOON Studiengruppe stellte fest, dass bei Patienten, bei denen bei der primären Rekonstruktion mehr als 33 % des lateralen Meniskus entfernt wurden, eine um das 16,9-fache höhere Wahrscheinlichkeit (Odds Ratio) einer Zunahme von Knorpelverletzungen zu verzeichnen war im Vergleich zu denen mit intaktem lateralem Meniskus [8]. Für das mediale Kompartiment hatten Patienten, bei denen bei der primären Rekonstruktion  $\leq 33$  % des medialen Meniskus entfernt wurden, eine um das 4,8-fache höhere Wahrscheinlichkeit einer Zunahme von Knorpelverletzungen im Vergleich zu denen mit intaktem medialem Meniskus. Die verzögerte Behandlung einer VKB-Ruptur und Meniskuspathologie resultiert in einer höheren Rate an meniskusbedingten Folgeoperationen und Anwendung resezierender Methoden im Vergleich zur frühzeitigen VKB-Rekonstruktion [7, 9, 10]. Demgegenüber weist die frühzeitige Versorgung einer Meniskusverletzung eine günstigere Heilungsprognose auf und kann damit eine sekundäre Früharthrose verhindern. Aus den genannten Gründen wird die Versorgung einer VKB-Ruptur mit begleitenden Meniskus- und/oder Knorpelverletzungen von vielen Autorengruppen innerhalb von  $\leq 6$  Monaten nach dem Unfall empfohlen [5, 7]. Mehrere nationale und internationale Konsensusfindungen empfehlen bei

der rekonstruierbaren Meniskusverletzung und bei jungen Patienten mit Risikosportarten die frühzeitige VKB-Rekonstruktion [10-12]. Bei der VKB-Ruptur des Kindes oder Adoleszenten wird auf der Basis dieser Erkenntnisse ebenfalls eher zur frühzeitigen Rekonstruktion geraten [13, 14], dennoch muss dieses gegenüber dem deutlich erhöhten Re-Rupturrisiko in dieser Patientengruppe abgewogen werden [15, 16].

Auch die hintere Kreuzbandverletzung weist einen gesonderten Zusammenhang zu Knorpelverletzungen auf. Bei der akuten Verletzung zeigen sich Knorpelverletzungen in 52 % (1/3 der Fälle höhergradig) und betreffen besonders häufig das mediale Gelenkkompartiment und das Patellofemoralgelenk [17]. Meniskusschäden waren in der Studie in 28 % der Fälle zu finden. Eine nicht adressierte HKB-Instabilität führte innerhalb eines Jahres zur Verdreifachung von Knorpelschäden im medialen Gelenkkompartiment [18]. Eine longitudinale MRT-Studie zeigte jedoch selbst nach Rekonstruktion des hinteren Kreuzbandes eine Abnahme der Knorpeldicke im medialen Gelenkkompartiment und retropatellar im Vergleich zu einer unverletzten Kontrollgruppe [19].

Bei der Multiligamentverletzung zeichnet sich ein ähnliches Bild ab. Die verzögerte Adressierung der Instabilität sowie von Meniskusverletzungen geht mit einer höheren Rate sekundärer Meniskus- und Knorpelverletzungen einher [20, 21]. Eine systematische Literaturübersicht zu Multiligamentverletzungen des Kniegelenkes berichtete Knorpelverletzungen in 27 %, mediale Meniskusverletzungen in 30 % und laterale Meniskusverletzungen in 27 % [22].

Für die isolierte Meniskusverletzung zeigte eine retrospektive Langzeitstudie über bis zu 15 Jahre, dass durch das zusätzliche Vorliegen eines Knorpelschadens im Rahmen einer arthroskopischen Meniskusteilresektionen das Risiko einer radiologisch nachgewiesenen Gelenkspaltverschmälerung im Verlauf verdoppelt wurde [23]. Eine Verletzung der Meniskusstruktur beeinflusst die Verteilung von Kräften und erhöht die Druckbelastung auf den Gelenkknorpel. Die enge Beziehung zwischen Menisken und Gelenkknorpel und das damit einhergehende Arthroserisiko wurde in zahlreichen Studien zu degenerativen und traumatischen Meniskusverletzungen nachgewiesen [24-26]. Eine retrospektive Analyse von 25.421 Kniearthroskopien ergab bei der Feststellung eines Knorpelschadens als häufigste Begleitpathologie einen medialen Meniskusriss (37 %) [27]. Auch beim Vorhandensein einer degenerativen Meniskusläsion zeigen sich regelhaft Verschleißerscheinungen des Knorpels im Sinne einer (Früh-)Arthrose [28, 29].

Zusammenfassend sind Ligament- und Meniskusverletzungen wechselseitig mit Verletzungen des Knorpels verbunden. Eine frühzeitige und umfassende Behandlung ist notwendig, um das Auftreten von Sekundärschäden und Fortschreiten einer Knorpelverletzung zu verhindern.

#### Therapieempfehlungen und Techniken

Grundsätzlich muss unterschieden werden zwischen der Behandlung des fokalen Knorpelschadens in der Situation eines akuten Traumas (VKB-Ruptur oder Meniskusriss), bei der chronischen ligamentären Instabilität und zur Prävention sekundärer Knorpelverletzung.

Im Rahmen jeder knorpelregenerativen Therapie und zur Prävention sekundärer Knorpelschäden kommt der Behandlung der Begleitverletzung zunächst eine eminente Bedeutung zu. Dieses zeigt auch eine Auswertung von Behandlungsdaten des Deutschen Knorpelregisters, welche in der Hälfte der knorpelchirurgischen Eingriffe eine Adressierung von Begleitpathologien beinhaltet [30]. Hierzu zählen im Wesentlichen der frühzeitige Erhalt der Meniskusintegrität, die Adressierung einer ligamentären Instabilität und eines Malalignments sowie eines Patellamaltracking. Bei der Missachtung der verursachenden Prinzipien fallen die Ergebnisse der knorpelregenerativen Therapie schlechter aus [30, 31].

Bei der spezifischen Behandlung eines begleitenden fokalen Knorpelschadens muss zwischen dem akuten traumatischen Knorpelschaden und dem chronischen-degenerativen Knorpelschaden unterschieden werden.

#### Akuter und subakuter fokaler Knorpelschaden

Die Empfehlungen der AG Geweberegeneration zur regenerativen Knorpeltherapie wurden grundsätzlich für den fokalen Knorpelschaden unter Abwesenheit einer (Früh-)arthrose entwickelt und gelten gleichermaßen für die Versorgungssituation einer akuten Ligament- oder Meniskusverletzung [32, 33]. Hinsichtlich des nicht-vollschichtigen Knorpelschadens existieren in diesem Zusammenhang wenige Behandlungsempfehlungen. Das Debridement instabiler Anteile kann den Progress des Knorpelschadens günstig beeinflussen, eine grundsätzliche chirurgische Therapie wird jedoch nicht empfohlen. Insbesondere elektrother-

mische Glättungen führen eher zur lokalen Knorpelschädigung, als dass sie zur Heilung des Knorpelschadens beitragen [34, 35].

#### VKB Ruptur

Das Vorhandensein eines fokalen Knorpelschadens zum Zeitpunkt der Akutverletzung, sowie im Rahmen der Revisionsituation, gilt als Prädiktor eines schlechteren klinischen Outcomes und einer reduzierten Rate von Patienten, die auf ihr sportliche Ausgangsniveau zurückkehren [15]. Die Evidenzlage zur vergleichenden Mitbehandlung versus Nichtbehandlung des fokalen Knorpelschadens bei der VKB-Ruptur ist insgesamt als gering und heterogen einzuschätzen [36]. Eine Auswertung aus dem Deutschen Knorpelregister konnte für Patienten mit einer VKB-Rekonstruktion zeigen, dass die Mitbehandlung eines Knorpelschadens mittels ACT zu gleichwertigen Ergebnissen (KOOS, NAS) nach 2 Jahren im Vergleich zur isolierten VKB-Rekonstruktion im knorpelintakten Kniegelenk führte [37]. Weitere Fallserien berichten gute klinische Ergebnisse und eine hohe Rückkehrtrate zum Sport für die ACT und das OATS-Verfahren [38, 39]. Dennoch sollte der Patient möglicherweise darüber aufgeklärt werden, dass der Knorpelschaden das erreichbare Aktivitäts- und Leistungsniveau limitieren kann, und zwar insbesondere im Falle einer Revisions-VKB-Rekonstruktion [40]. Die Mikrofrakturierung erzielt im Vergleich zur Knorpelzelltransplantation schlechtere klinische Ergebnisse und eine geringere Rückkehrtrate zum Sport [41, 42]. Eine Auswertung aus dem norwegischen und schwedischen Register konnte für die Mikrofrakturierung und das Knorpeldebridement eines Knorpelschadens im Rahmen der VKB-Rekonstruktion keinen klini-



schen Vorteil gegenüber der Nichtbehandlung des Knorpelschadens nach 5 Jahren Follow-up zeigen [43]. Dennoch wird die Mikrofrakturierung bei hochaktiven Patienten und Berufssportlern häufiger angewandt als die ACT [44]. Günstige Prognosefaktoren sind ein junges Patientenalter, traumatische Knorpelschäden und eine kleine Defektgröße, die mit einem OATS-Verfahren adressiert werden kann [45].

### **HKB-Ruptur und Multiligamentverletzung**

Insgesamt existieren zur Behandlung fokaler Knorpelschäden im Rahmen einer hinteren Kreuzbandverletzung oder Multiligamentverletzung aufgrund der sehr schwachen Evidenzlage keine spezifischen Behandlungsempfehlungen.

### **Isolierte Meniskusverletzung**

Die Integrität des Meniskus beeinflusst entscheidend das Ergebnis knorpelregenerativer Therapien, sodass eine Kombinationsverletzung in jedem Fall gemeinsam adressiert werden sollte. Insbesondere ein nicht adressierter Radiär- oder Wurzelriss oder die subtotale Resektion des Meniskus müssen als Kontraindikationen einer sinnvollen knorpelregenerativen Therapie angesehen werden. Entscheidend ist hierbei auch die Mitbeachtung der Beinachse. In Situationen eines kritischen Meniskusdefizits oder einer nicht-rekonstruierbaren Meniskusverletzung mit Unterbrechung der Ringstruktur oder subtotalem Fehlen des Meniskus kann eine knorpelregenerative Therapie nicht empfohlen werden. Auch die Kombination einer ACT mit Meniskusallograft als „Salvage-Therapie“ kann auf Basis der aktuellen Evi-

denzlage nicht unkritisch empfohlen werden und bleibt eine sehr patientenindividuelle Entscheidung [46].

### **Chronischer fokal-degenerativer Knorpelschaden und Früharthrose**

Unklarheit besteht bei der Übertragung der Behandlungsempfehlung der AG Geweberegeneration auf die Situation einer verzögerten Ligament-/Meniskusrekonstruktion mit chronischem, fokal-degenerativem Knorpelschaden, welche öfter bei Rezidivinstabilitäten oder einer Meniskusruptur festgestellt wird und es bereits zu einer Störung der Gelenkhomöostase im Sinne einer Früharthrose gekommen ist. Bei der Früharthrose führen biochemische und biomechanische Veränderungen dazu, dass das Potential knorpelregenerativer Therapieverfahren kompromittiert wird [47]. Insbesondere eine intakte Knorpelschulter des fokal-degenerativen Knorpelschadens ist oft nicht mehr gegeben, wodurch das Regeneratgewebe eine ungünstig hohe Druckbelastung erfährt. Auch wenn es bereits Beschreibungen über die erfolgreiche Anwendung einer knorpelregenerativen Therapie in Situationen einer Früharthrose gibt [48], besteht das Hauptproblem in der multifaktoriellen Verursachung und fehlenden Definition der Früharthrose. Begleitende Achsdeviationen und vorausgegangene Meniskusteilresektionen machen derartige Fälle zu einer Therapieherausforderung. Die Evidenzlage zur Knorpeltherapie fokal-degenerativer Knorpelschäden bei Meniskus- und Ligamentverletzungen ist daher insgesamt als gering und heterogen einzuschätzen. Es fehlen insbesondere eindeutige Hinweise, dass die Therapie auch die Gelenkprognose langfristig verbessert. Aus diesem Grund sprechen

auch aktuelle Konsensusfindungen zur VKB-Ruptur oder Meniskusverletzungen keine konkreten Therapieempfehlung aus [11, 12]. Die Mitbehandlung des Knorpelschadens wird in dieser Situation individuell empfohlen, und zwar in Abhängigkeit des Patientenalters und -anspruchs sowie dem radiologisch und arthroskopisch beurteilten Knorpelstatus des Gelenkes. In Zukunft könnten MRT-basierte Klassifikationen der Früharthrose im Sinne eines „whole joint scores“ bei der Einschätzung helfen, ob eine knorpelregenerative Therapie zu einer signifikanten Symptomverbesserung und Optimierung der Gelenkprognose beitragen kann. Derartige Klassifikationssysteme (z.B. WORMS oder BLOKS) beurteilen degenerative Veränderungen des Knorpels, der Menisken und des subchondralen Knochens, wobei die Klassifikation von Madry et al. besonderes Augenmerk auch auf den Knorpel richtet, welcher den fokalen Knorpelschaden umgibt [49]. Eine zusammenfassende Empfehlung zur Behandlung fokal-degenerativer Knorpelschäden bei der Früharthrose wurde von Feucht et al. publiziert, welche als Entscheidungshilfe zur Mitbehandlung bei der chronischen Bandinstabilität herangezogen werden kann [48].

Trotz zahlreicher Studien zu diesem Thema, wird der Einfluss der knorpelregenerativen Therapie und VKB-Rekonstruktion zur Protektion vor sekundären Knorpelschäden bzw. einem Schadensprogress kontrovers diskutiert. Bisher gibt es keinen eindeutigen Beleg, dass die Adressierung des fokalen Knorpelschadens im Rahmen einer Bandrekonstruktion des Kniegelenkes den Arthroseprogress verhindert.

- Die verzögerte Rekonstruktion einer Bandverletzung führt im Verlauf zu sekundären Knorpelschäden
- Die Integrität des Meniskus ist entscheidend für die Verhinderung sekundärer Knorpelschäden
- Eine Bandinstabilität und/oder rekonstruierbare Meniskusverletzung sollte frühzeitig (< 6 Monate) adressiert werden und wirkt in diesem Sinne knorpelprotektiv
- Ein begleitender Knorpelschaden verschlechtert das klinische Outcome und die Rückkehr zum Sport
- Die simultane Mitbehandlung des Knorpelschadens bei der Ligament- und Meniskusverletzung erzielt gute klinische Ergebnisse. Ein eindeutiger Beleg für die damit erzielte Arthroprotektion ist ausstehend.
- Die Behandlungsmethoden zur knorpelregenerativen Therapie des fokalen Knorpelschadens orientieren sich an den Empfehlungen der AG Geweberegeneration
- Der fokal-degenerativer Knorpelschaden bei der chronischen Ligament- und Meniskusverletzung stellt eine Therapieherausforderung dar

#### Literatur:

- [1] Wyatt RWB, Inacio MCS, Liddle KD, Maletis GB: Prevalence and Incidence of Cartilage Injuries and Meniscus Tears in Patients Who Underwent Both Primary and Revision Anterior Cruciate Ligament Reconstructions. *The American Journal of Sports Medicine* 2014, 42(8):1841-1846.
- [2] Borchers JR, Kaeding CC, Pedroza AD, Huston LJ, Spindler KP, Wright RW: Intra-articular findings in primary and revision anterior cruciate ligament reconstruction surgery: a comparison of the MOON and MARS study groups. *Am J Sports Med* 2011, 39(9):1889-1893.
- [3] Brophy RH, Huston LJ, Briskin I, Amendola A, Cox CL, Dunn WR, Flanigan DC, Jones MH, Kaeding CC, Marx RG et al: Articular Cartilage and Meniscus Predictors of Patient-Reported Outcomes 10 Years After Anterior Cruciate Ligament Reconstruction: A Multicenter Cohort Study. *The American Journal of Sports Medicine* 2021, 49(11):2878-2888.
- [4] Cimino PM: The incidence of meniscal tears associated with acute anterior cruciate ligament disruption secondary to snow skiing accidents. *Arthroscopy* 1994, 10(2):198-200.
- [5] Mehl J, Otto A, Baldino JB, Achtnich A, Akoto R, Imhoff AB, Scheffler S, Petersen W: The ACL-deficient knee and the prevalence of meniscus and cartilage lesions: a systematic review and meta-analysis (CRD42017076897). *Arch Orthop Trauma Surg* 2019, 139(6):819-841.
- [6] Granan LP, Bahr R, Lie SA, Engebretsen L: Timing of anterior cruciate ligament reconstructive surgery and risk of cartilage lesions and meniscal tears: a cohort study based on the Norwegian National Knee Ligament Registry. *Am J Sports Med* 2009, 37(5):955-961.
- [7] Krusch W, Zellner J, Baumann F, Pfeifer C, Nerlich M, Angele P: Timing of anterior cruciate ligament reconstruction within the first year after trauma and its influence on treatment of cartilage and meniscus pathology. *Knee Surg Sports Traumatol Arthrosc* 2017, 25(2):418-425.
- [8] Magnussen RA, Borchers JR, Pedroza AD, Huston LJ, Haas AK, Spindler KP, Wright RW, Kaeding CC, Allen CR, Anderson AF et al: Risk Factors and Predictors of Significant Chondral Surface Change From Primary to Revision Anterior Cruciate Ligament Reconstruction: A MOON and MARS Cohort Study. *Am J Sports Med* 2018, 46(3):557-564.
- [9] Frobell RB, Roos EM, Roos HP, Ranstam J, Lohmander LS: A randomized trial of treatment for acute anterior cruciate ligament tears. *N Engl J Med* 2010, 363(4):331-342.
- [10] Kopf S, Beauflis P, Hirschmann MT, Rotigliano N, Ollivier M, Pereira H, Verdonk R, Darabos N, Ntagiopoulos P, Dejour D et al: Management of traumatic meniscus tears: the 2019 ESSKA meniscus consensus. *Knee Surg Sports Traumatol Arthrosc* 2020, 28(4):1177-1194.
- [11] Diermeier TA, Rothrauff BB, Engebretsen L, Lynch A, Svantesson E, Hamrin Senorski EA, Meredith SJ, Rauer T, Ayeni OR, Paterno M et al: Treatment after ACL injury: Panther Symposium ACL Treatment Consensus Group. *Br J Sports Med* 2021, 55(1):14-22.
- [12] Petersen W, Guenther D, Imhoff AB, Herbolt M, Stein T, Schoepp C, Akoto R, Höher J, Scheffler S, Stoehr A et al: Management after acute rupture of the anterior cruciate ligament (ACL). Part 1: ACL reconstruction has a protective effect on secondary meniscus and cartilage lesions. *Knee Surg Sports Traumatol Arthrosc* 2023, 31(5):1665-1674.
- [13] Millett PJ, Willis AA, Warren RF: Associated injuries in pediatric and adolescent anterior cruciate ligament tears: does a delay in treatment increase the risk of meniscal tear? *Arthroscopy* 2002, 18(9):955-959.
- [14] Anderson AF, Anderson CN: Correlation of meniscal and articular cartilage injuries in children and adolescents with timing of anterior cruciate ligament reconstruction. *Am J Sports Med* 2015, 43(2):275-281.
- [15] Spindler KP, Huston LJ, Chagin KM, Kattan MW, Reinke EK, Amendola A, Andrich JT, Brophy RH, Cox CL, Dunn WR et al: Ten-Year Outcomes and Risk Factors After Anterior Cruciate Ligament Reconstruction: A MOON Longitudinal Prospective Cohort Study. *Am J Sports Med* 2018, 46(4):815-825.
- [16] Kaeding CC, Pedroza AD, Reinke EK, Huston LJ, Spindler KP: Risk Factors and Predictors of Subsequent ACL Injury in Either Knee After ACL Reconstruction: Prospective Analysis of 2488 Primary ACL Reconstructions From the MOON Cohort. *Am J Sports Med* 2015, 43(7):1583-1590.
- [17] Hamada M, Shino K, Mitsuoka T, Toritsuka Y, Natsu-Ume T, Horibe S: Chondral injury associated with acute isolated posterior cruciate ligament injury. *Arthroscopy* 2000, 16(1):59-63.
- [18] Strobel MJ, Weiler A, Schulz MS, Russe K, Eichhorn HJ: Arthroscopic evaluation of articular cartilage lesions in posterior-cruciate-ligament-deficient knees. *Arthroscopy* 2003, 19(3):262-268.
- [19] Culvenor AG, Wirth W, Boeth H, Duda GN, Eckstein F: Longitudinal changes in location-specific cartilage thickness and T2 relaxation-times after posterior cruciate ligament reconstruction for isolated and

- multiligament injury. *Clin Biomech (Bristol, Avon)* 2020, 79:104935.
- [20] Shamrock AG, Hall JR, Hajewski CJ, An Q, Duchman KR: Cartilage and Meniscus Injuries Are More Common in Patients Undergoing Delayed Multiligament Reconstruction. *J Knee Surg* 2022, 35(5):560-565.
- [21] Krych AJ, Sousa PL, King AH, Engasser WM, Stuart MJ, Levy BA: Meniscal tears and articular cartilage damage in the dislocated knee. *Knee Surg Sports Traumatol Arthrosc* 2015, 23(10):3019-3025.
- [22] Kim SH, Park YB, Kim BS, Lee DH, Pujol N: Incidence of Associated Lesions of Multiligament Knee Injuries: A Systematic Review and Meta-analysis. *Orthop J Sports Med* 2021, 9(6):23259671211010409.
- [23] Maletius W, Messner K: Chondral damage and age depress the long-term prognosis after partial meniscectomy. A 12- to 15-year follow-up study. *Knee Surg Sports Traumatol Arthrosc* 1996, 3(4):211-214.
- [24] Paxton E, Stock M, Brophy R: Meniscal repair versus partial meniscectomy: a systematic review comparing reoperation rates and clinical outcomes. *Arthroscopy* 2011, 27:1275-1288.
- [25] Stein T, Mehling A, Welsch F, von Eisenhart-Rothe R, Jäger A: Long-term outcome after arthroscopic meniscal repair versus arthroscopic partial meniscectomy for traumatic meniscal tears. *Am J Sports Med* 2010, 38:1542-1548.
- [26] Beaufils P, Becker R, Kopf S: Surgical management of degenerative meniscus lesions: the 2016 ESSKA meniscus consensus. *Knee Surg Sports Traumatol Arthrosc* 2017, 25:335-346.
- [27] Widuchowski W, Widuchowski J, Trzaska T: Articular cartilage defects: study of 25,124 knee arthroscopies. *Knee* 2007, 14(3):177-182.
- [28] Pihl K, Englund M, Lohmander L: Signs of knee osteoarthritis common in 620 patients undergoing arthroscopic surgery for meniscal tear. *Acta Orthop* 2017, 88:90-95.
- [29] Spahn G, Plettenberg H, Hoffmann M, Klemm H-T, Brochhausen-Delius C, Hofmann G: The frequency of cartilage lesions in non-injured knees with symptomatic meniscus tears: results from an arthroscopic and NIR- (near-infrared) spectroscopic investigation. *Arch Orthop Trauma Surg* 2017, 137:837-844.
- [30] Zellner J, Faber S, Spahn G, Zinser W, Niemeyer P, Angele P: Current practice of concomitant surgeries in cartilage repair of the femorotibial compartment of the knee: baseline data of 4968 consecutive patients from the German cartilage registry (KnorpelRegister DGOU). *Arch Orthop Trauma Surg* 2023, 143(2):571-581.
- [31] Krych AJ, Hevesi M, Desai VS, Camp CL, Stuart MJ, Saris DBF: Learning From Failure in Cartilage Repair Surgery: An Analysis of the Mode of Failure of Primary Procedures in Consecutive Cases at a Tertiary Referral Center. *Orthop J Sports Med* 2018, 6(5):2325967118773041.
- [32] Niemeyer P, Feucht MJ, Fritz J, Albrecht D, Spahn G, Angele P: Cartilage repair surgery for full-thickness defects of the knee in Germany: indications and epidemiological data from the German Cartilage Registry (KnorpelRegister DGOU). *Arch Orthop Trauma Surg* 2016, 136(7):891-897.
- [33] Niemeyer P, Andereya S, Angele P, Ateschrang A, Aurich M, Baumann M, Behrens P, Bosch U, Erggelet C, Fickert S et al: [Autologous chondrocyte implantation (ACI) for cartilage defects of the knee: a guideline by the working group "Tissue Regeneration" of the German Society of Orthopaedic Surgery and Traumatology (DGOU)]. *Z Orthop Unfall* 2013, 151(1):38-47.
- [34] Gelse K, Angele P, Behrens P, Brucker PU, Fay J, Günther D, Kreuz P, Lützner J, Madry H, Müller PE et al: [Debridement in Focal Cartilage Damage of the knee. Systematical review of the literature and recommendations of the working group "clinical tissue regeneration" of the German Society of Orthopaedics and Trauma (DGOU)]. *Z Orthop Unfall* 2018, 156(4):423-435.
- [35] Weißberger M, Heinz T, Boelch SP, Niemeyer P, Rudert M, Barthel T, Reppenhagen S: Is debridement beneficial for focal cartilage defects of the knee: data from the German Cartilage Registry (KnorpelRegister DGOU). *Arch Orthop Trauma Surg* 2020, 140(3):373-382.
- [36] Filardo G, de Caro F, Andriolo L, Kon E, Zaffagnini S, Marcacci M: Do cartilage lesions affect the clinical outcome of anterior cruciate ligament reconstruction? A systematic review. *Knee Surg Sports Traumatol Arthrosc* 2017, 25(10):3061-3075.
- [37] Mehl J, Feucht M, Achtnich A, Imhoff AB, Niemeyer P, Angele P, Zinser W, Spahn G, Loer I, Kniffler H et al: Autologous chondrocyte implantation combined with anterior cruciate ligament reconstruction: similar short-term results in comparison with isolated cartilage repair in ligament intact joints. *Knee Surgery, Sports Traumatology, Arthroscopy* 2022, 30(10):3249-3257.
- [38] Tírigo LEP, McCauley JC, Pulido PA, Bugbee WD: Does Anterior Cruciate Ligament Reconstruction Affect the Outcome of Osteochondral Allograft Transplantation? A Matched Cohort Study With a Mean Follow-up of 6 Years. *The American Journal of Sports Medicine* 2018, 46(8):1836-1843.
- [39] Pike AN, Bryant T, Ogura T, Minas T: Intermediate- to Long-Term Results of Combined Anterior Cruciate Ligament Reconstruction and Autologous Chondrocyte Implantation. *Orthop J Sports Med* 2017, 5(2):2325967117693591.
- [40] Meredith SJ, Rauer T, Chmielewski TL, Fink C, Diermeier T, Rothrauff BB, Svantesson E, Hamrin Senorski E, Hewett TE, Sherman SL et al: Return to sport after anterior cruciate ligament injury: Panther Symposium ACL Injury Return to Sport Consensus Group. *J isakos* 2021, 6(3):138-146.
- [41] Mithoefer K, Hambly K, Della Villa S, Silvers H, Mandelbaum BR: Return to sports participation after articular cartilage repair in the knee: scientific evidence. *Am J Sports Med* 2009, 37 Suppl 1:167s-176s.
- [42] Angele P, Zellner J, Schröter S, Flechtnermacher J, Fritz J, Niemeyer P: Biological Reconstruction of Localized Full-Thickness Cartilage Defects of the Knee: A Systematic Review of Level 1 Studies with a Minimum Follow-Up of 5 Years. *Cartilage* 2022, 13(4):5-18.
- [43] Ulstein S, Årøen A, Engebretsen L, Forssblad M, Lygre SHL, Røtterud JH: A Controlled Comparison of Microfracture, Debridement, and No Treatment of Concomitant Full-Thickness Cartilage Lesions in Anterior Cruciate Ligament-Reconstructed Knees: A Nationwide Prospective Cohort Study From Norway and Sweden of 368 Patients With 5-Year Follow-up. *Orthop J Sports Med* 2018, 6(8):2325967118787767.
- [44] Marom N, Warner T, Williams RJ, 3rd: Differences in the Demographics and Preferred Management of Knee Cartilage Injuries in Soccer Players Across FIFA

Centers of Excellence. Cartilage 2021, 13(1\_suppl):873s-885s.

[45] Krych AJ, Pareek A, King AH, Johnson NR, Stuart MJ, Williams RJ, 3rd: Return to sport after the surgical management of articular cartilage lesions in the knee: a meta-analysis. Knee Surg Sports Traumatol Arthrosc 2017, 25(10):3186-3196.

[46] Ogura T, Bryant T, Minas T: Biological Knee Reconstruction With Concomitant Autologous Chondrocyte Implantation and Meniscal Allograft Transplantation: Mid- to Long-term Outcomes. Orthop J Sports Med 2016, 4(10):2325967116668490.

[47] Angele P, Niemeyer P, Steinwachs M, Filardo G, Gomoll AH, Kon E, Zellner J, Madry H: Chondral and osteochondral operative treatment in early osteoarthritis. Knee Surg Sports Traumatol Arthrosc 2016, 24(6):1743-1752.

[48] Feucht MJ, Izadpanah K, Vogt S, Mehl J: Stellenwert der chirurgischen Knorpeltherapie bei Früharthrose. rheuma plus 2021, 20(6):272-280.


[49] Madry H, Kon E, Condello V, Peretti GM, Steinwachs M, Seil R, Berruto M, Engebretsen L, Filardo G, Angele P: Early osteoarthritis of the knee. Knee Surg Sports Traumatol Arthrosc 2016, 24(6):1753-1762.

# JuggerStitch™

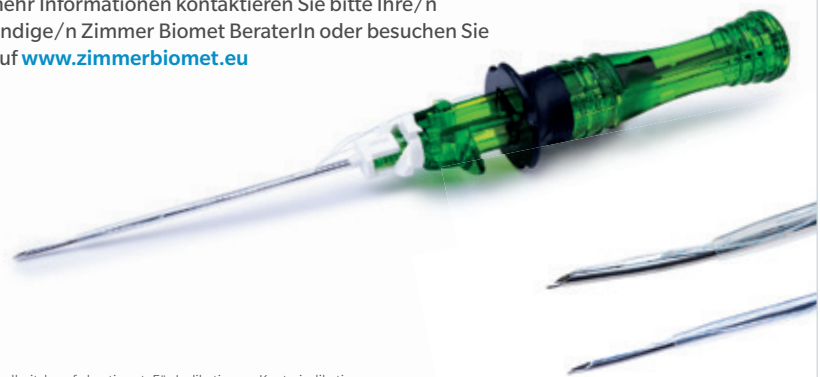All-Suture, knotenlose Meniskusnaht

 ZIMMER BIOMET  
Moving You Forward.™

- Ergonomischer Handgriff, für ein schnelles und einfaches Einsetzen des Implantats
- Flache Nadel mit konischer Spitze reduziert das Einschneiden des Meniskusgewebes
- Das knotenlose All-Suture Implantat eliminiert starre Kunststoffanker



Für mehr Informationen kontaktieren Sie bitte Ihre/n zuständige/n Zimmer Biomet BeraterIn oder besuchen Sie uns auf [www.zimmerbiomet.eu](http://www.zimmerbiomet.eu)



©2023 Zimmer Biomet. Dieses Produkt ist nur für Angehörige der Gesundheitsberufe bestimmt. Für Indikationen, Kontraindikationen und Risikoinformationen entnehmen Sie bitte der Packungsbeilage und besuchen Sie [www.zimmerbiomet.eu](http://www.zimmerbiomet.eu).

## 4.4 Osteochondrosis dissecans

(J. Mehl, A. Schmitt, M. Mumme)

### Epidemiologie

Das Phänomen der „Osteochondritis dissecans“ wurde erstmals 1887 durch Professor Franz König in seinem Werk „Ueber freie Körper in den Gelenken“ beschrieben [14]. Im deutschsprachigen Raum ist heute der Begriff Osteochondrosis dissecans (OCD) eher geläufig. Es handelt sich dabei um eine pathologische Veränderung des subchondralen Knochens, welche mit dem Risiko einer Schädigung und Instabilität des angrenzenden Knorpels einhergeht. Sie ist eine eher seltene Erkrankung und betrifft in der Regel Kinder und Jugendliche. Für das Kniegelenk liegt die Inzidenz insgesamt bei 9,5 pro 100.000 im Alter zwischen 6 und 19 Jahren, wobei männliche Patienten um das 4-fache häufiger betroffen sind als weibliche Patienten [12]. Der Altersgipfel liegt bei ca. 15 Jahren [15]. Am häufigsten ist die mediale Femurkondyle betroffen (64%), gefolgt von der lateralen Femurkondyle (33%) [12].

### Ätiologie und Pathogenese

Die Ätiologie der OCD ist zum Teil noch ungeklärt. Es werden traumatische, ischämische, endokrinologische, erbliche und idiopathische Ursachen diskutiert, wobei in den meisten Fällen eine multifaktorielle Genese anzunehmen ist [5]. Hinsichtlich der traumatischen Genese wird davon ausgegangen, dass vor allem rezidivierende Überbelastungen (sog. Mikrotraumata) im unreifen Kniegelenk zu Schädigungen des subchondralen Knochens führen [17]. Für die prädisponierende Lokalisation des lateralen Aspekts der medialen Femurkondyle steht vor allem der

enge Kontakt zur lateralen Eminentia intercondylaris im Fokus. Repetitive, forcierte Innenrotationsbewegungen der Tibia können hier zu einer lokalen Überbelastung und damit zur Schädigung führen. Ein weiterer Ansatz beschreibt als ätiologischen Faktor eine Hypermobilität des Meniskus-Vorderhorns, was zu einer Einklemmung des Meniskus zwischen Femurkondyle und Tibia führt [6]. Zudem scheint ein Genu varum prädisponierend für eine OCD an der medialen Femurkondyle und eine Genu valgum für eine OCD an der lateralen Femurkondyle [4].

Darüber hinaus werden subchondrale Vaskularisierungsstörungen als Ursache für die OCD diskutiert [13, 18]. Eine limitierte Blutversorgung führt zu einer eingeschränkten Heilungskapazität des subchondralen Knochens und ist daher anfälliger für repetitive Mikrotraumata. Eine weitere Theorie besagt, dass es beim wachsenden Skelett aufgrund mangelnder Vaskularisation zum Ausbleiben der epiphysären Ossifikation kommt, was auch den typischerweise verdickten Knorpel im Anfangsstadium der OCD erklären würde [8].

Als endokrinologischer Faktor konnte ein Zusammenhang mit einem Vitamin D-Mangel gezeigt werden. In einer vergleichenden Studie wurde bei Patienten mit OCD ein signifikant niedrigerer Vitamin D-Spiegel festgestellt. Bei 97,5% der 80 betroffenen Patienten lag der Vitamin D Spiegel unterhalb des empfohlenen Wertes von 30 ng/mL [16].

Auch wenn eine genetische Prädisposition für die Entwicklung einer OCD wahrscheinlich ist, gibt es hierfür bislang kaum wissenschaftliche Evidenz [5].

Im Vergleich zur Ätiologie ist die Pathogenese der OCD relativ gut untersucht. Sie ist eine in Stadien verlaufende aseptische Osteonekrose. Das Anfangsstadium ist histologisch durch eine Verdickung des Gelenknorpels sowie durch eine Osteopenie des subchondralen Knochens geprägt (Stadium 1). Darauf folgen trabekuläre Mikrofrakturen, die zur Ausbildung eines intraossären Ödems führen (Stadium 2). Im weiteren Verlauf kommt es zu einer Demarkierung des betroffenen Areals durch die Ausbildung eines sklerotischen Rings am Übergang zum umgebenden gesunden Knochen (Stadium 3). Das letzte Stadium ist schließlich durch die Ablösung der OCD aus dem Knochenbett gekennzeichnet (Stadium 4) [5]. Dieser Verlauf gilt auch als Vorlage für die im Weiteren beschriebenen diagnostischen Klassifikationen. Grundsätzlich handelt es sich bis zum Stadium 2 um stabile Läsionen, während die fortgeschrittenen Stadien eine zunehmende Instabilität aufweisen.

### Diagnostik und Klassifikation

In den Anfangsstadien ist die OCD häufig komplett asymptomatisch. Im Rahmen des Fortschreitens der Erkrankung kommt es dann typischerweise zu belastungsabhängigen Schmerzen, einer eingeschränkten Beweglichkeit sowie Gelenkblockaden. Interessanterweise berichten auch manche Patienten bereits im Stadium I und II von Gelenkblockaden, was sich womöglich durch die ätiologische Theorie der Meniskuseinklemmung erklären lässt. Zur Anamnese gehört zudem die Frage nach möglichen repetitiven Mikrotraumata, z.B. im Rahmen von intensiven sportlichen Belastungen. In der klinischen Untersuchung können eine eingeschränkte Beweglichkeit oder schmerzhafte Druckpunkte über den

Femurkondylen hinweisend für eine OCD sein.

Bei entsprechendem klinischem Verdacht schließt sich dann eine konventionelle Röntgenbildgebung des Kniegelenks in 2 Ebenen an. Zwar kann eine OCD hier meist erst in fortgeschrittenen Stadien erkannt werden, jedoch dient die Diagnostik auch dem Ausschluss von Differentialdiagnosen, wie Tumoren oder Frakturen. Aufgrund der eingeschränkten Sensitivität der konventionellen Röntgendiagnostik sollte die Indikation zur MRT großzügig

gestellt werden. Hierdurch können vor allem die Größe, das Ausmaß und das Stadium der OCD beurteilt werden. Basierend auf der MRT-Diagnostik gibt es zahlreiche publizierte Klassifikationen. Eine der ersten und auch weiterhin weit verbreitet ist die nach Dipaola [9] (■ **Tab. 1**).

Im Rahmen der zunehmenden Verbreitung der Kniegelenksarthroskopie in den letzten Jahrzehnten haben sich schließlich auch arthroskopische Klassifikationen der OCD etabliert. Im Vergleich zu MRT-Diagnostik lässt sich

mittels Arthroskopie eine deutlich bessere Aussage zur Integrität des Knorpels und zur Stabilität der OD treffen. Allerdings lässt die Arthroskopie nur eine eingeschränkte Beurteilung des subchondralen Knochens zu, weshalb in fortgeschrittenen Stadien der OCD erst in Zusammenschau der MR-morphologischen und arthroskopischen Befunde eine endgültige Therapieentscheidung getroffen werden sollte. Die Klassifikation der International Cartilage Repair Society (ICRS) war eine der ersten arthroskopische Einteilung der OCD am Kniegelenk und ist weiterhin

**MRT- Klassifikation der OCD nach Dipaola [9]**

Stadium	Befund
Stadium I	Verdickung des Knorpels, Knochenmarködem
Stadium II	Einriss des Gelenkknorpels, hypointense Demarkierung (T2) des Fragments als Anzeichen einer fibrösen Verbindung
Stadium III	Einriss des Gelenkknorpels, hyperintense Demarkierung (T2) des Fragments als Anzeichen für Synovialflüssigkeit zwischen dem Fragment und dem umgebenden Knochen
Stadium IV	Freier Gelenkkörper

**Tab. 1** ▲ © 2023 AGA-Knie-Knorpel-Meniskus-Komitee

**Arthroskopische Klassifikation der OCD nach ICRS [3]**

Stadium	Befund
ICRS I	Stabile Läsion mit intaktem od. erweichten Knorpel
ICRS II	Stabile Läsion mit partieller Knorpeldiskontinuität
ICRS III	Komplettes Knorpeldiskontinuität, nicht disloziert
ICRS IV	Freies Dissekat

**Tab. 2** ▲ © 2023 AGA-Knie-Knorpel-Meniskus-Komitee

weit verbreitet [3] (■ **Tab. 2**). Eine neuere praktikable arthroskopische Klassifikation wurde durch die Research in Osteochondritis of the Knee (ROCK) Study Group publiziert [7]. Hierbei werden primär immobile (stabile) und mobile (instabile) OCDs unterschieden und dann basierend auf der morphologischen Darstellung unterschiedliche bildhafte Typen differenziert (■ **Tab. 3**).

### Konservative Therapie

Die konservative Therapie ist vornehmlich für die stabilen Stadien der OCD indiziert. Der wichtigste Bestandteil einer konservativen Therapie liegt in der Pausierung sportlicher oder

alltäglicher Aktivitäten, die zu einer Belastung des betroffenen Kniegelenks führen. Alleine diese Maßnahmen führen am Kniegelenk in bis zu 60% der Fälle zur Ausheilung der OCD [2]. Für zusätzliche Maßnahmen, wie Physiotherapie, zeitweise Teilbelastung/Entlastung oder gar Immobilisierung kann aufgrund fehlender Evidenz dagegen keine generelle Empfehlung ausgesprochen werden [2]. Negative Einflussfaktoren für den Erfolg einer konservativen Therapie sind große Defektgröße, fortgeschrittenes Defektstadium, lange Symptumdauer, geschlossene Wachstumsfugen, Kniegelenkserguss und mechanische Symptome [11]. Zudem scheinen Läsionen der lateralen Femurkondyle eine bessere Prognose zu haben.

### Operative Therapie

Indikationen zum operativen Vorgehen sind die instabile OCD, Blockaden, Bewegungseinschränkungen und Schmerzpersistenz trotz konservativer Therapie in den Frühstadien. Darüber hinaus ist eine operative Therapie ebenso indiziert um negative Einflussfaktoren zu beheben. So sollte bei ausgeprägter Varus- oder Valgusfehlstellung im Kindesalter eine operative Wachstumslenkung im Sinne einer definitiven oder temporären Hemiepiphysiodese erwogen werden. Zudem sollten typische assoziierte Meniskuspathologien (Scheibenmeniskus, hypermobiles Vorderhorn) adressiert werden.

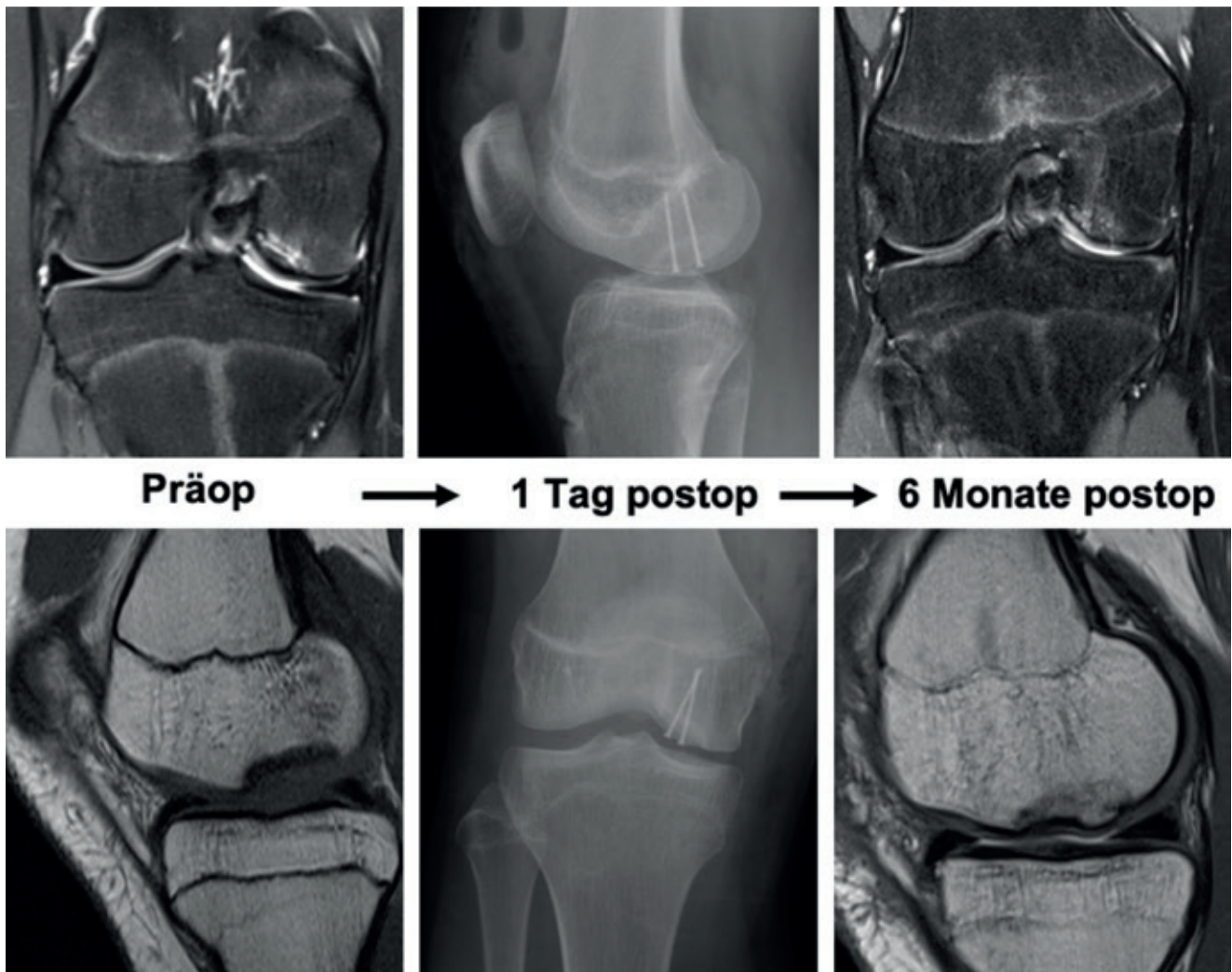
Arthroskopische Klassifikation der OCD entsprechend der ROCK Study group [7]	
Immobil Läsionen	„Billard-Kugel“ Keine Anomalie arthroskopisch abgrenzbar.
	„Schattentyp“ Knorpel ist intakt und subtil abgegrenzt.
	„Falte im Teppich“ Der Knorpel ist durch einen Riss, eine Beule und/oder eine Falte abgegrenzt.
Mobile Läsionen	„Verriegelte Tür“ Knorpelfissuren an der Peripherie, nicht aufklappbar.
	„Falltür“ Knorpelfissuren an der Peripherie, aufklappbar.
	„Krater“ Freiliegender subchondraler Knochen.

**Tab. 3** ▲ © 2023 AGA-Knie-Knorpel-Meniskus-Komitee

In den frühen Stadien der OCD steht vor allem die Anbohrung der Sklerosezone als chirurgisches Verfahren im Vordergrund. Das Ziel ist eine Revaskularisierung mit nachfolgender Erholung und Re-Ossifikation des betroffenen Areals. Die Anbohrung kann retrograd sowie antegrad durchgeführt werden. Während die retrograde Anbohrung technisch anspruchsvoller ist, muss bei der antegraden Bohrung eine Perforation des Knorpels in Kauf

genommen werden. Vergleichende Daten zeigen jedoch keinen signifikanten Unterschied bezüglich des postoperativen Ergebnisses [10]. Der entscheidende prognostische Faktor für die Anbohrung ist das Patientenalter. Während bei offenen Wachstumsfugen eine radiologische Heilungsrate von bis zu 100% angegeben wird, so liegt diese bei geschlossenen Wachstumsfugen lediglich bei 25% [5].

Sobald eine Instabilität der OCD vorliegt, sollte eine operative Refixation des Fragments angestrebt werden. Voraussetzung ist jedoch eine weitestgehende Integrität des Knorpels. Die Daten eines systematischen Literaturübersichts ergaben nach OCD-Refixation bei Patienten <18 Jahren eine Heilungsrate von 94% [1]. Für die Refixation stehen resorbierbare sowie nicht-resorbierbare Implantate zur Verfügung, wobei keine signifikanten Unterschiede



**Abb. 1** ▲ Osteochondrosis dissecans der medialen Femurkondyle bei einer 14-jährigen Patientin. Links: Präoperative MRT-Diagnostik einer OCD Stadium III nach Dipaola. Mitte: Konventionelle Röntgendiagnostik 1 Tag nach offenem Debridement und Refixation der OCD mittels 2 x 1,8mm Schrauben. Die Schrauben wurden 6 Wochen postoperativ arthroskopisch entfernt. Rechts: MRT-Diagnostik 6 Monate postoperativ mit regelrechter Heilung des vormaligen Dissekat. © 2023 AGA-Knie-Knorpel-Meniskus-Komitee



de bezüglich des postoperativen Ergebnisses gefunden wurden [1]. Eine vergleichende Studie zwischen offenen und geschlossenen Wachstumsfugen an 87 Patienten konnte zudem keinen signifikanten Unterschied bzgl. der Heilungsrate feststellen [19]. Im Falle einer Refixation der OCD sollte ein besonderes Augenmerk auf die Beschaffenheit des subchondralen Knochens gelegt werden. In den meisten Fällen ist ein sorgsames Debridement des Defektbettes sowie des knöchernen Anteils des Dissekats notwendig, um fibröses und sklerotisches Gewebe zu entfernen und die Einheilung im spongiosen Knochen zu gewährleisten (■ **Abb. 1**). Im Falle von subchondralen Zysten sollten diese zudem möglichst mit autologer Spongiosa aufgefüllt werden.

Sollte sich das instabile Dissekat fragmentiert oder der Knorpel zu stark geschädigt zeigen, so ist eine Refixation nicht mehr möglich bzw. sinnvoll. In diesen Fällen sollte eine Resektion der OCD und ggf. ein knorpelregeneratives Verfahren angestrebt werden. Hierfür bieten sich die bereits in den vorherigen Kapiteln dargestellten Therapieoptionen bei osteochondralen Läsionen an.

#### Literatur:

- [1] Abouassaly M, Peterson D, Salci L, Farrokhhyar F, D'Souza J, Bhandari M, et al. (2014) Surgical management of osteochondritis dissecans of the knee in the paediatric population: a systematic review addressing surgical techniques. *Knee Surg Sports Traumatol Arthrosc* 22:1216-1224
- [2] Andriolo L, Candrian C, Papio T, Cavicchioli A, Perdisa F, Filardo G (2019) Osteochondritis Dissecans of the Knee - Conservative Treatment Strategies: A Systematic Review. *Cartilage* 10:267-277
- [3] Brittberg M, Winanski CS (2003) Evaluation of cartilage injuries and repair. *J Bone Joint Surg Am* 85-A Suppl 2:58-69
- [4] Brown ML, McCauley JC, Gracitelli GC, Bugbee WD (2020) Osteochondritis Dissecans Lesion Location Is Highly Concordant With Mechanical Axis Deviation. *Am J Sports Med* 48:871-875
- [5] Bruns J, Werner M, Habermann C (2018) Osteochondritis Dissecans: Etiology, Pathology, and Imaging with a Special Focus on the Knee Joint. *Cartilage* 9:346-362
- [6] Camathias C, Hirschmann MT, Vavken P, Rutz E, Brunner R, Gaston MS (2014) Meniscal suturing versus screw fixation for treatment of osteochondritis dissecans: clinical and magnetic resonance imaging results. *Arthroscopy* 30:1269-1279
- [7] Carey JL, Wall EJ, Grimm NL, Ganley TJ, Edmonds EW, Anderson AF, et al. (2016) Novel Arthroscopic Classification of Osteochondritis Dissecans of the Knee: A Multi-center Reliability Study. *Am J Sports Med* 44:1694-1698
- [8] Chau MM, Klimstra MA, Wise KL, Ellermann JM, Toth F, Carlson CS, et al. (2021) Osteochondritis Dissecans: Current Understanding of Epidemiology, Etiology, Management, and Outcomes. *J Bone Joint Surg Am* 103:1132-1151
- [9] Dipaola JD, Nelson DW, Colville MR (1991) Characterizing osteochondral lesions by magnetic resonance imaging. *Arthroscopy* 7:101-104
- [10] Gunton MJ, Carey JL, Shaw CR, Murnaghan ML (2013) Drilling juvenile osteochondritis dissecans: retro- or transarticular? *Clin Orthop Relat Res* 471:1144-1151
- [11] Hefti F, Beguiristain J, Krauspe R, Moller-Madsen B, Riccio V, Tschauner C, et al. (1999) Osteochondritis dissecans: a multi-center study of the European Pediatric Orthopedic Society. *J Pediatr Orthop B* 8:231-245
- [12] Kessler JJ, Nikizad H, Shea KG, Jacobs JC, Jr., Bechuk JD, Weiss JM (2014) The demographics and epidemiology of osteochondritis dissecans of the knee in children and adolescents. *Am J Sports Med* 42:320-326
- [13] Kolb A, Robinson S, Stelzener D, Schreiner M, Chiari C, Windhager R, et al. (2018) Vessel architecture in human knee cartilage in children: an in vivo susceptibility-weighted imaging study at 7 T. *Eur Radiol* 28:3384-3392
- [14] König F (2013) The classic: On loose bodies in the joint. 1887. *Clin Orthop Relat Res* 471:1107-1115
- [15] Linden B (1977) Osteochondritis dissecans of the femoral condyles: a long-term follow-up study. *J Bone Joint Surg Am* 59:769-776
- [16] Maier GS, Lazovic D, Maus U, Roth KE, Horas K, Seeger JB (2019) Vitamin D Deficiency: The Missing Etiological Factor in the Development of Juvenile Osteochondritis Dissecans? *J Pediatr Orthop* 39:51-54
- [17] Robertson W, Kelly BT, Green DW (2003) Osteochondritis dissecans of the knee in children. *Curr Opin Pediatr* 15:38-44
- [18] Toth F, Nissi MJ, Ellermann JM, Wang L, Shea KG, Polousky J, et al. (2015) Novel Application of Magnetic Resonance Imaging Demonstrates Characteristic Differences in Vasculature at Predilection Sites of Osteochondritis Dissecans. *Am J Sports Med* 43:2522-2527
- [19] Wu IT, Custers RJH, Desai VS, Pareek A, Stuart MJ, Saris DBF, et al. (2018) Internal Fixation of Unstable Osteochondritis Dissecans: Do Open Growth Plates Improve Healing Rate? *Am J Sports Med* 46:2394-2401

## 4.5 Knorpeltherapie bei Kindern und Jugendlichen

(M. Mumme, J. Mehl)

Knorpelverletzungen im Knie können bereits bei Kindern und Jugendlichen auftreten und ihre Mobilität und Lebensqualität beeinflussen. Dieses Kapitel bietet einen Überblick über die Ursachen, Symptome und Behandlungsmöglichkeiten von Knorpelverletzungen im Knie bei Kindern und Jugendlichen.

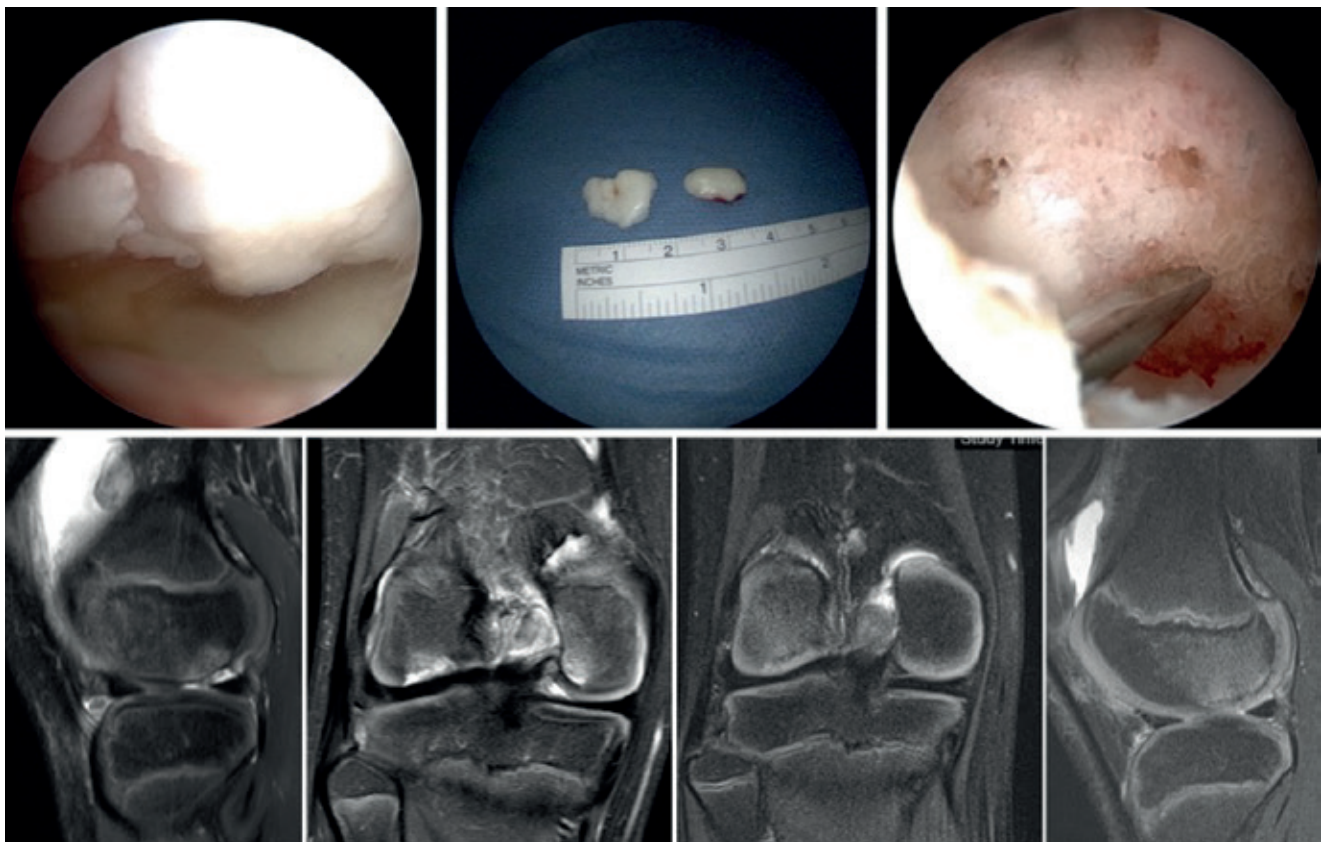
Mögliche Ursachen für Knorpelverletzungen bei Kindern und Jugendli-

chen sind Sportverletzungen mit Distorsionen oder direkten Kontusionen, Patellaluxationen oder höhergradige Osteochondrosis dissecans mit Dislokation bzw. schlussendlich Verlust des Fragments. Es können aber auch Knorpelschäden ohne erinnerliches Trauma im Rahmen von z.B. hohen und regelmäßigen Steroidgaben aufgrund pädiatrischer Erkrankungen auftreten.

Als typische Symptome finden sich bei Kindern und Jugendlichen analog zu Erwachsenen Schmerzen, Gelenkschwellungen, Bewegungseinschränkungen und Blockaden. Es ist

empfehlenswert, dass bei Kindern und Jugendliche mit diesen Symptomen die Diagnostik forciert wird. Neben der klinischen Untersuchung stehen bildgebende Verfahren zur Verfügung. Röntgenbilder des Kniegelenks geben erste Hinweise auf die Integrität der knöchernen Strukturen. Das MRT erlaubt eine sehr hochauflösende Darstellung von Knorpelschäden und auch subchondralen Begleitpathologien.

Als Behandlungsmöglichkeiten für Knorpelverletzungen stehen verschiedene nicht-operative und operative Optionen. Bei akuten Verletzungen



**Abb. 1** ▲ 9 jähriges Mädchen mit bekannter juveniler idiopathischer Arthritis und St. n. wiederholten intrartikulären Steroidinfiltrationen. Unten links: Darstellung eines Knorpeldefekts der lateralen Femurkondyle im MRT. Oben und oben links: Arthroscopischer Befund mit multiplen delaminierten Knorpelstücken. Oben rechts: Chirurgische Therapie mittels Debridment der instabilen Knorpelteile und Knochenmarksstimulation durch Anbohrung mit einem 1.0mm-K-Draht. Unten rechts: Darstellung 3 Monate postoperative des mit Reparaturgewebe gefüllten Defekts und diskretem Knochenödem bei klinisch beschwerdefreier Patientin auch unter Sportausübung.

© 2023 AGA-Knie-Knorpel-Meniskus-Komitee

mit relevanten Schmerzen können eine Ruhigstellung und Entlastung des Kniegelenks durch Gehhilfen sinnvoll sein. Eine Physiotherapie zur Schmerzreduktion und Entzündungshemmung sowie zur Stärkung der umgebenden Muskulatur und Verbesserung der Beweglichkeit ist häufig hilfreich.

Bei Beschwerdepersistenz unter konservativer Therapie kann die Indikation zur operativen Therapie gestellt werden. Akute chondrale oder osteochondrale Delaminationen können auch primär eine zeitnahe OP-Indikation bedingen.

Bei Kindern und Jugendlichen wurden prinzipiell die gleichen knorpelregenerativen Therapien wie bei Erwachsenen angewendet und untersucht. Ein systematisches Review inkludierte 12 Studien mit insgesamt 330 Patienten mit einem durchschnittlichen Alter von 13.7 bis 16.7 Jahre (wobei der jüngste eingeschlossene Patient 9 Jahre alt war). Nach einer durchschnittlichen follow-up Zeit von 2.2 bis 9.6 Jahre zeigten sich überwiegend gute Ergebnisse aller Prozeduren, nämlich Knorpelzelltransplantation, Knochenmarkstimulation durch Mikrofrakturierung, osteochondraler Zylindertransfer (Valtanen et al). Es handelt sich hierbei fast ausschliesslich um Fallserien ohne Kontrollgruppen. Die einzige randomisierte klinische Studie verglich bei 50 Kindern (durchschnittliches Alter 14.3 Jahren) mit Osteochondrosis dissecans III° oder IV° von durchschnittlich 3.2 cm<sup>2</sup> Grösse die operative Therapie mittels Mikrofrakturierung vs. Osteochondralen Zylindertransfer. Nach 4.2 Jahren durchschnittlichem follow up zeigte sich hier eine Überlegenheit für den osteochondralen Zylindertransfer, wobei sich v.a. für die Mikrofrakturierungsgruppe eine Verschlechterung über die Jahre darstellte (Gudas et al).

Kritisch zu beurteilen ist, dass es unklar bleibt, inwiefern Versuche zur Refixation der osteochondralen Dissekte möglich gewesen wären. Eine Fallserie von 10 Patienten mit einem mittleren Alter von 14.1 Jahren zeigte 3.5 Jahre nach arthroskopischer Mikrofrakturierung gute Ergebnisse mit einem IKDC score von 90.4±/− 8.2. Positiv hervorzuheben ist, dass diese Fallserie auch sehr junge Patienten eingeschlossen hat (jüngster Patient 9 Jahre), die Defekte waren mit einer durchschnittlichen Grösse von 1.2cm<sup>2</sup> eher klein (Salzmann et al).

Niethammer et al verglichen die Ergebnisse nach Knorpelzelltransplantation (Novocart® 3D) bei Patienten unter 20 Jahren mit den Ergebnissen von Erwachsenen. Es wurden hierbei für jede Gruppe 40 Patienten in einer «matched pair-Analyse» verglichen. Bei durchschnittlicher Defektgrösse von 5.2 cm<sup>2</sup> erreichten die jüngeren Patienten ein besseres klinisches Ergebnis 3 Jahre postoperativ mit einem IKDC von 77.5 (vs 55.6 bei den älteren Patienten).

Es muss hierbei festgehalten werden, dass die Knorpelzelltransplantation aktuell bei offenen Wachstumsfugen nicht zur Verfügung steht, da nicht zugelassen.

Im Rahmen von Unfällen oder Patellarluxationen werden bei Kindern und Jugendlichen chondrale oder osteochondrale Frakturen mit Bildung eines freien Gelenkkörpers beobachtet. Während osteochondrale Fragmente aufgrund des knöchernen Anteils eine gute Einheilungsrate nach Refixation zeigen, besteht bei isoliert chondralen Fragmenten eine Diskussion, wann eine Refixation noch erfolgsversprechend ist. Eine Fallserie von Husen et al mit 16 Patienten zwischen 12 und 16 Jahren zeigte sehr gute Ergebnisse

für die Refixation von ausschliesslich chondralen Fragmenten. Lediglich ein Patient musste aufgrund erneuter Delamination reoperiert werden (Husen et al).

Zusammenfassend kann man sagen, dass die verschiedenen Knorpeltherapien bei Kindern und Jugendlichen zufriedenstellende Resultate erzielen. Ursächliche patellofemorale Instabilität oder Osteochondrosis dissecans sind bei Kindern relativ häufiger. Entsprechende Begleitpathologien sollten im Behandlungsplan ebenso adressiert werden.

Bei offenen Wachstumsfugen ist auch die Refixation von chondralen Defekten erfolgsversprechend. Für die Behandlungsplanung einer Rekonstruktion von Knorpeldefekten bei Jugendlichen mit geschlossenen Wachstumsfugen stehen dieselben Behandlungsmöglichkeiten wie für junge Erwachsene zur Verfügung. Bei offenen Wachstumsfugen steht die Knorpelzelltransplantation jedoch nicht zur Verfügung.

#### Literatur:

- [1] Valtanen RS, Arshi A, Kelley BV, Fabricant PD, Jones KJ. Articular Cartilage Repair of the Pediatric and Adolescent Knee with Regard to Minimal Clinically Important Difference: A Systematic Review. *Cartilage*. 2020 Jan;11(1):9-18. doi: 10.1177/1947603518783503. Epub 2018 Jul 2. PMID: 29962234; PMCID: PMC6921952.
- [2] Gudas R, Simonaityte R, Cekanauskas E, Tamosiūnas R. A prospective, randomized clinical study of osteochondral autologous transplantation versus microfracture for the treatment of osteochondritis dissecans in the knee joint in children. *J Pediatr Orthop*. 2009 Oct-Nov;29(7):741-8. doi: 10.1097/BPO.0b013e3181b8f6c7. PMID: 20104156.

- [3] Salzmann GM, Sah BR, Schmal H, Niemeier P, Sudkamp NP. Microfracture for treatment of knee cartilage defects in children and adolescents. *Pediatr Rep.* 2012 Apr 2;4(2):e21. doi: 10.4081/pr.2012.e21. Epub 2012 Jun 19. PMID: 22802999; PMCID: PMC3395979.
- [4] Niethammer TR, Holzgruber M, Gülecüyü MF, Weber P, Pietschmann MF, Müller PE. Matrix based autologous chondrocyte implantation in children and adolescents: a match paired analysis in a follow-up over three years post-operation. *Int Orthop.* 2017 Feb;41(2):343-350. doi: 10.1007/s00264-016-3321-1. Epub 2016 Nov 8. PMID: 27826762.
- [5] Indikationenblatt der MTK zur Knorpelzelltransplantation ([https://www.mtk-ctm.ch/fileadmin/user\\_upload/Beschluesse/zu\\_Leistungen\\_und\\_Technologien/01\\_deutsch/MTK\\_Beschluss\\_ACT\\_2016\\_131\\_725\\_01-1\\_Anhang\\_1\\_V1\\_0.pdf](https://www.mtk-ctm.ch/fileadmin/user_upload/Beschluesse/zu_Leistungen_und_Technologien/01_deutsch/MTK_Beschluss_ACT_2016_131_725_01-1_Anhang_1_V1_0.pdf))
- [6] Husen M, Krych AJ, Stuart MJ, Milbrandt TA, Saris DBF. Successful Fixation of Traumatic Articular Cartilage-Only Fragments in the Juvenile and Adolescent Knee: A Case Series. *Orthop J Sports Med.* 2022 Nov 21;10(11):23259671221138074. doi: 10.1177/23259671221138074. PMID: 36458110; PMCID: PMC9706060.



## Ausgefeilte Kraftübertragung



Durch das patentierte 3-Punkt-Wirkprinzip der **Unloader One® X**.



- + Leitliniengerechte Versorgung
- + Hohe Patienten-Compliance
- + Keine Budget-Belastung

Fachberatung zu  
Gonarthrose-Orthesen:



[WWW.OSSUR.COM](http://WWW.OSSUR.COM)

## 5. Nachbehandlung nach knorpelregenerativen Verfahren

(W. Schoch, F. Diemer, A. Hirschmüller)

Chirurg:innen und Physiotherapeut:innen sind sich einig: Die Rehabilitation nach Eingriffen am Knorpel ist maßgeblich für die Qualität des sich zu einem belastbaren Knorpel entwickelnden Transplantats und für das Patienten Outcome. Allerdings fehlen immer noch qualitativ gute Studien, die diese Aussagen unterstützen. Die vorgeschlagenen Rehabilitationsprotokolle basieren in vielen Aspekten auf Expertenmeinungen, angewandter Biomechanik und Grundlagenforschung [1-8].

Die Rückkehr in ihre Alltagsbelastung und ihre Freizeitaktivitäten und die damit verbundenen Selbstbestimmung und Zufriedenheit der Patient:innen, ist das primäre Ziel der Rehabilitation (WHO). Alle Dimensionen der Gesundheit, dazu gehört die physische, psychische und die soziale Gesundheit, sollen mit entsprechenden Messinstrumenten erfasst und in das biopsychosoziale Modell der „International Classification of Functioning, Disability and Health“ (ICF), eingeordnet werden. Der monokausale Ansatz, wie „struktureller Schaden macht Schmerz“, hat sich zu einem multi-kausalen Ansatz weiterentwickelt. Die ICF klassifiziert Körperfunktionen und -strukturen, Aktivitäten und Teilhabe, sowie Umweltfaktoren, als Komponenten der Gesundheit [16,17]. Um dem gerecht zu werden, ist die auf den Patienten abgestimmte, individuelle Rehabilitation essenziell. Nachbehandlungs-Guidelines können einen Rahmen schaffen für die Erwartungshaltung und Motivation der Patient:innen, die optimale Progression der Übungen, für notwendige Anpassungen des Lebensstils und die Beachtung schmerztreibender Faktoren. Aktuell bestehende Nachbehandlungsempfehlungen basieren weiterhin häufig auf dem

Faktor Zeit. Wann darf wieviel belastet werden, wann darf Ergometertraining stattfinden, wann geht es zurück zum Sport? Aufgrund der biologischen Phasen der Einheilung und Entwicklung der Knorpelzellen erscheint das sinnvoll. Allerdings wird jeder Patient mit unterschiedlichen Voraussetzungen in die Operation gehen, unterschiedlich auf die Operation reagieren und den Rehabilitationsprozess in unterschiedlichem Tempo durchlaufen. So kann zum Beispiel eine exzessive Entzündungsreaktion das Knorpelregenerat und damit das Nachbehandlungsergebnis gefährden. Es ist daher darauf zu achten, die lokalen inflammatorischen Prozesse individuell zu beurteilen [33,65]. Dass Patienten deart verschieden reagieren, könnte auf individuell unterschiedliche „Treiber“ zurückzuführen sein, welche die Rehabilitation maßgeblich mitbeeinflussen. Die Nachbehandlung nach knorpelregenerativen Eingriffen wird deshalb zeit- und kriterienbasiert geplant und gesteuert. Kriterienbasiert bedeutet, dass für die Progression innerhalb der Nachbehandlung bestimmte klinische (z.B. Reizzustand des Gelenks) oder funktionelle (z.B. sauberes Gangbild) Meilensteine erreichen sollten um zur nächsten Stufe überzugehen. Zeit- und kriterienbasiertes Vorgehen schließt sich nicht aus, sondern ergänzt sich um eine sichere Rückkehr zur Arbeit oder zum Sport zu ermöglichen.

### Übergeordnete Prinzipien in der Nachbehandlung muskuloskelettaler Beschwerden

#### Treibermodell

Im Rahmen eines ICF basierten Modells wurden sogenannte Treiber-Modelle implementiert, welche einer-

seits die Komplexität des individuellen Beschwerdebilds ausreichend abbilden und andererseits erklären, warum eindimensionale Behandlungsansätze nicht allen Patienten gerecht werden [67]. Auch wenn diese Modelle zunächst im Kontext chronischer Beschwerden entstanden sind, kann das Paradigma auf alle muskuloskelettalen Erkrankungen und auch auf die postoperative Nachbehandlung übertragen werden.

Im Treiber-Modell werden 5 Domänen unterschieden. Neben dem nozizeptiven Treiber [strukturelle Schäden und funktionelle Defizite, 15, 64] und dem neuralen Treiber [Sensibilisierungsprozesse, 17] werden Komorbiditäten [muskuloskelettal, internistisch, psychiatrisch, 12], kognitiv-emotionale (Kinesiophobie, Angst-Vermeidung, ungünstige Glaubensbekenntnisse,) und Kontextfaktoren [therapeutisches Team, Familie, 68] bedacht. Übergeordnetes Ziel dieses Modells ist es, den Patienten in der postoperativen Phase nicht als einfachen „Knorpelpatienten“ zu betrachten, sondern beitragende Faktoren zu erkennen und entsprechend in die Behandlung zu integrieren.

#### Transplantatentwicklung

Die Entwicklung des Geweberegenerats nach einem operativen Eingriff verläuft in verschiedenen Phasen [mod. nach 16]:

- Implantation - Akutphase (bis ca. 2. Woche)
- Protektion – frühe Proliferation (2. bis ca. 6. Woche)
- Übergang – späte Proliferation (6.-12. Woche)
- Remodellierung (12.-26. Woche)
- Maturation (>26. Woche)

Die Ausreifung und damit auch Stabilisierung des Gewebes benötigten dabei mehr Zeit als bisher angenommen. Nach Paatela et al. und Niethammer et al. sollten für diesen Prozess 4-5 Jahre veranschlagt werden [47,44]. Oben beschriebene Phasen ergeben eine grobe zeitliche Orientierung, die nicht zu rigide angesehen werden sollte. Angeleitete Interventionen müssen innerhalb des zeitlichen Rahmens durch klinische und funktionelle Kriterien individuell angepasst werden. Die „Abkehr“ von einer rein zeitlichen Steuerung der Rehabilitation wird als Schlüssel für eine patientenzentrierte Nachbehandlung angesehen [38]. Dennoch müssen biologische Grenzen akzeptiert werden und es kann eine pragmatische Zuordnung von Zielen und Maßnahmen innerhalb der Phasen erfolgen. Im Optimalfall kann den postoperativen Phasen eine präoperative Vorbereitung vorgeschaltet werden.

### Präoperative Phase

Die postoperative Rehabilitation nach knorpelregenerativen Eingriffen ist langwierig, anspruchsvoll und fordert von Patienten viel Geduld, Ausdauer und Disziplin. Die Patienten kommen vor der Operation zu uns mit unspezifischen Knieschmerzen, wiederkehrendem Kniegelenkserguss [22,23], veränderter motorischer Kontrolle und signifikanten Quadrizeps-Kraftdefiziten [26,74]. Nicht nur physisch sondern auch mental müssen die Patienten vorbereitet werden, um ein optimales Ergebnis zu erzielen [16,74]. Ängste, Angstvermeidungsverhalten, Katastrophisierung, Depressionen und übersteigerte Erwartungen nehmen Einfluss auf das postoperative Outcome [2,10,11,43,66,36,1]. Deshalb sollte die Wartezeit bis zur Operation sinnvoll genutzt werden, um erste Ziele zu erreichen. Neben einem bestmöglichen Funktionstraining sollte hier die Edukation in allen Facetten im Mittelpunkt stehen:

- *Biomechanisch:* z.B. Darstellung von biomechanisch belastenden Aktivitäten und Aufzeigen entsprechender Modifikationsmöglichkeiten.
- *Motorisch:* z.B. Vorbereitung von essenziellen Bewegungsmustern im Alltag (u.a. Gangschule und Gebrauch von Gehstützen) und Instruktion von rehabilitationsrelevanten Übungen.
- *Kognitiv:* z.B. Umgang mit Schmerz beim Training, zeitlicher Ablauf der postoperativen Heilungsphasen, Operationstechniken etc.
- *Psychosozial:* z.B. Erklärung von wichtigen Zusammenhängen zwischen persistierenden Schmerzen und Glaubensbekenntnissen, Ängsten oder Kontextfaktoren.

Sollte es der aktuelle Reizzustand des betroffenen Gelenkes zulassen, so werden weiter die Aktivierung und Kräftigung von Schlüsselmuskeln angeleitet, um das postoperative Defizit so gering wie möglich zu halten.

#### Mögliche Trainingsparameter für ein anti-inflammatorisches Ausdauertraining, die Cross-Education, extensive Kraftausdauer

	Aerobe Grundlagenausdauer	Cross-Education	Extensive Kraftausdauer
Hilfsmittel	Oberkörperergometer	Kniestrecker	Kniestrecker, Beinpresse
Intensität	Mittel-hoch: Borg Skala 13-18	Hoch, $\geq 80\%$ der Maximalkraft	30% der Maximalkraft
Wiederholungen	Dauermethode	6-12	>30-40
Serien, Serienpause	1, keine	3, 2 Minuten	3, 1-2 Minuten
Frequenz pro Woche	3-5x	2-3x	3x
Dauer	9-12 Wochen	8 Wochen	10 Wochen

Tab. 1 ▲ © 2023 AGA-Knie-Knorpel-Meniskus-Komitee

## Postoperative Akutphase

Innerhalb der ersten 2 Wochen stehen die Kontrolle der entzündlichen Reaktion, sowie der Schutz und die Ernährung des Implantats im Vordergrund.

Mittlerweile gibt es eine ausreichende Evidenz dafür, dass eine hohe und langanhaltende entzündliche Reaktion einen bionegativen Effekt auf das Knorpelregenerat haben kann [33,50,65]. Bei Hinweisen auf ein hohes proinflammatorisches Milieu (Abb. 1) sollten daher physikalische Maßnahmen (Kryotherapie) oder eine medikamentöse Behandlung zum Einsatz kommen. Aus sporttherapeutischer Sicht kann ein aerobes Grundlagenausdauertraining den systematischen Entzündungsstoffwechsel positiv beeinflussen und mittels eines Oberkörperergometers direkt postoperativ begonnen werden [77,59, siehe Tab. 1].

Für den Schutz des Implantats ist bei tibiofemorale Defekten in der Regel eine Teilbelastungsvorgabe (15-20kg) über 6 Wochen vorgesehen. Patient\*innen mit patellofemorale Defekten können in Streckstellung einer frühen Vollbelastung zugeführt werden. Das erlaubte Bewegungsausmaß wird insbesondere bei letztgenannten Läsionen schrittweise gesteigert (0-30°, 0-60°, 0-90° über 6 Wochen). Patient\*innen mit Defekten außerhalb der Belastungszone oder contained Defekten können bei engmaschiger Kontrolle progressiver geführt werden [45]. Die Ernährung des Knorpelregenerats wird über die Frühmobilisation (passive Bewegungsschiene und/oder aktive Automobilisation) sichergestellt. Die genauen Parameter sind unklar, es wird aber mindestens 1h pro Tag über 6 Wochen empfohlen [16,31,25].

Ein wirkliches aktives Widerstandstraining am betroffenen Kniegelenk ist

in dieser Phase unrealistisch, dennoch können über mentale Methoden (z. B. Bewegungsvorstellung – Mental motor imagery oder die visuelle Darstellung von Bewegungen – Action observation) Adaptionen erreicht werden, die einem effektiv ausgeführten Training ähnlich sind [61,60,78,49]. Ähnliches ist für die sog. Cross-Education nachgewiesen, bei der ein intensives Krafttraining auf der gesunden Seite zu einer Adaption auf der betroffenen Seite zur Folge hat [13, siehe Tab. 1].

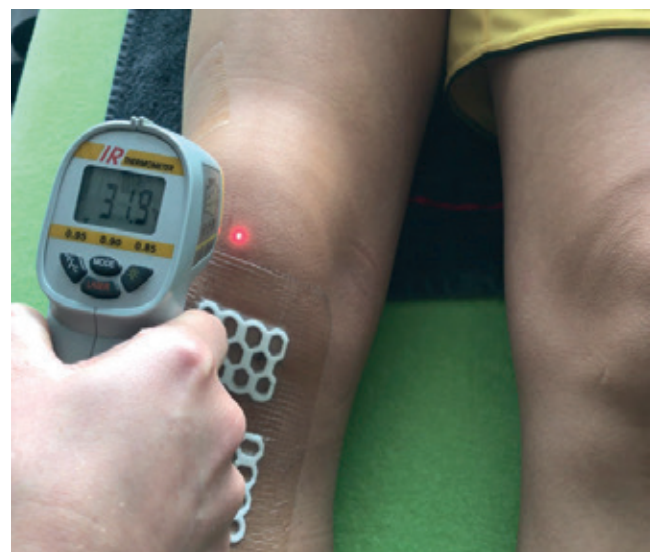
Kriterien und Ziele sind in dieser Phase insbesondere auf den Reizzustand des betroffenen Gelenks bezogen:

- $<2^\circ$  Temperaturdifferenz im Seitenvergleich
- Kein Ruheschmerz, Schmerz  $<3/10$  auf einer numerischen Skala bei der Mobilisation
- $<1\text{cm}$  Schwellungszunahme nach Mobilisation

## Protektion – frühe Proliferation

Neben den Zielen der Akutphase steht in der zweiten Phase die Aktivierung des Quadrizeps und wichtiger Stabilisatoren angrenzender Gelenke im Vordergrund.

Patient\*innen mit Knorpelschäden haben prä- und postoperativ ausgeprägte Quadrizepsdefizite [26,15]. Selbst nach Jahren (Follow-up 5-7 Jahre) persistieren diese und es gibt klare Assoziationen zu einer frühen Degeneration [3,51]. Die Inhibition des Quadrizeps sollte nicht als eine einfache reflektorische Hemmung verstanden werden. Sie ist viel mehr als ein zentrales Aktivierungsdefizit mit neuroplastischen Veränderungen zu verstehen und dementsprechend auch zu behandeln [52,46]. Am besten kann die Aktivierung des Quadrizeps durch ein isoliertes Training im Kniestrecker, mit einem Fokus auf der exzentrischen Kontraktionsphase in Kombination mit



**Abb. 1** ▲ Temperaturmessung zur Beurteilung des Reizzustandes des betroffenen Kniegelenks. Hyperthermien  $>2^\circ$  im Seitenvergleich gelte als akut [14]. © 2023 AGA-Knie-Knorpel-Meniskus-Komitee

mentalen Methoden (siehe oben), Vibration, Kryotherapie und Elektrostimulation erreicht werden [52,46,6, siehe **Abb. 2**]. Ist die genaue Defektlokalisierung bekannt, kann das ROM in nicht belastete femoro-tibiale Kontaktzonen verlagert werden.

Im Kontext Quadrizepstraining werden auch immer wieder die mechanischen Auswirkungen von Übungen im geschlossenen und offenen System diskutiert [73]. Es ist in diesem Zusammenhang wichtig zu verstehen, dass die Generierung von Scher- und Kompressionskräften nicht von einem bestimmten System abhängig ist, sondern maßgeblich von der Ausrichtung der Wirkungslinien der Kniestabilisatoren und damit vom angeleiteten Bewegungsausmaß bestimmt wird [**Abb. 3**, 63]. Übungen im offenen und geschlossenen System sollten daher wertfrei in Kombination zum Einsatz kommen.

Ein Training für die angrenzenden Gelenke (Hüft- und Sprunggelenksmuskulatur) runden das Programm in dieser Phase ab. Die Funktion in angrenzenden Muskelgruppen (z. B. Hüftrotatoren) ist dabei sowohl für die Beinachsenstabilität, die Funktion in patient reported outcome measures und auch für den Status des hyalinen Gelenkknorpels von Bedeutung [19].

Neben den Kriterien und Zielen der Akutphase sollten folgende Meilensteine erreicht werden:

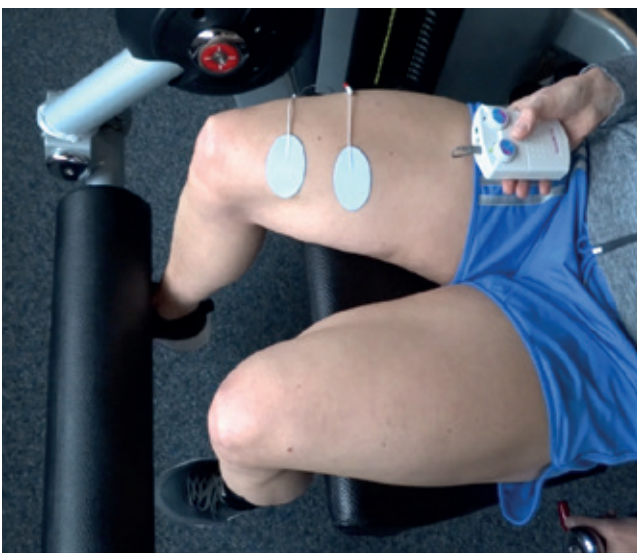- Schmerzabhängige Vollbelastung
- Volles Bewegungsausmaß (tibiofemorale und patellofemorale)
- Gute Quadrizepsinnervation (Aktives gestrecktes Beinabheben möglichst ohne Extensionsverlust)
- Gangbild mit und ohne Stützen ohne Hinkmechanismus

## Übergang – späte Proliferation

In der späten Proliferation steht die Rekonditionierung des Quadrizeps und ein globales Muskeltraining der unteren Extremität im Vordergrund.

Bedingt durch die hohe Gelenkbelastung beim Krafttraining empfehlen sich zunächst Methoden mit einer geringen externen Last aber einem hohen Volumen mit metabolischer Ermüdung. Methoden der Wahl wären die extensive Kraftausdauer (**Tab. 1**) oder das Training mit einer Blutflussrestriktion (Blood flow restriction – BFR). In beiden Fällen gibt es starke Evidenz, dass insbesondere für die Steigerung der Muskelmasse gleiche Effekte wie bei einem hochintensiven Krafttraining entstehen können [39, 34]. Bedingt durch die gute Schmerztoleranz [5] ist gerade das BFR-Training auch in der postoperativen Therapie [72] und explizit nach knorpelregenerativen Eingriffen angekommen [29, 37]. Bei ausreichender Belastbarkeit kann dann schrittweise der Übergang in ein herkömmliches Krafttraining mit höheren Lasten erfolgen.

Patient\*innen nach Knie traumata (z. B. vordere Kreuzbandruptur) weisen häufig persistierende neuromuskuläre Defizite auf. Diese können sich auf kinematischer Ebene manifestieren (z. B. geringerer Kniebeugewinkel im Gang) aber auch auf kinetischer (z. B. geringere Bodenreaktionskräfte beim Springen) oder neuromuskulärer Ebene (z. B. stärkere Aktivierung der ischiokruralen Muskulatur in der Elektromyographie; [18,48]). Diese automatisierten Kompensationen sollten nach den Prinzipien des motorischen Lernens adressiert werden. Unter anderem gelten in diesem Kontext folgende Empfehlungen [20]:



**Abb. 2** ▲ Isolierte Quadrizepsaktivierung im Kniestrecker in Kombination mit Elektrostimulation © 2023 AGA-Knie-Knorpel-Meniskus-Komitee



- Ausbildung variabler Bewegungsstrategien im Sinne des differenziellen Lernens
- Explizites Feedback bei der Bewegungsausführung (externes Feedback überbewerten)
- Beachtung der Patientenpräferenz bei der Übungsauswahl (selbstkontrolliertes Lernen)
- Progression der Anforderung angepasst an die Phasen des motorischen Lernprozesses

Neben den Kriterien und Ziele der ersten beiden Phasen sollten folgende Meilensteine erreicht werden:

- Hinkfreies Gangbild ohne Gehhilfen
- gute Toleranz bei Belastungssteigerung im Krafttrainingsbereich

## Remodellierung

In der Phase der Remodellierung steht die Kraftentwicklung der knieumgebenden Muskulatur und die damit verbundene Vorbereitung auf die Rückkehr zur vollen Arbeitsfähigkeit und Rückkehr in die sportliche Aktivität im Vordergrund.

Krafttrainingsmethoden werden innerhalb der Rehabilitation üblicherweise periodisiert angeleitet. Unter Periodisierung versteht man die geplante Veränderung von Trainingsvariablen wie Gewicht, Sätze und Wiederholungen, um eine maximale Trainingsanpassung mit minimaler Erschöpfung zu erreichen [8]. In der Rehabilitation von muskuloskelettalen Beschwerden kommt am häufigsten die lineare Pe-

riodisierung zum Einsatz (von hohem Volumen zu hoher Intensität, 30). Diese schrittweise Progression von einer Trainingsphase zur nächsten entspricht den Phasen der Heilung und ist so eine sichere postoperative Trainingsform [55,35].

Um die Kraftentwicklung und damit die Gelenkbelastung langsam zu steigern, startet die lineare Periodisierung mit dem Training der Kraftausdauer, gefolgt von der Maximalkraft, dann Schnellkraft bis hin zur Reaktivkraft. Wie das in der Praxis umgesetzt werden kann, zeigt **Tab. 2**.

Die Kräftigung des Quadrizeps erfolgt im offenen und im geschlossenen System, wie zum Beispiel am Kniestrecker, der Beinpresse oder mit Kniebeugen. Das Monitoring der Progression erfolgt über funktionelle Testverfahren, die Bewegungsqualität und Bewegungsquantität beurteilen. Zusätzlich sollten Fragebögen genutzt werden, die psychosoziale Faktoren, wie Angstvermeidung und Depression abfragen, da diese den Therapieverlauf ungünstig beeinflussen können [54,71].

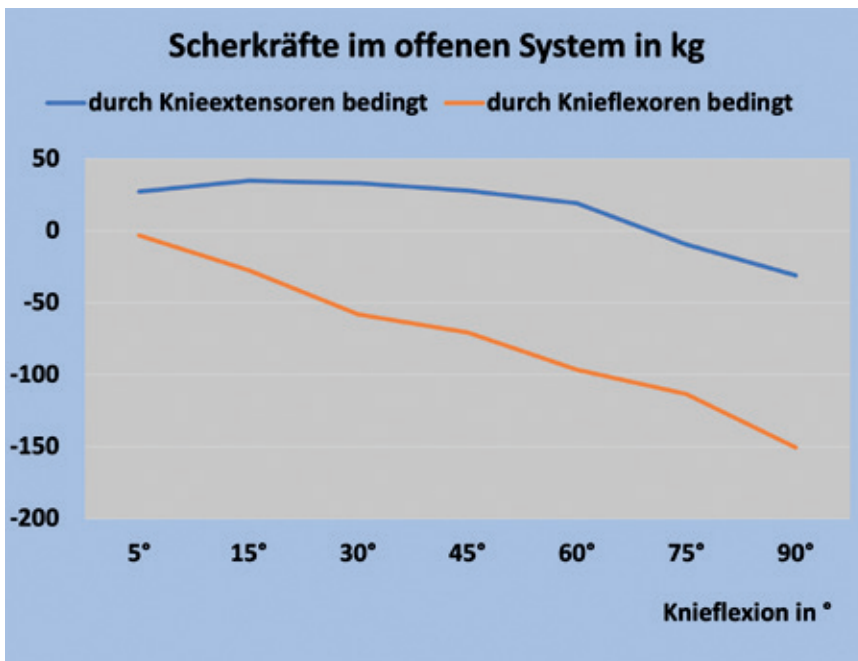
Mögliche Tests qualitativ : Landung, Richtungswechsel

Mögliche Tests quantitativ: Single leg Hop, Side Hop, Square Hop

Fragebögen: Tampa Scale of Kinesiophobia, KOOS (Knee injury and Osteoarthritis Outcome Score), PROMIS-29

Neben den Kriterien und Zielen der vorherigen Phasen sind folgende Meilensteine zu erreichen:

- Limb symmetry Index (LSI) Quadrizeps und Hamstrings 80/90% (Kraftunterschied im Seitenvergleich)



**Abb. 3** ▲ Generierung von Scherkräften durch den Quadrizeps. Keine oder nur minimale Scherkräfte entstehen bei einem Gelenkwinkel +60° [63]. © 2023 AGA-Knie-Knorpel-Meniskus-Komitee

- Balance Q/H: 100%:65% (Verhältnis Quadricepskraft zu Hamstringskraft)
- Isokinetisches Drehmoment des Quadrizeps: 3Nm/kg Körpergewicht [32]

**Maturation**

Diese Phase steht im Zeichen der Ausbildung sportartspezifischer Kraftqualitäten und komplexer motorischer Fertigkeiten, um die uneingeschränkte Partizipation im Sport zu erreichen.

Im koordinativen Training wird in den letzten Jahren intensiv über neurokognitive Defizite geforscht, die schon vor einer Verletzung Bestand hatten. Diese äußern sich durch eine persistierende, langsamere Reaktions- oder Verarbeitungsgeschwindigkeit und reduzierte Gedächtnisleistung bei komplexen Aufgaben [4]. Das Trauma

und deren Folgen (z. B. Deafferentation durch Verlust des vorderen Kreuzbandes oder Afferenzen bedingt durch rezidivierende Schwellung) verstärken und manifestieren diese Defizite und stellen einen relevanten Risikofaktor für eine neuerliche Verletzung dar [21,53]. Aus diesem Grund sollten noch mehr mentale, visuelle, auditive, verbale und kinästhetische Aufgaben („dual task“) in das koordinative Training integriert werden. Diese lenken die kognitive Aufmerksamkeit des Trainierenden von der Ausführung einer motorischen Aufgabe ab und replizieren die spätere komplexe Anforderung im Sport [70]. Die Arbeitsgruppe um Grooms et al. schlägt daher auch die Erweiterung klassischer Funktionstests (z. B. single leg hop) durch neurokognitive Aufgaben vor [21].

Bezüglich der Periodisierung der Krafttrainingsmethoden stehen in dieser Phase Schnell- und Reaktivkraft-

methoden im Vordergrund. Gerade die Geschwindigkeit der Kraftentwicklung (rate of force development) bleibt trotz guter Adhärenz der Trainierenden nach Monaten noch reduziert. Buckthorpe [2019a/b, 6,7] empfehlen daher die Fokussierung auf explosive Kontraktionen mit submaximalen Lasten und Übungsvarianten im Dehnungs-Verkürzungs-Zyklus, um die Defizite zu beheben.

Um die aktuelle Leistungsfähigkeit zu überprüfen, werden in dieser Phase speziell für die jeweilige Sportart entwickelte on-field Testungen durchgeführt, wie zum Beispiel der Agility (Cone) T-Test [41].

Die zu erreichenden Meilensteine orientieren sich an der sportartspezifischen Norm.

Möglicher Aufbau eines Kraftaufbautrainings mit linearer Periodisierung					
Methode/Parameter	Kraftausdauer	Hypertrophie	Intramuskuläre Koordination	Schnellkraft	Reaktivkraft
Wiederholungen	15-20	8-12 30-40 bis zur Ermüdung	1-3	1-6	10-12
Serien	3-4	3-5	3-6	1-5	3-5
Pause	<1 Minute	<1/2-3 Minuten	5 Minuten	1-3 Minuten	10 Minuten
Rhythmus	2-0-2	3-0-1/1-0-1	Fließend Explosiv	Zügig-explosiv	Explosiv Alle 6-8 Sekunden
Periodisierung	4 Wochen	10-12 Wochen	6-8 Wochen	4 Wochen	

Tab. 2 ▲ © 2023 AGA-Knie-Knorpel-Meniskus-Komitee

## Fazit

Die an der Rehabilitation beteiligten Disziplinen brauchen ein Basiswissen über Heilungsphasen, Kriterien der Gelenkbelastung und die Theorie der Periodisierung des Trainings und des motorischen Lernens, um gemeinsam einen für die Patient\*innen sinnvollen Plan zu entwickeln und sie so zu ihrem angestrebten Ziel zu bringen. Über die postoperative Nachbehandlung nach knorpelregenerativen Verfahren ist der Wissensstand weiterhin begrenzt. Es empfiehlt sich daher sich an Prinzipien der Nachbehandlung anderer operativer Eingriffe zu orientieren stets unter Berücksichtigung der biologischen Maturationsphasen des Knorpelregenerates und des Zustandes der Patient\*innen.

## Literatur:

- [1] Ackermann, Jakob; Ogura, Takahiro; Duerr, Robert A.; Barbieri Mestriner, Alexandre; Gomoll, Andreas H. (2018): Preoperative Mental Health Has a Stronger Association with Baseline Self-Assessed Knee Scores than Defect Morphology in Patients Undergoing Cartilage Repair. In: *Cartilage*, 1947603518783484. DOI: 10.1177/1947603518783484.
- [2] Alattas, Sharifah Adla; Smith, Toby; Bhatti, Maria; Wilson-Nunn, Daniel; Donell, Simon (2017): Greater pre-operative anxiety, pain and poorer function predict a worse outcome of a total knee arthroplasty. In: *Knee Surgery, Sports Traumatology, Arthroscopy* 25 (11), S. 3403–3410. DOI: 10.1007/s00167-016-4314-8.
- [3] Arhos EK, Thoma LM, Grindem H et al. The association of quadriceps strength symmetry and surgical status with clinical osteoarthritis 5 years after anterior cruciate ligament rupture. *Arthritis Care Research*. 2022; 74: 386.
- [4] Bertozzi F, Fischer PD, Hutchinson KA et al. Associations between cognitive function and acl injury-related biomechanics: a systematic review. *Sports Health*. 2023; doi: 10.1177/19417381221146557
- [5] Bielitzki R, Behrendt T, Behrens M et al. Blutflussrestriktionstraining zur akuten und chronische Schmerzreduktion in der orthopädischen Rehabilitation. *B&G Bewegungstherapie und Gesundheitssport* 2022; 38: 96.
- [6] Buckthorpe M, La Rosa G, Della Villa F. Restoring knee extensor strength after anterior cruciate ligament reconstruction: a clinical commentary. *International Journal of Sports Physical Therapy*. 2019a; 14: 159.
- [7] Buckthorpe M. Optimising the late-stage rehabilitation and return-to-sport training and testing process after acl reconstruction. *Sports Medicine*. 2019b; 49: 1043.
- [8] Buford TW, Rossi SJ, Smith DB, Warren AJ. A comparison of periodization models during nine weeks with equated volume and intensity for strength. *J Strength Cond Res*. 2007 Nov;21(4):1245-50. doi: 10.1519/R-20446.1. PMID: 18076234.
- [9] Bullock GS, Sell TC, Zarega R et al. Kinesiophobia, knee self-efficacy, and fear avoidance beliefs in people with acl injury: a systematic review and meta-analysis. *Sports Medicine*. 2022; 52: 3001.
- [10] Burgess, Louise C.; Arundel, Joe; Wainwright, Thomas W. (2019): The Effect of Preoperative Education on Psychological, Clinical and Economic Outcomes in Elective Spinal Surgery: A Systematic Review. In: *Healthcare (Basel, Switzerland)* 7 (1). DOI: 10.3390/healthcare7010048.
- [11] Clapp, Ian M.; Nwachukwu, Benedict U.; Beck, Edward C.; Rasio, Jonathan P.; Alter, Thomas; Allison, Bradley; Nho, Shane J. (2020): What is the Role of Kinesiophobia and Pain Catastrophizing in Outcomes After Hip Arthroscopy for Femoroacetabular Impingement Syndrome? In: *Arthroscopy, sports medicine, and rehabilitation* 2 (2), e97-e104. DOI: 10.1016/j.asmr.2019.12.001.
- [12] Cook CE, Zhou L, Bolognesi M et al. Does surgery for concomitant cruciate and meniscus injuries increase or decrease subsequent comorbidities at 2 years? *Journal of Knee Surgery*. 2022; 35: 1063.
- [13] Cuyul-Vasquez I, Alvarez E, Riquelme A et al. Effectiveness of unilateral training of the uninjured limb on muscle strength and knee function of patients with anterior cruciate ligament reconstruction: a systematic review and meta-analysis of cross-education. *Journal of Sport Rehabilitation*. 2022; 31: 605.
- [14] Diemer F. Update Temperaturmessung. *Sportphysiotherapie*. 2021; 9: 92.
- [15] Ebert JR, Smith A, Janes G et al. Association Between Isokinetic Knee Strength and Perceived Function and Patient Satisfaction With Sports and Recreational Ability After Matrix-Induced Autologous Chondrocyte Implantation. *Orthopaedic Journal of Sports Medicine*. 2019; 19: 2325967119885873.
- [16] Edwards P, Ackland T, Ebert J. Clinical rehabilitation guidelines for matrix-induced autologous chondrocyte implantation on the tibiofemoral joint. In: *The Journal of Orthopaedic and Sports Physical Therapy*; 2014; 44: 102.
- [17] Frey-Law LA, Bohr NL, Sluka KA et al. Pain sensitivity profiles in patients with advanced knee osteoarthritis. *Pain*. 2016; 157: 1988.
- [18] Georgoulis JD, Melissaridou D, Patras K et al. Neuromuscular activity of the lower extremities during running, landing and changing-of-direction movements in individuals with anterior cruciate ligament reconstruction: a review of electromyographic studies. *Journal of Experimental Orthopaedics*. 2023; 10: 43.
- [19] Girdwood MA, Patterson BE, Crossley KM et al. Hip rotation muscle strength implicated in the progression of early post-traumatic osteoarthritis: a longitudinal evaluation up to 5 years following ACL reconstruction. *Physical Therapy in Sport*. 2023; 63: 17.
- [20] Gokeler A, Nijmeijer EM, Heuvelmans P et al. Motor learning principles during rehabilitation after anterior cruciate ligament injury. *Arthroscopie*. 2023; doi.org/10.1007/s00142-023-00606-1.
- [21] Grooms DR, Chaput M, Simon JE et al. Combining neurocognitive and functional tests to improve return-to-sport decisions following acl reconstruction. *Journal of Orthopaedic and Sports Physical Therapy*. 2023; doi: 10.2519/jospt.2023.11489.
- [22] Hambly, Karen; Bobic, Vladimir; Wondrasch, Barbara; van Assche, Dieter; Marlovits, Stefan (2006): Autologous chondrocyte implantation postoperative care and rehabilitation: science and practice. In: *The American journal of sports medicine* 34 (6), S. 1020–1038. DOI: 10.1177/0363546505281918.

- [23] Heir, Stig; Nerhus, Tor K.; Røtterud, Jan H.; Løken, Sverre; Ekland, Arne; Engebretsen, Lars; Arøen, Asbjørn (2010): Focal cartilage defects in the knee impair quality of life as much as severe osteoarthritis: a comparison of knee injury and osteoarthritis outcome score in 4 patient categories scheduled for knee surgery. In: *The American journal of sports medicine* 38 (2), S. 231–237. DOI: 10.1177/0363546509352157.
- [24] Hirschmüller, Anja; Schoch, Wolfgang; Baur, Heiner; Wondrasch, Barbara; Konstantinidis, Lukas; Südkamp, Norbert P.; Niemeyer, Philipp (2018): Rehabilitation before regenerative cartilage knee surgery. A new prehabilitation guideline based on the best available evidence. In: *Archives of orthopaedic and trauma surgery*. DOI: 10.1007/s00402-018-3026-6.
- [25] Hirschmüller A, Baur H, Braun S et al. Rehabilitation after autologous chondrocyte implantation for isolated cartilage defects of the knee. *American Journal of Sports Medicine*. 2011; 39: 2686.
- [26] Hirschmüller A, Andres T, Schoch W et al. Quadriceps strength in patients with isolated cartilage defects of the knee. *Orthopaedic Journal of Sports Medicine*. 2017; 26: 2325967117703726.
- [27] Hoffmann, Tammy C.; Lewis, Jeremy; Maher, Chris G. (2020): Shared decision making should be an integral part of physiotherapy practice. In: *Physiotherapy* 107, S. 43–49. DOI: 10.1016/j.physio.2019.08.012.
- [28] Hurst JM, Steadman JR, O'Brien L, Rodkey WG, Briggs KK. Rehabilitation following microfracture for chondral injury in the knee. *Clin Sports Med* 2010; 29:257-265.
- [29] Jakobsen TL, Thorborg K, Fisker J et al. Blood flow restriction added to usual care exercise in patients with early weight bearing restrictions after cartilage or meniscus repair in the knee joint: a feasibility study. *Journal of Experimental Orthopaedics*. 2022; 9: 101.
- [30] Kakavas G, Forelli F, Malliaropoulos N, Hewett TE, Tsaklis P. Periodization in Anterior Cruciate Ligament Rehabilitation: New Framework Versus Old Model? A Clinical Commentary. *IJSPT*. 2023;18(2):541-546.
- [31] Karnes JM, Harris JD, Griesser MJ et al. Continuous passive motion following cartilage surgery: does a common protocol exist? *Physician and Sportsmedicine*. 2013; 41: 53.
- [32] Kuenze C, Hertel J, Saliba S et al. Clinical thresholds for quadriceps assessment following acl reconstruction. *Journal of Sport Rehabilitation*. 2015; 24: 36.
- [33] Li M, Yin H, Yan Z et al. The immune microenvironment in cartilage injury and repair. *Acta Biomaterialia*. 2022; 140: 23.
- [34] Lixandrao ME, Ugrinowitsch C, Berton R et al. Magnitude of muscle strength and mass adaptations between high-load resistance training versus low-load resistance training associated with blood-flow restriction: a systematic review and meta-analysis. *Sports Medicine*. 2018;48: 361.
- [35] Lorenz DS, Reiman MP, Walker JC. Periodization: Current Review and Suggested Implementation for Athletic Rehabilitation. *Sports Health*. 2010;2(6):509-518. doi:10.1177/1941738110375910
- [36] Luque-Suarez, Alejandro; Martinez-Calderon, Javier; Falla, Deborah (2019): Role of kinesiophobia on pain, disability and quality of life in people suffering from chronic musculoskeletal pain: a systematic review. In: *British journal of sports medicine* 53 (9), S. 554–559. DOI: 10.1136/bjsports-2017-098673.
- [37] Mason JS, Crowell MS, Brindle RA et al. The effect of blood flow restriction training on muscle atrophy following meniscal repair or chondral resoration surgery in active duty military: a randomized controlled trial. *Journal of Sport Rehabilitation*. 2022; 31: 77.
- [38] Memmel C, Koch M, Szymiski D et al. Standardized rehabilitation of individual approach? A retrospective analysis of early rehabilitation protocols after isolated posterior cruciate ligament reconstruction. *Journal of Pers. Med*. 2022b; 12: 1299.
- [39] Mitchell CJ, Churchward-Venne TA, West DWD et al. Resistance exercise load does not determine training-mediated hypertrophic gains in young men. *Journal of Applied Physiology*. 2012; 113: 71.
- [40] Mithoefer, K., Hambly, K., Logerstedt, D., Ricci, M., Silvers, H., & Villa, S. Della. (2012). Current concepts for rehabilitation and return to sport after knee articular cartilage repair in the athlete. In *Journal of Orthopaedic and Sports Physical Therapy* (Vol. 42, Issue 3, pp. 254–273). *Movement Science Media*. <https://doi.org/10.2519/jospt.2012.3665>
- [41] Munro AG, Herrington LC. Between-session reliability of four hop tests and the agility T-test. *J Strength Cond Res*. 2011 May;25(5):1470-7. doi: 10.1519/JSC.0b013e3181d83335. PMID: 21116200.
- [42] Nho SJ, Pensak MJ, Seigerman DA, Cole BJ. Rehabilitation after autologous chondrocyte implantation in athletes. *Clin Sports Med* 2010; 29:267-282.
- [43] Niemeyer, Philipp; Porichis, Stella; Salzmänn, Gian; Südkamp, Norbert P. (2012): What Patients Expect About Autologous Chondrocyte Implantation (ACI) for Treatment of Cartilage Defects at the Knee Joint. In: *Cartilage* 3 (1), S. 13–19. DOI: 10.1177/1947603511415840.
- [44] Niethammer TR, Loitzsch A, Pietschmann MF et al. Analysis of graft maturation after autologous chondrocyte implantation with T2 mapping. *Orthopaedic Journal of Sports Medicine*. 2017; 5 (4\_suppl4): 2325967117S0015.
- [45] Niethammer TR, Aurich M, Brucker P et al. Nachbehandlung nach Knorpeltherapie – eine Empfehlung der AG Klinische Geweberegeneration der DGOU. 2023; eingereicht in Prüfung.
- [46] Norte G, Rush J, Sherman D et al. Arthrogenic muscle inhibition: best evidence, mechanisms, and theory for treating the unseen in clinical rehabilitation. *Journal of Sport Rehabilitation*. 2021; 31: 717.
- [47] Paatela T, Vasara A; Nurmi H et al. Biomechanical Changes of Repair Tissue after Autologous Chondrocyte Implantation at Long-Term Follow-Up. In: *Cartilage*. 2021; 13: 1085s.
- [48] Pairoot-de-Fontenay B, Willy RW, Elias ARC et al. Running biomechanics in individuals with anterior cruciate ligament reconstruction: a systematic review. *Sports Medicine*. 2019; 49: 1411.
- [49] Paravlic AH, Slimani M, Tod D et al. Effects and dose-response relationships of motor imagery practice on strength development in healthy adult populations: a systematic review and meta-analysis. *Sports Medicine*. 2018; 48: 1165.
- [50] Pei YA, Chen S, Pei M. The essential anti-angiogenic strategies in cartilage engineering and osteoarthritic cartilage repair. *Cellular and Molecular Life Sciences*. 2022; 79: 71.

- [51] Pietrosimone B, Pfeiffer SJ, Harkey MS et al. Quadriceps weakness associates with greater T1p relaxation time in the medial femoral articular cartilage 6 months following anterior cruciate ligament reconstruction. *Knee Surgery, Sports Traumatology, Arthroscopy*. 2019; 27: 2632.
- [52] Pietrosimone B, Lepley AS, Kuenze C et al. Arthrogenic muscle inhibition following anterior cruciate ligament injury. *Journal of Sport Rehabilitation*. 2022; 31: 694.
- [53] Piskin D, Benjaminse A, Dimitrakis P et al. Neurocognitive and neurophysiological functions related to acl: a framework for neurocognitive approaches in rehabilitation and return-to-sports tests. *Sports Health*. 2022; 14: 549.
- [54] Piussi R, Berghdal T, Sundemo D, et al. Self-Reported Symptoms of Depression and Anxiety After ACL Injury: A Systematic Review. *Orthopaedic Journal of Sports Medicine*. 2022;10(1). doi:10.1177/23259671211066493
- [55] Reiman MP, Lorenz DS. Integration of strength and conditioning principles into a rehabilitation program. *Int J Sports Phys Ther*. 2011 Sep;6(3):241-53. PMID: 21904701; PMCID: PMC3164002.
- [56] Reinold MM, Wilk KE, Macrina LC, Dugas JR, Cain EL. Current concepts in the rehabilitation following articular cartilage repair procedures in the knee. *J Orthop Sports Phys Ther* 2006; 36:774-794.
- [57] Riecke, Jenny; Rief, Winfried; Vlaeyen, Johan W. S.; Glombiewski, Julia A. (2020): Generalizability of harm and pain expectations after exposure in chronic low back pain patients. In: *European journal of pain* (London, England) 24 (8), S. 1495–1504. DOI: 10.1002/ejp.1604.
- [58] Riegger-Krugh CL, Mccarty EC, Robinson MS, Wegzyn DA. Autologous chondrocyte implantation: current surgery and rehabilitation. *Med Sci Sports Exerc* 2008; 40:206-214.
- [59] Rose GL, Skinner TL, Mielke GI et al. The effect of exercise intensity on chronic inflammation: a systematic review and meta-analysis. *Journal of Science and Medicine in Sports*. 2021; 24: 345.
- [60] Russo LR, Benedetti MG, Mariani E et al. The Videoinight Method: improving early results following total knee arthroplasty. *Knee Surgery, Sports Traumatology, Arthroscopy*. 2017; 25: 2967.
- [61] Ryan D, Fullen B, Rio E et al. Effect of action observation therapy in the rehabilitation of neurologic and musculoskeletal conditions: a systematic review. *Archives of Rehabilitation Research and Clinical Translation*. 2021; 3: 100106.
- [62] Silbernagel, Karin Grävare; Thomeé, Roland; Eriksson, Bengt I.; Karlsson, Jon (2007): Continued sports activity, using a pain-monitoring model, during rehabilitation in patients with Achilles tendinopathy: a randomized controlled study. In: *The American journal of sports medicine* 35 (6), S. 897–906. DOI: 10.1177/0363546506298279.
- [63] Smidt G. Biomechanical analysis of knee flexion and extension. *Journal of Biomechanics*. 1973; 6: 79.
- [64] Schmitt LC, Quatman CE, Paterno MV et al. Functional outcomes after surgical management of articular cartilage lesions in the knee: a systematic literature review to guide postoperative rehabilitation. *Journal of Orthopaedic Sports Physical Therapy*. 2014; 44: 565.
- [65] Scotti C, Gobbi A, Karnatzikos G et al. Cartilage repair in the inflamed joint: considerations for biological augmentation towards tissue regeneration. *Tissue Engineering*. 2016; 22: 149.
- [66] Toonstra, Jenny L.; Howell, Dana; English, Robert A.; Lattermann, Christian; Mattacola, Carl G. (2016): Patient Experiences of Recovery After Autologous Chondrocyte Implantation: A Qualitative Study. In: *Journal of Athletic Training* 51 (12), S. 1028–1036. DOI: 10.4085/1062-6050-51.12.12.
- [67] Tousignant-Laflamme Y, Rehabilitation management of low back pain – it`s time to pull it all together! *Journal of Pain Research*. 2017; 10: 2373.
- [68] Truong LK, Mosewich AD, Holt CJ et al. Psychological, social and contextual factors across recovery stages following a sport-related knee injury: a scoping review. *British Journal of Sports Medicine*. 2020; 54: 114
- [69] van Gool, Coen H.; Penninx, Brenda W. J. H.; Kempen, Gertrudis I. J. M.; Rejeski, W. Jack; Miller, Gary D.; van Eijk, Jacques Th M. et al. (2005): Effects of exercise adherence on physical function among overweight older adults with knee osteoarthritis. In: *Arthritis and rheumatism* 53 (1), S. 24–32. DOI: 10.1002/art.20902.
- [70] Walker JM, Brunst CL, Chaput M et al. Integrating neurocognitive challenges into injury prevention training: a clinical commentary. *Physical Therapy in Sport*. 2021; 51: 8.
- [71] Walker A, Hing W, Gough S, Lorimer A. 'Such a massive part of rehab is between the ears'; barriers to and facilitators of anterior cruciate ligament reconstruction rehabilitation: a qualitative focus group analysis. *BMC Sports Sci Med Rehabil*. 2022 Jun 15;14(1):106. doi: 10.1186/s13102-022-00499-x. PMID: 35701850; PMCID: PMC9199234.
- [72] Wegle L, Migliorini F, Leroux T et al. The effects of blood flow restriction in patients undergoing knee surgery. *American Journal of Sports Medicine*. 2022; 50: 2824.
- [73] Wondrasch B. Rückkehr zum Sport nach Eingriffen am Gelenkknorpel im Kniegelenk. *Arthroskopie*. 2016; 29: 108.
- [74] Wondrasch, Barbara; Arøen, Asbjørn; Røtterud, Jan Harald; Høysveen, Turid; Bølstad, Kristin; Risberg, May Arna (2013): The feasibility of a 3-month active rehabilitation program for patients with knee full-thickness articular cartilage lesions: the Oslo Cartilage Active Rehabilitation and Education Study. In: *The Journal of orthopaedic and sports physical therapy* 43 (5), S. 310–324. DOI: 10.2519/jospt.2013.4354.
- [75] World Health Organization. How to use the ICF: A practical manual for using the International Classification of Functioning, Disability and Health (ICF). Exposure draft for comment. Geneva: WHO 2013. p.127.
- [76] World Health Organization. International Classification of Functioning, Disability and Health. Available from: <http://apps.who.int/classifications/icfbrowser/>
- [77] Yousefabadi HA, Niyazi A, Alae S et al. Anti-inflammatory effects of exercise on metabolic syndrome patients: a systematic review and meta-analysis. *Biological Research for Nursing*. 2021; 23: 280.
- [78] Zaffagnini S, Russo RL, Muccioli GMM et al. The Videoinight method: improving rehabilitation following anterior cruciate ligament reconstruction – a preliminary study. *Knee Surgery, Sports Traumatology, Arthroscopy*. 2013; 21: 851.

## 6. Patient Reported Outcome Measures in der Knorpelchirurgie

(S. Kopf, M. Mumme, E. Herbst)

Vom Patienten erhobene Fragebögen (*engl. patient reported outcome measures = PROMs*) sind essenzieller Bestandteil der klinischen Knorpelforschung. Es gibt eine Vielzahl von zur Verfügung stehenden Fragebögen, sodass für die richtige Auswahl eine Reihe von Faktoren zu berücksichtigen sind. Grundsätzlich sollten die gewählten Fragebögen für die zu untersuchende Pathologie validiert und idealerweise ins Deutsche übersetzt sein. Daneben muss differenziert werden, ob die Untersuchung an Erwachsenen oder Kindern durchgeführt wird bzw. ob tibiofemorale oder patellofemorale Knorpelschäden untersucht werden. Ein häufiges Problem bei Fragebögen ist der Zeitaufwand zum Ausfüllen dieser. Daher sollte die Anzahl der Fragebögen bzw. Anzahl der Fragen und Nachuntersuchungstermine auf ein sinnvolles Maß reduziert werden. Dies dient dazu eine möglichst hohe Rücklaufquote zu erzielen. Um die Ergebnisse der Fragebögen in einen klinisch relevanten Kontext bringen zu können, sollte darauf geachtet werden, dass Werte zu der *minimal clinically important difference* vorliegen, also der geringsten Differenz der Fragebögen, welcher von Patienten bemerkt wird. Nur so kann neben der statistischen Signifikanz auch die klinische Signifikanz der Unterschiede beurteilt werden. Des Weiteren sollten so genannten Decken- (*engl. ceiling effect*) und Bodeneffekte (*engl. floor effect*) möglichst gering ausgeprägt sein, um auch bei den Maximalwerten der Fragebögen noch zwischen guten und sehr guten bzw. schlechten und sehr schlechten Ergebnissen unterscheiden zu können. Aus den genannten Gründen ist der *International Knee Documentation Committee (IKDC) - 2000* bzw. *pedi - IKDC* für Kinder für die Untersuchung von Knorpelschäden des Kniegelenks zu empfehlen.

Neben der klinischen Untersuchung und der Bildgebung spielt die Selbsteinschätzung des Patienten eine wesentliche Rolle, um Verletzungen und Verletzungsfolgen besser einschätzen zu können. Daher gewinnen vom Patienten auszufüllende Fragebögen (*engl. patient reported outcome measures = PROMs*) zunehmend an Bedeutung. Bei der Beurteilung von Fragebögen gilt es zu beachten, dass diese zwar die subjektive Einschätzung des Patienten widerspiegeln, im Zuge dessen jedoch von außen betrachtet objektiv sind, insbesondere vor dem Hintergrund der anstehenden Ergebnisinterpretation. Wichtig ist, dass die Patienten die Fragebögen selbstständig ausfüllen, da bereits die Anwesenheit des Untersuchers auch ohne dessen Einschreiten bzw. Hilfe die Ergebnisse verzerrt. Neben den Kautelen bei der Erhebung der Daten spielt auch die Auswahl des Fragebogens eine wesentliche Rolle. Dieser Artikel wird sich auf Fragebögen zur Evaluation des Kniegelenks beschränken, von denen es nur für dieses eine Gelenk schon eine Plethora an Fragebögen gibt. Die bekanntesten Fragebögen sind hierbei sicherlich der *International Knee Documentation Committee (IKDC)* [6], *Knee Injury and Osteoarthritis Outcome Score (KOOS)* [3], *Simple Knee Value (SKV)* [16], *Lysholm* Fragebogen [10], *Cincinnati* Fragebogen [14,15], *Hospital for Special Surgery (HSS)* Fragebogen [9], *Knee Outcome Survey - Activity of Daily Living Scale (KOS-ADLS)* [2,7], usw.

Die Auswahl der Messinstrumente kann dabei nach verschiedensten Kriterien erfolgen. Zum Beispiel gibt es neben den Fragebögen für Erwachsene auch spezielle Fragebögen für Kinder (z.B. *Pedi - IKDC*, *KOOS - child* oder *pedi - SKV*) [8,11,13]. *Pedi - IKDC*

und *KOOS - child* sind offiziell ins Deutsche übersetzt und letzterer auch auf deutsch validiert [13]. Auch die genaue Knorpelpathologie kann die Auswahl des Fragebogens beeinflussen. So muss nicht nur bei der Wahl der Therapie, sondern auch bei den Messinstrumenten unterschieden werden, ob Patienten mit fokalen Knorpelschäden oder Arthrose nachuntersucht werden. So wurde der *KOOS* – wie auch schon am Namen zu erkennen – ursprünglich für arthrotische Pathologien entwickelt und erst im Verlauf kam es zur Erweiterung der Anwendung auf andere Verletzungen bzw. Läsionen z.B. des Meniskus, des *Ligamentum cruciatum anterius (LCA)* oder fokaler Knorpelschäden [17]. Andere Fragebögen wie der *IKDC-2000* oder *Lysholm-Score* wurden für Kniepathologien im Allgemeinen entwickelt und dann für die einzelnen Pathologien wie z.B. fokale Knorpelschäden validiert. Ein weiterer wichtiger Aspekt ist die Lokalisation des Knorpelschaden, sprich ob es sich um tibiofemorale oder patellofemorale Schäden handelt. Vorgenannte Fragebögen werden klassischerweise für tibiofemorale Knorpelschäden verwendet. Davon ausgenommen ist der *IKDC*, der auch für patellofemorale Knorpelschäden mitentwickelt und validiert wurde. Im Gegensatz dazu wurde der *Kujala* Fragebogen primär für patellofemorale Pathologien inklusive hier lokalisierter Knorpelschäden entwickelt, weshalb er neben dem *IKDC* und dem *Lysholm* Fragebogen mit am häufigsten für patellofemorale Knorpelschäden Verwendung findet. Lediglich bei *patellären Instabilitäten und Luxationen* wird primär das *Banff Patella Instability Instrument* empfohlen; alternativ kann auch der *Norwich Patellar Instability* Fragebogen verwendet werden [4,5].

Ein Problem bei wissenschaftlichen Studien insbesondere auch im Bereich der Registerforschung ist der im Verlauf abnehmende Rücklauf von Fragebögen[18]. Dieser hängt unter anderem maßgeblich von der Anzahl der Fragen ab, die der Patient bearbeiten muss. So hat zum Beispiel der IKDC 18 Fragen und der KOOS 42 Fragen. Somit ist es nachvollziehbar, dass Patienten eher einen Fragebogen mit 18 Fragen als mit 42 Fragen beantworten. Dies gilt insbesondere vor dem Hintergrund, dass für die meisten Fragestellungen mehr als ein Messinstrument verwendet wird.

Ein weiteres Qualitätskriterium eines Fragebogens ist, dass er für die zu untersuchende Pathologie validiert und dabei reliabel ist. Das bedeutet, dass wenn der Fragebogen zweimal an der gleichen Kohorte erhoben wird, ohne dass sich deren Krankheitszustand geändert hat, auch das Ergebnis gleichbleibt. Im Gegenzug sollte der Fragebogen aber auch detektieren, wenn es zu Veränderungen des Krankheitszustands des Patienten gekommen ist (= *responsiveness*). Des Weiteren sollte bei der Auswahl des Fragebogens berücksichtigt werden, ob die *minimal clinically important difference* (MCID) bekannt ist. Dieser Wert gibt an, wie groß der Unterschied z.B. zwischen prä- und postoperativ oder zwischen zwei Gruppen, die unterschiedlich therapiert wurden, sein sollte, damit Patienten diesen Unterschied auch wahrnehmen. Dies ist ein wichtiger (wenn nicht sogar der wichtigste) Wert, neben der statistische Signifikanz, um Unterschiede in einem klinisch relevanten Kontext bewerten zu können. Ein weiteres wichtiges Qualitätskriterium sind ein möglichst geringer Decken- (*engl. ceiling effect*) und Bodeneffekt (*engl. floor effect*). Hierbei handelt es sich um die Möglichkeit bei den Maxima eines Fragebogens, also sehr guten oder sehr

schlechten Ergebnissen noch zwischen gut und sehr gut bzw. schlecht und sehr schlecht differenzieren zu können. Weitere Kriterien für die Auswahl des Fragebogens sind die Häufigkeit der Verwendung in der Literatur und die Übersetzung ins Deutsche mit ihrer Validierung.

Neben diesen Fragebögen, die den Zustand des Kniegelenks bewerten, sollte für klinische Studien idealerweise noch ein Fragebogen zur Beurteilung des Aktivitätsniveaus und der Lebensqualität verwendet werden. Hierfür haben sich am Kniegelenk besonders die Marx – Aktivitätsskala [12], bestehend aus vier Fragen, und der EQ-5D bewährt[20].

Welchen Fragebogen sollte man bei Knorpelschäden der verschiedenen Gelenke jetzt auswählen? Hierzu gibt es bisher drei Arbeiten des AGA Research Komitees in der Zeitschrift Arthroskopie, die für die unterschiedlichen Pathologien inkl. Knorpelschäden Empfehlungen aussprechen. Bisher sind Empfehlungen zum Knie- und Schultergelenk als auch zum Fuß und Sprunggelenk publiziert [1,4,19].

Zusammenfassend kann man sagen, dass unter Berücksichtigung der oben erwähnten Kriterien für tibiofemorale und patellofemorale fokale Knorpelschäden des Erwachsenen der IKDC, für die Gonarthrose der KOOS, für Knorpelarthrose inkl. Arthrose des Sprunggelenks und Fußes der *Foot and Ankle Outcome Score* (FAOS) und für die Oarthrose der Constant-Murley-Score zu empfehlen sind [1,4,19]. Zusätzlich sollte ein weiterer Fragebogen das Aktivitätsniveau erfassen z.B. die Marx Aktivitätsskala und ein weiterer die allgemeine Lebensqualität z.B. der EQ-5D. Vor allem Letztere gewinnt zunehmend an Bedeutung für die Vergütung von Therapien.

#### Literatur:

- [1] Ackermann J, Günther D, Laky B, et al. Empfehlung für Fragebögen zur Untersuchung der Fuß- und Sprunggelenkfunktion vom Research-Komitee der AGA. Arthroskopie. 2023;36(2):128-134.
- [2] Bizzini M, Gorelick M. Development of a German version of the knee outcome survey for daily activities. Arch Orthop Trauma Surg. 2007;127(9):781-789.
- [3] Hambly K, Griva K. IKDC or KOOS? Which Measures Symptoms and Disabilities Most Important to Postoperative Articular Cartilage Repair Patients? Am J Sports Med. 2008;36(9):1695-1704.
- [4] Herbst E, Günther D, Ackermann J, et al. Empfehlung für Fragebögen zur klinischen und subjektiven Untersuchung der Kniegelenksfunktion vom Research-Komitee der AGA. Arthroskopie. 2022;35(3):229-237.
- [5] Hiemstra LA, Kerslake S, Lafave M, Mohtadi NG. Concurrent Validation of the Banff Patella Instability Instrument to the Norwich Patellar Instability Score and the Kujala Score in Patients With Patellofemoral Instability. Orthop J Sports Med. 2016;4(5):2325967116646085.

- [6] Irrgang JJ, Anderson AF, Boland AL, et al. Development and Validation of the International Knee Documentation Committee Subjective Knee Form\*. *Am J Sports Med.* 2001;29(5):600-613.
- [7] IRRGANG JJ, SNYDER-MACKLER L, WAINNER RS, FU FH, HARNER CD. Development of a Patient-Reported Measure of Function of the Knee\*. *J Bone Jt Surg.* 1998;80(8):1132-1145.
- [8] Kuenze C, Weaver A, Grindstaff TL, et al. Age-, Sex-, and Graft-Specific Reference Values From 783 Adolescent Patients at 5 to 7 Months After ACL Reconstruction: IKDC, Pedi-IKDC, KOOS, ACL-RSI, Single-Leg Hop, and Thigh Strength. *J Orthop Sports Phys Ther.* 2023;53(4):194-201.
- [9] Lim H, Bae J, Song S, Park Y, Kim S. Current Treatments of Isolated Articular Cartilage Lesions of the Knee Achieve Similar Outcomes. *Clin Orthop Relat Res.* 2012;470(8):2261-2267.
- [10] Lysholm J, Gillquist J. Evaluation of knee ligament surgery results with special emphasis on use of a scoring scale. *Am J Sports Medicine.* 1982;10(3):150-154.
- [11] Marot V, Vilette H, Dalmas Y, et al. Pediatric Simple Knee Value: A simple patient-reported outcome measure for the knee. *J Child's Orthop.* 2021;15(1):76-80.
- [12] Marx RG, Stump TJ, Jones EC, Wickiewicz TL, Warren RF. Development and Evaluation of an Activity Rating Scale for Disorders of the Knee. *Am J Sports Med.* 2001;29(2):213-218.
- [13] Neuhaus C, Camathias C, Mumme M, Faude O. The German version of the KOOS-Child questionnaire (Knee injury and Osteoarthritis Outcome Score for children) shows a good to excellent internal consistency and a high test-retest reliability in children with knee problems. *Knee Surg, sports Traumatol, Arthrosc : Off J ESSKA.* 2021;31(4):1354-1360.
- [14] NOYES FR, MCGINNISS GH. Controversy About Treatment of the Knee with Anterior Cruciate Laxity. *Clin Orthop Relat Res.* 1985;198(NA):61-76.
- [15] Ogura T, Bryant T, Minas T. Long-term Outcomes of Autologous Chondrocyte Implantation in Adolescent Patients. *Am J Sports Med.* 2017;45(5):1066-1074.
- [16] Plachel F, Jung T, Bartek B, Rüttershoff K, Perka C, Gwinner C. The subjective knee value is a valid single-item survey to assess knee function in common knee disorders. *Arch Orthop Trauma Surg.* 2022;142(8):1723-1730.
- [17] Roos EM, Engelhart L, Ranstam J, et al. ICRS Recommendation Document. *Cartilage.* 2011;2(2):122-136.
- [18] Senorski EH, Svantesson E, Spindler KP, et al. Ten-Year Risk Factors for Inferior Knee Injury and Osteoarthritis Outcome Score After Anterior Cruciate Ligament Reconstruction: A Study of 874 Patients From the Swedish National Knee Ligament Register. *Am J Sports Med.* 2018;46(12):2851-2858.
- [19] Wafaisade A, Akgün D, Günther D, et al. Empfehlung für Fragebögen zur Untersuchung der Schultergelenkfunktion vom Research-Komitee der AGA. *Arthroskopie.* 2023;36(3):194-200.
- [20] Yang F, Devlin N, Luo N. Cost-Utility Analysis Using EQ-5D-5L Data: Does How the Utilities Are Derived Matter? *Value Heal.* 2019;22(1):45-49.



## 7. Knorpel und Sport (P. Behrendt, M. Mumme)

Sport als muskuloskeletale Aktivierung hat eine zentrale Bedeutung in der Primär- und Sekundärprävention von Knorpelschäden. Der folgende Artikel soll protektive Effekte von Sport auf die Gelenkhomeostase und den Knorpel erläutern und Gefahren von Risikosportarten aufzeigen. Außerdem ist die Rückkehr zum Sport und die postoperative Ausfallzeit nach knorpelregenerativer Therapie eine wichtige Information für Patienten, Ärzte und Therapeuten, um die Ergebnisqualität und Erwartungen einzuordnen.

### Primärprävention und Risikosport

Aufgrund der Tatsache, dass Knorpelschäden in der Regel in Kombination mit anderen Ligament- oder Knieverletzungen auftreten, haben Präventionsprogramme zur Vermeidung von Gelenkverletzungen auch eine Bedeutung zur Primärprävention von Knorpelschäden. Darüber hinaus wird einem bestimmten Maß an sportlicher Aktivität eine protektive Wirkung auf den Knorpel zugeschrieben. Dies basiert auf der Tatsache, dass mechanische Reize via Mechanotransduktion parakrine und zelluläre Interaktionen mit der extrazellulären Matrix induzieren, die einen anabolen Effekt auf den hyalinen Gelenkknorpel und die Gelenkhomeostase ausüben. Beim Überschreiten einer kritischen Druckbelastung des Knorpels werden jedoch katabol-destruktive Kaskaden induziert oder der Knorpel mechanisch geschädigt [1]. Moderater Sport führt zu einer erhöhten Konzentration des immunmodulatorischen Interleukins 10 [2], für welches sowohl knorpelprotektive Effekte nach einem Knorpeltrauma in vitro gezeigt wurden [3,4], als auch ein pro-chondrogener Effekt auf

die Zelldifferenzierung von in vitro expandierten Knorpelzellen [5]. Weitere biochemische und zelluläre Mechanismen, wie die Herunterregulierung von matrixabbauenden Enzymen und eine positive Beeinflussung des Kollagen-II-Stoffwechsels tragen zu den günstigen Auswirkungen sportlicher Aktivität auf das Gelenk bei [6]. Weitere vorteilhafte Effekte auf den Körper, wie der Aufbau der Knochen- und Muskelmasse, beeinflussen die Gelenkführung und -stabilität günstig. Trainingsprogramme zum Muskelaufbau und neuromuskulären Koordination reduzieren die resultierenden Kontaktdrücke (peak force) im Gelenk, wobei sich die Spitzendrücke und Druckverteilung in Abhängigkeit der ausgeführten Trainingsübung unterscheiden und so der Lokalisation eines Knorpeldefektes angepasst werden könnten [7,8]. Für die Ausübung von Sport und dem damit verbundenen „Arthroseschutz“ wurde in mehrfachen Untersuchungen eine Dosisabhängigkeit beschrieben. Sport auf moderatem Level scheint einen knorpelprotektiven Effekt zu haben während sowohl für den Nichtsportler wie auch den professionellen Sportler ein erhöhtes Arthroserisiko beschrieben sind [9]. Eine aktuelle Literaturübersicht fasst in diesem Zusammenhang den Sporteffekt auf den Gelenkknorpel und das Arthroserisiko für unterschiedliche Sportarten zusammen. Joggen, Schwimmen und Ballett ergaben hierbei keine Korrelation mit einer schädlichen strukturellen oder molekularen Knorpelanpassung. Stattdessen zeigten Fußball, Volleyball, Basketball, Gewichtheben, Klettern und Rudern Anzeichen von Knorpelveränderung und molekularer Veränderungen, die frühe Anzeichen für Degeneration implizieren [10]. Für sog. „high-impact“ und pivotierende Sportarten wie beispielsweise Fußball,

Basketball, American Football wurden Knorpelschäden in bis zu 59 % der Athleten beschrieben (24 % Grad 4 Läsionen) [11,12]. Gemeinsamkeit dieser Sportarten ist der schnelle Richtungswechsel sowie hohe Akzelerations- und Dezelerationsmomente bei Sprüngen und Sprintbewegungen. Im Gegensatz zu freizeitleichem Joggen zeigte sich für Langstreckenlauf auf Elite-Niveau ein erhöhtes Risiko für eine Arthroseentwicklung [35].

Zusammenfassend stellen eine Sportberatung, die Aufklärung über Risikosportarten und Präventionsprogramme eine wichtige Säule in der Primärprävention von Knorpelverletzungen dar.

### Sekundärprävention und Return-to-Sport

Die Rückkehr zum Sport unter Berücksichtigung der Ausfallzeit und dem wiedererreichten Sportniveau ist ein wichtiger Beratungsaspekt für Patienten mit Knorpelschäden und ein wertvolles Bewertungskriterium für die Güte einer Therapie. Hierbei muss der Freizeitsportler getrennt vom Berufssportler bewertet werden. Für die verschiedenen knorpelregenerativen Therapien und assoziierten Begleitverletzungen werden unterschiedliche Rückkehrzeiten zum Sport angegeben. In der Terminologie der „Return-to-Sport (RTS)“ Berichte werden wiedererreichtes Alltagsniveau, Sportniveau unter Vermeidung von Sportarten mit schnellen Richtungswechseln oder Impactsportarten, wiedererreichtes Wettkampfniveau und Wiedererreichen des Athletikniveaus von vor dem Unfall oft nicht akkurat unterschieden, was der Grund ist, für die unterschiedlichen Zahlenwerte in der Literatur.

Im Gegensatz zu Band- und Meniskusverletzungen bedingt der isolierte Knorpelschaden nicht zwangsläufig eine Einschränkung des Sportniveaus. Bei professionellen und Freizeitsportlern wurden asymptomatische Knorpelschäden in bis zu 38 % als Zufallsbefund einer MRT-Untersuchung gefunden [11]. Zur Behandlung oder Sportrestriktion beim Vorhandensein des isolierten, asymptomatischen Knorpelschadens existieren bis dato keine konkreten Empfehlungen. In Abhängigkeit der Defektgröße kann der Betroffene über den natürlichen Verlauf des Knorpelschadens informiert werden. Insbesondere im Falle einer Osteochondrosis dissecans sollte über eine Sportanpassung und Vermeidung von Risikosportarten mit repetitiver Stoßbelastung informiert werden [13]. Beim Auftreten von Symptomen führen Knorpelschäden nicht selten zu einer Leistungsreduktion und verfrühten Beendigung der sportlichen Karriere und einem beschleunigten Gelenkverschleiß im Sinne einer (Früh-)Arthrose. Die Behandlungsrealität verdeutlicht eine Befragung von insgesamt über 4000 Fußballspielern (10 % professionelle Athleten) mit symptomatischen Knorpelverletzungen, die im Laufe von 10 Jahren an 15 FIFA-Zentren betreut wurden. Die häufigste konservative Therapie war Physiotherapie gefolgt von intra-artikulären Injektionsbehandlungen (Steroide, Hyaluronsäure). Die häufigste operative Therapie war eine Mikrofrakturierung gefolgt von einem einfachen Debridement bei einer mittleren Defektgröße von 1,5 – 2 cm<sup>2</sup>, was am ehesten durch die kürzere Ausfallzeit motiviert war [14]. Bekannte Begleitfaktoren wie ein koronares Malalignment wurden hierbei nur in einem niedrigen Anteil mit adressiert. Dieser Behandlungsrealität stehen wissenschaftliche Erkenntnisse über RTS-Raten unterschiedlicher knorpelrege-

nerativer Therapien gegenüber, die mit dem Patienten besprochen werden sollten.

Zahlreiche Faktoren beeinflussen das erreichte Sportniveau bei Vorliegen eines symptomatischen Knorpelschadens und nach einer knorpelregenerativen Therapie: das Patientenalter, die präoperative Symptombdauer, die ausgeübte Sportart und das Sportniveau, die Defektgröße, die histologische Regeneratqualität in Abhängigkeit der verwendeten Technik, Begleitverletzungen und die konsequente Durchführung einer kriterienbasierten Rehabilitation [15,16]. Impactsportarten und Sportarten mit schnellen Richtungswechseln werden nach einer knorpelregenerativen Therapie insgesamt seltener wieder erreicht und das Aktivitätslevel der Betroffenen ist im Mittel reduziert [16]. Knorpelschäden im Zusammenhang mit Band- und Meniskusverletzungen wurden in mehreren Studien als negativer Prädiktor für das klinische Ergebnis einer Gelenkverletzung und die Rückkehr rate zum Sport identifiziert [17,18]. In einer höchst anspruchsvollen Patientenkohorte aus professionellen Fußballspielern der englischen Premier League war das Vorhandensein eines Knorpelschadens im Rahmen einer VKB-Revision assoziiert mit einer reduzierten RTS-Rate und einem reduzierten Wettkampfniveau [19]. Ohne oder mit partiellem Knorpelschaden erreichten insgesamt knapp 84 % das Wettkampfniveau von vor der Operation im Gegensatz zu 50 % bei Vorhandensein eines > 50 % Knorpelschadens. Faktoren die sich insgesamt günstig auf die RTS-Rate auswirken sind ein junges Patientenalter, eine kurze präoperative Symptombdauer, keine Voroperationen, die Absolvierung einer strukturierten Rehabilitation und eine kleine Defektgröße [20].

Viele der bereits beschriebenen Einflussfaktoren auf das RTS sind nicht oder nicht-gewünscht modifizierbar, wenn ein bestimmtes Sportlevel wieder erreicht werden will. Einen entscheidenden Einfluss nimmt die Art der angewandten knorpelregenerativen Therapie, für die verschiedene RTS-Raten beschrieben sind. Aus diesem Grund wurde der funktionelle Anspruch des Betroffenen in den von der AG Geweberegeneration vorgeschlagenen Entscheidungsbaum zur Auswahl eines geeigneten Therapieverfahrens inkludiert [21]. Mehrerer systematische Literaturübersichten geben die allgemeine RTS-Rate nach knorpelregenerativer Therapie und einem Follow-up von mindestens 2 Jahren mit 75 % an [15,22]. Die höchste und schnellste RTS-Rate und Erreichen des Vorverletzungsniveaus wurde in mehreren Studien für den Knorpel-Knochen-Zylindertransfer (OATS) beschrieben (93 % auf Vorverletzungsniveau, Dauer ca. 5 ± 2 Monate), welcher basierend auf den o.g. Empfehlungen insbesondere bei kleinen Knorpelschäden < 1 cm<sup>2</sup> zur Anwendung kommt [15, 20, 23]. Die in demselben Indikationsbereich angesiedelte Mikrofrakturierung erzielte in einer komparativen Studie zur OATS bei jungen Sportlern (Alter im Mittel 24 Jahre) eine deutlich niedrigere RTS-Rate (52 % auf Vorverletzungsniveau) [24]. Ähnliche Ergebnisse wurden in aktuelleren Literaturübersichten angegeben [20,22].

### **Mikrofrakturierung:**

Die Mikrofrakturierung ist aufgrund seiner einfachen und kostengünstigen Durchführbarkeit ein in der Praxis häufig angewandtes Verfahren. Die postoperative Ausfallzeit (ca. 9 ± 3 Monate) ist aufgrund der notwendigen Reifung des Regenerationsgewebes ge-

nerell nicht schneller als bei anderen Verfahren [22]. Dennoch kehren viele Sportler relativ schnell wieder in den Sport zurück. Letztes könnte jedoch auch dadurch bedingt sein, dass die Mikrofrakturierung häufiger bei hoch-aktiven oder kompetitiven Sportlern zur Anwendung kommt, welche aufgrund von Leistungs- und Vertragsdruck, Motivation, geplantem Spieleinsatz in der laufenden Saison und einer höheren Schmerzbereitschaft früher in den Sport zurückkehren. Bei der Anwendung der Mikrofrakturierung muss die höhere klinische Versagerrate im Verlauf abgewogen werden und eine niedrigere RTS-Rate auf das Vorverletzungsniveau im Vergleich zur OATS und ACT.

### OATS und Mosaikplastik

Bei der OATS-Technik wird ausgereiftes, hyalines Knorpelgewebe in den Defektbereich transferiert, sodass prinzipiell nur der Knochen einheilen muss, es jedoch keinen Remodellingprozess benötigt. Mit einem akzelerierten Rehabilitationsprogramm gelingt die schnelle Rückkehr in den Sport (insbesondere auch „high-impact“ Sportarten), wobei auch das Vorverletzungsniveau in einem relevanten Prozentanteil wieder erreicht wird [24-26]. Von der OATS bei einer Defektgröße von  $\leq 1\text{cm}^2$  ist die Mosaikplastik zu unterscheiden, welche bei größeren Defekt angewandt wird und hinsichtlich der RTS-Rate nicht die Ergebnisse der isolierten OATS erzielt [27].

### Zellfreie Augmentationstechniken der Knochenmarkstimulation

Wenige Studien berichten über sportspezifische Ergebnisbewertungen im Kniegelenk insbesondere bei

sportlich anspruchsvollen Patientenkollektiven in Zusammenhang mit Biomaterial-augmentierten Techniken der Knochenmarkstimulation [28,29]. Für osteochondrale Läsionen des Talus wurde bei Verwendung der AMIC-Technik eine Sportrückkehr auf der Vorverletzungsniveau von 80 % berichtet [30].

### RTS bei Mincod Cartilage

Eine aktuelle Literaturübersicht zur Methode des Mincod Cartilage zeigt eine insgesamt noch schwache Evidenzlage im Vergleich zu etablierten knorpelregenerativen Therapien auf. Eine Analyse hinsichtlich sportspezifischer Outcomeparameter sowie die Betrachtung eines athletischen Subkollektives finden sich in der Literatur aktuell nicht [31].

### RTS bei ACT

Die Indikationsempfehlungen der AG Geweberegeneration, die ACT bei Knorpelschäden über  $2,5\text{cm}^2$  (hoher Aktivitätsgrad oder junger Patient) oder über 3–4 cm (niedriger oder mittlerer Aktivitätsgrad) empfiehlt [21], basiert unter anderem auf den guten Ergebnissen bei der Bewertung der postoperativen Sportfähigkeit nach der ACT. In mehreren systematischen Literaturübersichten wird die RTS-Rate mit 80-85 % und das Wiedererreichen des Vorverletzungsniveaus mit 68 % angegeben [20,22]. Die mittlere Ausfallzeit betrug hierbei  $11,8 \pm 3,8$  [22], wobei Rehabilitationsprogramme für Athleten eine beschleunigte „on field“ Rehabilitation befürworten [32]. In einer randomisierten Level-1-Studie gaben 83 % nach 10 Jahren an, auf einem zufriedenstellenden Level sportlich aktiv zu sein [33]. Diese langfristige Sportak-

tivität ist hinsichtlich der hochqualitativen Evidenz ein Alleinstellungsmerkmal der ACT und unterscheidet sich deutlich von der Mikrofrakturierung [26]. Nichtsdestotrotz muss festgestellt werden, dass das Sport- und Aktivitätsniveau insgesamt reduziert werden muss und oft ein Rückzug aus dem Wettkampfsport und „high-impact“ sowie „start-stop“ Sportarten festgestellt wird [15,16,34].

### Literatur:

- [1] Kurz B, Jin M, Patwari P, Cheng DM, Lark MW, Grodzinsky AJ: Biosynthetic response and mechanical properties of articular cartilage after injurious compression. *J Orthop Res* 2001, 19(6):1140-1146.
- [2] Helmark IC, Mikkelsen UR, Børglum J, Rothe A, Petersen MC, Andersen O, Langberg H, Kjaer M: Exercise increases interleukin-10 levels both intraarticularly and peri-synovially in patients with knee osteoarthritis: a randomized controlled trial. *Arthritis Res Ther* 2010, 12(4):R126.
- [3] Behrendt P, Preusse-Prange A, Klüter T, Haake M, Rolauffs B, Grodzinsky AJ, Lippross S, Kurz B: IL-10 reduces apoptosis and extracellular matrix degradation after injurious compression of mature articular cartilage. *Osteoarthritis Cartilage* 2016, 24(11):1981-1988.
- [4] Behrendt P, Feldheim M, Preusse-Prange A, Weitkamp JT, Haake M, Eglin D, Rolauffs B, Fay J, Seekamp A, Grodzinsky AJ et al: Chondrogenic potential of IL-10 in mechanically injured cartilage and cellularized collagen ACI grafts. *Osteoarthritis Cartilage* 2018, 26(2):264-275.
- [5] Weitkamp JT, Benz K, Rolauffs B, Bayer A, Weuster M, Lucius R, Gülses A, Naujokat H, Wiltfang J, Lippross S et al: In Vitro Comparison of 2 Clinically Applied Biomaterials for Autologous Chondrocyte Implantation: Injectable Hydrogel Versus Collagen Scaffold. *Cartilage* 2023, 14(2):220-234.

- [6] Azukizawa M, Ito H, Hamamoto Y, Fujii T, Morita Y, Okahata A, Tomizawa T, Furu M, Nishitani K, Kuriyama S et al: The Effects of Well-Rounded Exercise Program on Systemic Biomarkers Related to Cartilage Metabolism. *Cartilage* 2019, 10(4):451-458.
- [7] van Rossom S, Smith CR, Thelen DG, Vanwanseele B, Van Assche D, Jonkers I: Knee Joint Loading in Healthy Adults During Functional Exercises: Implications for Rehabilitation Guidelines. *J Orthop Sports Phys Ther* 2018, 48(3):162-173.
- [8] van Veen B, Montefiori E, Modenese L, Mazzà C, Viceconti M: Muscle recruitment strategies can reduce joint loading during level walking. *J Biomech* 2019, 97:109368.
- [9] Alentorn-Geli E, Samuelsson K, Musahl V, Green CL, Bhandari M, Karlsson J: The Association of Recreational and Competitive Running With Hip and Knee Osteoarthritis: A Systematic Review and Meta-analysis. *J Orthop Sports Phys Ther* 2017, 47(6):373-390.
- [10] Trovato B, Petrigna L, Sortino M, Roggio F, Musumeci G: The influence of different sports on cartilage adaptations: A systematic review. *Heliyon* 2023, 9(3):e14136.
- [11] Steinwachs MR, Engebretsen L, Brophy RH: Scientific Evidence Base for Cartilage Injury and Repair in the Athlete. *Cartilage* 2012, 3(1 Suppl):11s-17s.
- [12] Everhart JS, Boggs Z, DiBartola AC, Wright B, Flanigan DC: Knee Cartilage Defect Characteristics Vary among Symptomatic Recreational and Competitive Scholastic Athletes Eligible for Cartilage Restoration Surgery. *Cartilage* 2021, 12(2):146-154.
- [13] Andriolo L, Candrian C, Papio T, Cavicchioli A, Perdisa F, Filardo G: Osteochondritis Dissecans of the Knee - Conservative Treatment Strategies: A Systematic Review. *Cartilage* 2019, 10(3):267-277.
- [14] Marom N, Warner T, Williams RJ, 3rd: Differences in the Demographics and Preferred Management of Knee Cartilage Injuries in Soccer Players Across FIFA Centers of Excellence. *Cartilage* 2021, 13(1\_ suppl):873s-885s.
- [15] Mithoefer K, Hambly K, Della Villa S, Silvers H, Mandelbaum BR: Return to sports participation after articular cartilage repair in the knee: scientific evidence. *Am J Sports Med* 2009, 37 Suppl 1:167s-176s.
- [16] Pestka JM, Feucht MJ, Porichis S, Bode G, Südkamp NP, Niemeyer P: Return to Sports Activity and Work After Autologous Chondrocyte Implantation of the Knee: Which Factors Influence Outcomes? *Am J Sports Med* 2016, 44(2):370-377.
- [17] Wright RW, Huston LJ, Haas AK, Pennings JS, Allen CR, Cooper DE, DeBerardino TM, Dunn WR, Lantz BBA, Spindler KP et al: Meniscal and Articular Cartilage Predictors of Outcome After Revision ACL Reconstruction: A 6-Year Follow-up Cohort Study. *Am J Sports Med* 2023, 51(3):605-614.
- [18] Brophy RH, Huston LJ, Briskin I, Amendola A, Cox CL, Dunn WR, Flanigan DC, Jones MH, Kaeding CC, Marx RG et al: Articular Cartilage and Meniscus Predictors of Patient-Reported Outcomes 10 Years After Anterior Cruciate Ligament Reconstruction: A Multicenter Cohort Study. *The American Journal of Sports Medicine* 2021, 49(11):2878-2888.
- [19] Pinheiro VH, Jones M, Borque KA, Balendra G, White NP, Ball SV, Williams A: Rates and Levels of Elite Sport Participation at 5 Years After Revision ACL Reconstruction. *The American Journal of Sports Medicine* 2022, 50(14):3762-3769.
- [20] Campbell AB, Pineda M, Harris JD, Flanigan DC: Return to Sport After Articular Cartilage Repair in Athletes' Knees: A Systematic Review. *Arthroscopy* 2016, 32(4):651-668.e651.
- [21] Niemeyer P, Albrecht D, Aurich M, Becher C, Behrens P, Bichmann P, Bode G, Brucker P, Erggelet C, Ezechieli M et al: Empfehlungen der AG Klinische Geweberegeneration zur Behandlung von Knorpelschäden am Kniegelenk. *Z Orthop Unfall* 2023, 161(1):57-64.
- [22] Krych AJ, Pareek A, King AH, Johnson NR, Stuart MJ, Williams RJ, 3rd: Return to sport after the surgical management of articular cartilage lesions in the knee: a meta-analysis. *Knee Surg Sports Traumatol Arthrosc* 2017, 25(10):3186-3196.
- [23] Krych AJ, Hevesi M, Desai VS, Camp CL, Stuart MJ, Saris DBF: Learning From Failure in Cartilage Repair Surgery: An Analysis of the Mode of Failure of Primary Procedures in Consecutive Cases at a Tertiary Referral Center. *Orthop J Sports Med* 2018, 6(5):2325967118773041.
- [24] Gudas R, Stankevicius E, Monastyreckiene E, Pranys D, Kalesinskas RJ: Osteochondral autologous transplantation versus microfracture for the treatment of articular cartilage defects in the knee joint in athletes. *Knee Surg Sports Traumatol Arthrosc* 2006, 14(9):834-842.
- [25] Werner BC, Cosgrove CT, Gilmore CJ, Lyons ML, Miller MD, Brockmeier SF, Diduch DR: Accelerated Return to Sport After Osteochondral Autograft Plug Transfer. *Orthop J Sports Med* 2017, 5(4):2325967117702418.
- [26] Angele P, Zellner J, Schröter S, Flechtenmacher J, Fritz J, Niemeyer P: Biological Reconstruction of Localized Full-Thickness Cartilage Defects of the Knee: A Systematic Review of Level 1 Studies with a Minimum Follow-Up of 5 Years. *Cartilage* 2022, 13(4):5-18.
- [27] Pánics G, Hangody LR, Baló E, Vásárhelyi G, Gál T, Hangody L: Osteochondral Autograft and Mosaicplasty in the Football (Soccer) Athlete. *Cartilage* 2012, 3(1 Suppl):25s-30s.
- [28] Meeker Z, Horner N, Wagner K, Kaiser J, Mazra A, Cole B: Marrow stimulation in football (soccer) players: A narrative review. *Journal of Cartilage & Joint Preservation* 2022, 2:100063.
- [29] Gao L, Orth P, Cucchiari M, Madry H: Autologous Matrix-Induced Chondrogenesis: A Systematic Review of the Clinical Evidence. *Am J Sports Med* 2019, 47(1):222-231.
- [30] D'Ambrosi R, Villafaña JH, Indino C, Liuni FM, Berjano P, Usulli FG: Return to Sport After Arthroscopic Autologous Matrix-Induced Chondrogenesis for Patients With Osteochondral Lesion of the Talus. *Clin J Sport Med* 2019, 29(6):470-475.
- [31] Frodl A, Siegel M, Fuchs A, Wagner FC, Schmal H, Izadpanah K, Yilmaz T: Mined Cartilage Is a One-Step Cartilage Repair Procedure for Small Defects in the Knee—A Systematic-Review and Meta-Analysis. *Journal of Personalized Medicine* 2022, 12(11):1923.
- [32] Della Villa S, Kon E, Filardo G, Ricci M, Vincentelli F, Delcogliano M, Marcacci M: Does intensive rehabilitation permit early return to sport without compromising the clinical outcome after arthroscopic autologous chondrocyte implantation in highly competitive athletes? *Am J Sports Med* 2010, 38(1):68-77.

## 8. Knorpel und Alter (P. Kreuz, S. Vogt)

- [33] Ebert JR, Fallon M, Ackland TR, Janes GC, Wood DJ: Minimum 10-Year Clinical and Radiological Outcomes of a Randomized Controlled Trial Evaluating 2 Different Approaches to Full Weightbearing After Matrix-Induced Autologous Chondrocyte Implantation. *Am J Sports Med* 2020, 48(1):133-142.
- [34] Niethammer TR, Altmann D, Holzgruber M, Goller S, Fischer A, Müller PE: Third generation autologous chondrocyte implantation is a good treatment option for athletic persons. *Knee Surg Sports Traumatol Arthrosc* 2021, 29(4):1215-1223.
- [35] Driban JB, Hootman JM, Sitler MR, Harris KP, Cattano NM. Is Participation in Certain Sports Associated With Knee Osteoarthritis? A Systematic Review. *J Athl Train*. 2017 Jun 2;52(6):497-506. doi: 10.4085/1062-6050-50.2.08. Epub 2015 Jan 9. PMID: 25574790; PMCID: PMC5488840

Die meisten Studien im Bereich der Knorpelrekonstruktiven Chirurgie beschäftigen sich primär mit Patienten jungen und mittleren Alters. Bei randomisierten Studien werden häufig sogar ältere Patienten ausgeschlossen. Dabei wird nicht dem demographischen Wandel mit zunehmender Alterung der Bevölkerung Rechnung getragen, obwohl in Zukunft immer mehr ältere Patienten mit Knorpelschäden gelenkerhaltende operative Maßnahmen wünschen. In diesem Zusammenhang soll die vorliegende Literaturrecherche zeigen, welche operative Techniken bei Patienten über 40 Jahren am meisten Erfolg versprechen. Dabei werden verschiedene operative Verfahren im weiteren Verlauf genauer dargestellt und miteinander verglichen.

### Mikrofrakturierung und Knochenmarkstimulation

Bei einer der ältesten Techniken zum Knorpelaufbau – der Mikrofrakturierung – konnte die Arbeitsgruppe von Miller und Steadman bereits zeigen, dass Patienten mit traumatischen Läsionen und einem Alter über 45 Jahren im Lysholm-Score signifikant schlechtere Ergebnisse als jüngere Patienten hatten [21,22]. Ebenso zeigten ältere Patienten zwischen 40 und 70 Jahren eine erhöhte Revisionsrate.

Eine weitere Studie untersuchte bei 85 Patienten mit einem „Follow-up“ von 36 Monaten altersabhängige Unterschiede nach Mikrofrakturierung von Knorpelschäden des Kniegelenks [17]. Dabei zeigten Patienten über 40 Jahre signifikant schlechtere Ergebnisse im modifizierten Cincinnati- als auch im ICRS-Score. Insbesondere im Zeitraum zwischen 18 und 36 Monaten postoperativ kam es bei älteren Patienten zu einer signifikanten Verschlechterung

der klinischen Ergebnisse. Ebenso zeigte eine Verlaufs-MRI-Untersuchung 36 Monate nach Operation eine schlechtere Defektfüllung bei älteren Patienten.

Die Ergebnisse wurden in einer Studie von Kim bestätigt, in der Patienten mit einem Durchschnittsalter über 51 Jahren bis über 10 Jahre postoperativ eine progrediente Verschlechterung nach Mikrofrakturierung von vollschichtigen Knorpelschäden der Kniegelenke zeigten. Nach 10 Jahren waren keine signifikanten Unterschiede zwischen den prä- und postoperativen klinischen Scores mehr feststellbar. Bei 77% der Patienten war die Defektfüllung nach 2 Jahren im MRI unvollständig. Eine radiologische Verlaufskontrolle zeigte nach 5 Jahren eine signifikante Verschlechterung des Kellgren-Lawrence-„Scores“ [14].

Um diese Ergebnisse zu erklären, ist es wichtig zu verstehen, was sich im Gelenkstoffwechsel mit zunehmendem Alter verändert. In Studien konnte gezeigt werden, dass ältere Chondrozyten hypertrophieren, ein Prozess, den wir auch in der enchondralen Ossifikation vorfinden. Die Knorpelzellen versuchen hier allerdings auf den Reiz von Schäden wie Fibrillationen eine Defektreparatur zu starten, was sich in einer vermehrten Aktivität mit Proliferation, „Cluster“-Bildung und Hypertrophie widerspiegelt [26]. Typischerweise kommt es auch zu einer vermehrten Expression von Kollagen X, Matrixmetalloproteinase 13 und ALP. Im weiteren Verlauf kommt es zum Verlust vitaler Chondrozyten, wobei hier durch den Einstrom von Calcium v.a. der physiologische Autophagie-Prozess und die Mitochondrienfunktion der Zellen gestört wird, was zu einer Ansammlung von Schadstoffen bis zur Zellapoptose führen kann [2]. Auf extrazellulärer Ebene kommt es zu einer Degradati-

on der Matrixbestandteile wie z.B. der Kollagene und Proteoglykane bis hin zur Induktion der Angiogenese.

Durch diese Prozesse wird auch verständlich, warum Techniken wie die Mikrofrakturierung mit Eröffnung des subchondralen Knochens nicht nur einen positiven Effekt auf den Gelenkstoffwechsel mit einer Migration von Stammzellen haben, sondern auch im negativen Sinne die Angiogenese inklusive der Bildung von intraläsionalen Osteophyten fördern, die von Shive erstmals beschrieben wurden [31]. In diesem Zusammenhang konnten andere Studien auch zeigen, dass die Versagerrate bei Patienten mit intraläsionaler Osteophytenbildung signifikant erhöht war. Als Risikofaktoren für derartige Veränderungen der subchondralen Knochenplatte konnten dabei ein erhöhter BMI, Defekte der lateralen Kondyle sowie ein aggressives Debridement der kalzifizierten Schicht im Rahmen der Defektpräparation herausgearbeitet werden [23,24].

### AMIC

Eine Weiterentwicklung der knochenmarkstimulierenden Techniken stellt die AMIC (autologe matrixinduzierte Chondrogenese) dar, die sich einer zusätzlichen Abdeckung mit einer Biomembran bedient. Eine genauere Literaturrecherche zeigt allerdings nur eine sehr spärliche Datenlage bei der Behandlung von älteren Patienten. Gemäß einer Metaanalyse von Steinwachs et al. wurde nur eine von zwölf Studien an Patienten mit einem Alter über 40 Jahren durchgeführt [33]. In dieser Studie wurden bei 25 Patienten Knorpelschäden mit einer durchschnittlichen Größe von 8,3 cm<sup>2</sup> mit einer Kombination von Knochenmarkspirat und Kollagenmembrandeckung behandelt.

Dabei zeigten sich bei Patienten mit einem Alter über 45 Jahren schlechtere Ergebnisse im KOOS-, IKDC- und Lysholm-Score [7]. Allerdings muss hier hinzugefügt werden, dass die Defekte insgesamt sehr groß waren und schon im Indikationsspektrum der autologen Knorpelzelltransplantation lagen.

### Osteochondrale Transplantation

Bei einer Analyse der Studien zur autologen osteochondralen Transplantation fällt auf, dass die großen Studien von Hangody mit guten Ergebnissen primär an jungen Sportlern durchgeführt wurden. Es erfolgte zwar eine altersabhängige Evaluation, allerdings lag hier die Grenze bei 30 Jahren, sodass Aussagen zu Ergebnissen bei älteren Patienten nicht möglich sind [9]. Ebenso liefert der große „Review“ Artikel aller Level I und II Studien von Goyal keine Informationen zu Ergebnissen bei älteren Patienten, da alle Studien bei Patienten mit einem Alter zwischen 24 und 34 Jahren durchgeführt wurden [8]. Nur 2 Studien aus Japan und England haben sich mit der osteochondralen Transplantation bei Patienten über 40 Jahren beschäftigt. Die Studie von Imade et al. zeigte bei 40 Patienten schlechtere Ergebnisse bei älteren Patienten mit einem „Follow-up“ von 24 Monaten [11]. Ebenso konnten Robb et al. bei 55 Patienten schlechtere Ergebnisse mit zunehmendem Alter bei einem postoperativen „Follow-up“ von 5,9 Jahren feststellen [27]. Im Gegensatz zum bisher beschriebenen autologen Gewebe konnten Frank beim Einsatz eines osteochondralen Allograft Transfers an 170 Patienten mit einem durchschnittlichen Nachuntersuchungszeitraum von 5 Jahren keine altersabhängigen Unterschiede in den IKDC-, KOOS-, WOMAC-, SF-12- und Lysholm-Scores feststellen [5]. Ursache

hierfür können sowohl das altersunabhängige Entnahmematerial vom Spender als auch die größere Erwartungshaltung bei jüngeren Patienten sein. Da in Deutschland allogenes Gewebe aufbereitungsbedingt eher selten zum Einsatz kommen, hat dieses Verfahren hier nur eine Außenseiterrolle.

### Autologe Knorpelzelltransplantation (ACT)

Eine der ersten großen Metaanalysen zur autologen Knorpelzelltransplantation wurde von Jungmann et al. durchgeführt, wobei prädiktive Faktoren für eine Reintervention herausgearbeitet wurden [12]. Signifikant erhöhte Revisionsraten zeigten sich bei Frauen, erhöhten Zahlen an Voroperationen, einem vorbestehenden Knochenmarködem sowie der ersten Generation der ACT unter Verwendung eines Periostlappens. Das Alter spielte keine Rolle. Zu vergleichbaren Ergebnissen kamen auch die großen Studien aus dem Knorpelregister, wo sich keine altersabhängigen Ergebnisse nach ACT zeigten. Bei den Voroperationen hatten dabei sowohl eine vorbestehende Mikrofrakturierung als auch eine vorausgegangene ACT im Bereich der ursprünglichen Läsion einen negativen prognostischen Einfluss auf das Gesamtergebnis [30]. Betrachtet man die verschiedenen Generationen der ACT, so konnte bereits bei der ersten Generation unter Verwendung eines Periostlappens eine Verbesserung bei Patienten über 45 Jahren in 88% festgestellt werden [28]. Bei der zweiten Generation der ACT unter Verwendung von Bioseed C, einer biphasischen Kollagenmembran als auch bei der arthroskopischen Implantation von Hyalograf C zeigten sich bei Patienten über 40 Jahre vergleichbare klinische Ergebnisse mit signifikanter Verbesserung

über mehr als 5 Jahre [16,18]. Eine Vergleichsanalyse von 107 Patienten älter und jünger als 40 Jahre ergab keine Unterschiede in den klinischen Scores [25]. Ebenso zeigten die großen Zulassungsstudien für die matrixassoziierte autologe Knorpelzelltransplantation und unter Verwendung von charakterisierten Chondrozyten keine altersabhängigen Unterschiede, sodass sich die Techniken durchaus auch für ältere Patienten eignen [3,10,29,34]. Die gezielte Biopsie aus knorpelintakten Arealen erlaubt wohl über die Kultivierung mit körpereigenen Wachstumsfaktoren bei der Implantation die Ausbildung eines hochwertigen Ersatzregenerates. Des Weiteren wird über präoperative Tests der Firmen überprüft, dass die Zellen eine ausreichend hohe Proliferations- und Syntheseaktivität mit der Bildung knorpelspezifischer Matrixbestandteile besitzen.

## Knorpelchirurgie im Alter und Ausblick

Unabhängig vom Operationsverfahren bleibt bei älteren Patienten immer das Problem eines inflammatorischen Prozesses, der mit progredienter Degeneration der Gelenke zunimmt. Demnach muss es das Ziel jeder operativen Intervention auch sein, den inflammatorischen Prozess zu hemmen und ein chondrogenes Milieu zu schaffen [20]. Hierzu gehört die Entfernung von proinflammatorischem Gewebe, was durch die Entfernung von Knorpelauflagerungen, freien Gelenkkörpern oder eine partielle Synovektomie erreicht werden kann [13]. Die Implantation der Knorpelzellen selbst fordert eine saubere Defektpräparation, da instabile Randkanten mit Präsentation von kollagenen Bestandteilen mit Knorpeldebris einen inflammatorischen Prozess induzieren [32]. Des Weiteren

sollte der subchondrale Knochen intakt bleiben, da sonst degradative Prozesse wie Inflammation, Neuroinduktion und Angiogenese im Knorpel gefördert werden [2]. Zusätzlich können eine gezielte Ernährung, eine medikamentöse Behandlung, lokale Faktoren aber auch eine Steuerung der Belastung im postoperativen Therapieregime einer Entzündung vorbeugen [6]. Injektionsbehandlungen des Kniegelenks können ebenso eine Rolle spielen [1]. Welche Bedeutung der Transfer zerkleinerter Knorpelbestandteile („Mincel cartilage“) bei älteren Menschen hat, ist bisher ungeklärt. Zukunftsperspektiven bieten neue immunmodulierende Hydrogele, Mechanismen zur Steuerung der Makrophagenaktivität und nasale Knorpelzellen, die auch in einer inflammatorischen Umgebung das knorpeltypische Gerüst stabil beibehalten [4,15,19].

### Literatur:

- [1] Anz AW, Hackel JG, Nilssen EC, Andrews JR. Application of biologics in the treatment of the rotator cuff, meniscus, cartilage and osteoarthritis. *J Am Acad Orthop Surg* 2014; 22:68-79.
- [2] Baochao L, Guan G, Mei L, Jiao K, Li H. Pathological mechanism of chondrocytes and the surrounding environment during osteoarthritis of temporomandibular joint. *J Cell Mol Med* 2021; 25:4902-4911.
- [3] Brittberg M, Recker D, Ilgenfritz J, Saris DBF, on behalf of the SUMMIT Extension study group. Matrix-applied characterized autologous cultured chondrocytes versus microfracture. Five-year follow-up of a prospective randomized trial. *Am J Sports Med* 2018; 46(6):1343-1351.
- [4] Fernandes TL, Gomoll AH, Latterman C, Hernandez AJ, Bueno DF, Amano MT. Macrophage: a potential target on cartilage regeneration. *Front Immunol* 2020; 11:111. doi: 10.3389/fimmu.2020.00111
- [5] Frank RM, Cotter EJ, Lee S, Poland S, Cole BJ. Do outcomes of osteochondral allograft transplantation differ based on age and sex? A comparative matched group analysis. *Am J Sports Med* 2018; 46(1):181-191.
- [6] Gallagher B, Tjoumakaris FP, Harwood MI, Good RP, Ciccotti MG, Freedman KB. Chondroprotection and the prevention of osteoarthritis progression of the knee: a systematic review of treatment agents. *Am J Sports Med* 2014; 43(3):734-84.
- [7] Gobbi A, Karnatzikos G, Sankineani SR. One-step surgery with multipotent stem cells for the treatment of large full-thickness chondral defects of the knee. *Am J Sports Med* 2014; 42(3):648-657.
- [8] Goyal D, Keyhani S, Goyal A, Lee EH, Hui JHP, Yaziri AS. Evidence-based status of osteochondral cylinder transfer techniques: a systematic review of level I and II studies. *Arthroscopy* 2014; 30(4):497-505.
- [9] Hangody L, Dobos J, Balo E, Panics G, Hangody LR, Berkes I. Clinical experiences with autologous osteochondral mosaicplasty in an athletic population: a 17-year prospective multicenter study. *Am J Sports Med* 2010; 38(6):1125-1132.
- [10] Hoburg A, Niemeyer P, Laute V, Zinser W, Becher C, Kolombe T, Fay J, Pietsch S, Kuzma T, Widuchowski W, Fickert S. Matrix-associated autologous chondrocyte implantation with spheroid technology is superior to arthroscopic microfracture at 35 months regarding activities of daily living and sports activities after treatment. *Cartilage* 2021; 13(1\_suppl):437S-448S.
- [11] Imade S, Kumahashi N, Kuwata S, Iwasa J, Uchio Y. Effectiveness and limitations of autologous osteochondral grafting for the treatment of articular cartilage defects in the knee. *Knee Surg Sports Traumatol Arthrosc* 2012; 20:160-165.
- [12] Jungmann PM, Salzmann GM, Schmal H, Pestka JM, Südkamp NP, Niemeyer P. Autologous chondrocyte implantation for treatment of cartilage defects of the knee. What predicts the need for reintervention? *Am J Sports Med* 2012; 40(1):58-67.
- [13] Kanbe K, Takemura T, Takeuchi K, Chen Q, Takagishi K, Inoue K. Synovectomy reduces stromal-cell-derived factor-1 (SDF-1) which is involved in the destruction of cartilage in osteoarthritis and rheumatoid arthritis. *J Bone Joint Surg B* 2004; 86(2):296-300.

- [14] Kim JK, Vaidya R, Lee SK, Yu JS, Park JY, Ro DH, Lee MC, Han HS. Clinical and radiological changes after microfracture of knee chondral lesions in middle-aged asian patients. *Clinics in Orthop Surg* 2019; 11:282-290.
- [15] Koh RH, Jin Y, Kim J, Hwang NS. Inflammation-modulating hydrogels for osteoarthritis cartilage tissue engineering. *Cells* 2020; 9:419; doi:10.3390/cells9020419
- [16] Kon E, Filardo G, Condello V, Collarile M, Di Martino A, Zorzi C, Marcacci M. Second-generation autologous chondrocyte implantation: results in patients older than 40 years. *Am J Sports Med* 2011; 39(8):1668-1675.
- [17] Kreuz PC, Erggelet C, Steinwachs MR, Krause SJ, Lahm A, Niemeyer P, Ghanem N, Uhl M, Südkamp N. Is microfracture of chondral defects in the knee associated with different results in patients aged 40 years or younger? *Arthroscopy* 2006; 22(11):1180-1186.
- [18] Kreuz PC, Kalkreuth RH, Niemeyer P, Uhl M, Erggelet C. Long-term clinical and MRI results of matrix-assisted autologous chondrocyte implantation for articular cartilage defects of the knee. *Cartilage* 2019; 10(3):305-313.
- [19] Lehoczyk G, Trofin RE, Yallmajo-Martin Q, Chawla S, Pelttari K, Mumme M, Haug M, Egloff C, Jakob M, Ehrbar M, Martin I, Barbero A. In vitro and ectopic in vivo studies toward the utilization of rapidly isolated human nasal chondrocytes for single-stage arthroscopic cartilage regeneration therapy. *Int J Mol Sciences* 2022; 23(13):6900; doi: 10.3390/ijms23136900.
- [20] Mathiessen A, Conaghan PG. Synovitis in osteoarthritis: current understanding with therapeutic implications. *Arthritis Res Ther* 2017; 19(1):18.
- [21] Miller BS, Briggs KK, Downie BB, Steadman JR. Clinical outcomes following the microfracture procedure for chondral defects of the knee: a longitudinal data analysis. *Cartilage* 2010; 1(2):108-112.
- [22] Miller BS, Steadman JR, Briggs KK, Rodrigo JJ, Rodkey WG. Patient satisfaction and outcome after microfracture of the degenerative knee. *J Knee Surg* 2004; 17:13-17.
- [23] Mithoefer K, McAdams T, Williams RJ, Kreuz PC, Mandelbaum BR. Clinical efficacy of the microfracture technique for articular cartilage repair in the knee. *Am J Sports Med.* 2009; 32(10):2053-2063.
- [24] Mithoefer K, Venugopal V, Manaqibwala M. Incidence, degree and clinical effect of subchondral bone overgrowth after microfracture in the knee. *Am J Sports Med* 2016; 44(8):2057-2063.
- [25] Niemeyer P, Köstler W, Salzmann GM, Lenz P, Kreuz PC, Südkamp NP. Autologous chondrocyte implantation for treatment of focal cartilage defects in patients age 40 years and older. A matched-pair analysis with 2-year follow-up. *Am J Sports Med.* 2010; 38(12):2410-2416.
- [26] Rim JA, Nam Y, Ju, JH. The role of chondrocyte hypertrophy and senescence in osteoarthritis initiation and progression. *Int J of Molec Sciences* 2020; 21:2358. doi:10.3390/ijms21072358
- [27] Robb CA, El-Sayed C, Matharu GS, Baloch K, Pynsent P. Survival of autologous osteochondral grafts in the knee and factors influencing outcome. *Acta Orthop Belg* 2012; 28:643-651.
- [28] Rosenberger RE, Gomoll AH, Bryant T, Minas T. Repair of large chondral defects of the knee with autologous chondrocyte implantation in patients 45 years or older. *Am J Sports Med* 2008; 36(12):2336-2344.
- [29] Saris D, Price A, Widuchowski W, Bertrand-Marchand M, Caron J, Drogset JO, Emans P, Podskubka A, Tsuchida, Kili S, Levine D, Brittberg M on behalf of the SUMMIT study group. Matrix-applied characterized autologous cultured chondrocytes versus microfracture. Two-year follow-up of a prospective randomized trial. *Am J Sports Med* 2014; 42(6):1384-1394.
- [30] Seiferth NL, Faber SO, Angele P, Kniffler H, Loer I, Schauf G, Spahn G, Niemeyer P. Effect of previous knee surgery on clinical outcome after ACI for knee cartilage defects: a propensity score-matched study based on the German Carilage Registry (KnorpelRegister DGOU). *Am J Sports Med* 2022; 50(4):994-1005.
- [31] Shive M, Restrepo A, Totterman S, Tamez-Pena J, Schreyer E, Steinwachs M, Stanish WD. Quantitative 3D MRI reveals limited intra-lesional bony overgrowth at 1 year after microfracture-based cartilage repair. *Osteoarthritis Cartilage* 2014;22:800-804.
- [32] Silverstein AM, Stefani RM, Sobczak E, Tong EL, Attur MG, Shah RP, Bulinski JC, Atheshian GA, Hung CT. Toward understanding the role of cartilage particulates in synovial inflammation. *Osteoarthritis Cartilage* 2017; 25(8):1353-1361.
- [33] Steinwachs MR, Gille J, Volz M, Anders S, Jakob R, Girolamo L, Volpi P, Schiavone-Panni A, Scheffler S, Reiss E, Wittmann U. Systematic review and meta-analysis of the clinical evidence on the use of autologous matrix-induced chondrogenesis in the knee. *Cartilage* 2019; 13(1\_suppl):42S-56S.
- [34] Vanlauwe J, Saris DBF, Victor J, Almqvist KF, Bellemans J, Luyten FP. TIG/ACT/01/2000&EXT Study Group. Five-year outcome of characterized chondrocyte implantation versus microfracture for symptomatic cartilage defects of the knee. Early treatment matters. *Am J Sports Med* 39(12):2566-2574.







# Das moderne Therapiekonzept für die leitliniengerechte Behandlung von chondralen und osteochondralen Defekten

## Knorpelregeneration mit System

Defektpräparation · Regenerative Zellen · Matrix



Spezialinstrumente für eine präzise Defektpräparation



3D-Hyaluronsäure-Matrix zur Unterstützung der Chondrogenese



## Verfahren zur Mobilisierung von regenerativen Zellen

Chondrale Defekte

Osteochondrale Defekte




Die moderne Form der Knochenmarkstimulation

MARROW CELLUTION™

System zur Knochenmarkaspiration und Gewinnung von Spongiosa



# Protection is key.



Chondro-Gide® protects the repair site from mechanical shear forces in the joint<sup>1</sup>

[www.geistlich-ortho.com](http://www.geistlich-ortho.com)