

Stellenwert der autologen Chondrozytentransplantation (ACT) in der Behandlung von Knorpelschäden des Kniegelenks – Empfehlungen der AG Klinische Geweberegeneration der DGOU

Autologous Chondrocyte Implantation (ACI) for Cartilage Defects of the Knee: A Guideline by the Working Group “Tissue Regeneration” of the German Society of Orthopaedic Surgery and Traumatology (DGOU)

Autoren

P. Niemeyer¹, S. Andereya², P. Angele³, A. Ateschrang⁴, M. Aurich⁴, M. Baumann⁴, P. Behrens⁵, U. Bosch⁶, C. Erggelet⁷, S. Fickert⁸, J. Fritz⁹, H. Gebhard⁴, K. Gelse¹⁰, D. Günther¹¹, A. Hoburg¹², P. Kasten¹³, T. Kolombe¹⁴, H. Madry¹⁵, S. Marlovits¹⁶, N. M. Meenen¹⁷, P. E. Müller¹⁸, U. Nöth¹⁹, J. P. Petersen²⁰, M. Pietschmann¹⁸, W. Richter²¹, B. Rolaufts⁴, K. Rhunau²², B. Schewe²³, A. Steinert¹⁹, M. R. Steinwachs⁸, G. H. Welsch¹⁰, W. Zinser²³, D. Albrecht⁴

Institute

Die Institutsangaben sind am Ende des Beitrags gelistet

Schlüsselwörter

- Kniegelenk
- Knorpelschaden
- Knorpelregeneration
- Empfehlungen
- Arthrose

Key words

- knee joint
- cartilage defect
- cartilage repair
- recommendations
- osteoarthritis

Zusammenfassung

Die autologe Chondrozytentransplantation oder -implantation (ACT/ACI) stellt ein anerkanntes und etabliertes Verfahren zur Behandlung lokalisierter vollschichtiger Knorpelschäden des Kniegelenks dar. Die vorliegende Übersichtsarbeit der Arbeitsgemeinschaft „Klinische Geweberegeneration“ der Deutschen Gesellschaft für Orthopädie und Unfallchirurgie (DGOU) beschreibt zunächst die Biologie und Funktionsweise des gesunden Gelenkknorpels, die aktuelle Kenntnislage zu den möglichen Folgen eines primären Knorpelschadens und anschließend den geeigneten Indikationsbereich der ACT. Zusammenfassend besteht vor dem Hintergrund der derzeitigen Evidenzlage die Indikation zur ACT bei symptomatischen Knorpelschäden ab einer Defektgröße von 3–4 cm², bei jungen und sportlich aktiven Patienten ab 2,5 cm². Fortgeschrittene degenerative Gelenkveränderungen stellen die wichtigste Kontraindikation dar. Neben wissenschaftlichen Grundlagen werden die Ergebnisse klinischer Studien, sowie die Vor- und Nachteile der ACT im Rahmen dieser Übersicht dargestellt und diskutiert.

Abstract

Autologous chondrocyte transplantation/implantation (ACT/ACI) is an established and recognised procedure for the treatment of localised full-thickness cartilage defects of the knee. The present review of the working group “Clinical Tissue Regeneration” of the German Society of Orthopaedics and Traumatology (DGOU) describes the biology and function of healthy articular cartilage, the present state of knowledge concerning potential consequences of primary cartilage lesions and the suitable indication for ACI. Based on current evidence, an indication for ACI is given for symptomatic cartilage defects starting from defect sizes of more than 3–4 cm²; in the case of young and active sports patients at 2.5 cm². Advanced degenerative joint disease is the single most important contraindication. The review gives a concise overview on important scientific background, the results of clinical studies and discusses advantages and disadvantages of ACI.

Bibliografie

DOI <http://dx.doi.org/10.1055/s-0032-1328207>
Z Orthop Unfall 2013; 151: 38–47 © Georg Thieme Verlag KG Stuttgart · New York · ISSN 1864-6697

Korrespondenzadresse

Prof. Dr. med. Philipp Niemeyer
Department Orthopädie und Traumatologie
Universitätsklinikum der Albert-Ludwigs-Universität Freiburg
Hugstetter Straße 55
79095 Freiburg
Tel.: 07 61/27 02 76 40
Tel.: 07 61/27 02 52 00
philipp.niemeyer@uniklinik-freiburg.de

Einleitung

Die autologe Chondrozytentransplantation (ACT; engl. „autologous chondrocyte transplantation“ oder ACI; „autologous chondrocyte implantation“) wurde 1994 durch die schwedische Arbeitsgruppe um Lars Peterson eingeführt und stellt mittlerweile ein anerkanntes Verfahren zur Behandlung vollschichtiger Knorpelschäden des Kniegelenks dar [1, 2]. Detaillierte Angaben zu den weltweit durchgeführten Transplantationen liegen nicht vor, die hohe Anzahl wissenschaftlicher Beiträge, sowohl aus dem Bereich der experimentellen als auch der klinischen Forschung, verdeutlichen jedoch das große Interesse an dieser Methode [3], die als

eines der ersten Tissue-Engineering-Verfahren Einzug in den klinischen Alltag gehalten hat. Durch die Arbeitsgemeinschaft (AG) „Klinische Geweberegeneration“ der Deutschen Gesellschaft für Orthopädie und Unfallchirurgie, die zum damaligen Zeitpunkt als gemeinsame AG „Geweberegeneration und Gewebersatz“ der Deutschen Gesellschaft für Unfallchirurgie (DGU) und der Deutschen Gesellschaft für Orthopädie und Orthopädische Chirurgie (DGOOC) fungierte, wurden bereits im Jahr 2004 erste Empfehlungen bezüglich Anwendung und Indikationsstellung der ACT publiziert [4]. Auch wenn diese damals noch überwiegend auf den eigenen klinischen Erfahrungen der beteiligten Mitglieder der AG und

einer noch sehr begrenzten Datenlage zu den verschiedenen knorpelrekonstruktiven Verfahren basierten, wurden die Empfehlungen zwischenzeitlich durch weitere klinische Studien im Grundsatz bestätigt und auch von anderen Experten in ähnlicher Form übernommen [5–8].

Dennoch erschien es der AG, die unter dem Namen „Arbeitsgemeinschaft für klinische Geweberegeneration“ unter dem Dach der Deutschen Gesellschaft für Orthopädie und Unfallchirurgie (DGOU) ihre Tätigkeit fortsetzt, notwendig, die damals formulierten Empfehlungen unter Berücksichtigung der aktuellen Datenlage zu überarbeiten und anzupassen. Dies ist Gegenstand des vorliegenden Manuskripts.

Funktionelle Bedeutung und Aufbau des hyalinen Knorpels

Der intakte hyaline Knorpel stellt die Kongruenz der Gelenkflächen her und ermöglicht ihre reibungsarme Beweglichkeit. Er reduziert Druck- und Scherbelastungen bzw. deren Übertragung in die subchondralen Knochenstrukturen, wird durch die Menisken und die Kreuzbänder unterstützt und bildet eine wichtige funktionelle Einheit mit dem subchondralen Knochen, auf dessen Bedeutung an späterer Stelle noch eingegangen werden soll.

Der Wasseranteil des hyalinen Knorpels kann bis zu 80% betragen. Die Trockensubstanz seiner extrazellulären Matrix besteht im Wesentlichen aus Kollagen Typ II und hochmolekularen Proteoglykanen, insbesondere Aggrecan. Eine Steigerung des externen Druckes durch Gelenkbelastung erwidert der gesunde hyaline Knorpel mit elastischer Verformung seines molekularen Gerüstwerks und der Ausschleusung von Wasser in den Gelenkspalt, das bei Entlastung dann wieder in das Gewebe zurückströmt und gebunden wird. Die Höhe des maximal kompensierbaren Belastungsdrucks wird durch das Wechselspiel von gebundenem und freiem Wasser bestimmt und damit letztlich durch die Integrität und Funktionsfähigkeit der extrazellulären Matrix des Knorpels [9]. Diese Eigenschaften des hyalinen Gelenkknorpels erklären auch, warum Faserknorpel, wie er z. B. überwiegend nach Mikrofrakturierung entsteht, nicht die gleiche biomechanische Belastbarkeit aufweist wie hyaliner Knorpel. Gewebearchitektur, Kollagen-Typ-II- und Proteoglykangehalt und damit auch die Fähigkeit zur Wasserbindung und Verteilung – die beide in direkter Beziehung zu den biomechanischen Eigenschaften des Gewebes stehen – unterscheiden sich bei Faserknorpel wesentlich von denen des hyalinen Gelenkknorpels. Qualitativ schlechte strukturelle und histologische Eigenschaften eines Regenerats nach Knorpeltherapie sind häufiger mit einem Therapieversagen oder erneut auftretenden klinischen Beschwerden verbunden als entsprechend gute Befunde [10–12].

Grundlagenwissenschaftliche Erkenntnisse zu den Folgen eines Knorpelschadens

Der hyaline Gelenkknorpel ist nicht innerviert und weist als bradytrophes Gewebe auch keine Blutversorgung auf. Die Sauer- und Nährstoffversorgung der Knorpelzellen erfolgt über relativ lange Diffusionsstrecken (unterstützt durch den Pumpmechanismus bei normaler Belastung), gleiches gilt für die Entsorgung von Stoffwechselendprodukten. Des Weiteren ist Knorpel ein vergleichsweise zellarmes Gewebe, dessen Chondrozyten eine eingeschränkte Teilungsfähigkeit aufweisen und die zusätzlich in ih-

rer extrazellulären Matrix eingeschlossen sind [9]. Aus der Summe dieser Eigenschaften erklärt sich wahrscheinlich das seit Langem bekannte Phänomen, dass der hyaline Gelenkknorpel, insbesondere beim Erwachsenen, nur eine begrenzte intrinsische Regenerationsfähigkeit aufweist [13].

Tritt ein volumenrelevanter primärer Knorpel- oder auch Meniskus-schaden ein, z. B. als Folge eines Traumas, vergrößert sich die Last pro Fläche im Gelenk, was zu einer höheren Druckbelastung des noch verbliebenen, intakten Knorpelgewebes führt [14]. Naturgemäß nimmt dieses Problem mit der Größe eines Knorpelschadens zu, wobei die größten Belastungen durch Scherkräfte an den Defekträndern auftreten und es als Folge dessen zum Absterben der Knorpelzellen kommen kann (z. B. durch Apoptose) [15, 16]. Das Ausmaß des Zelltods korreliert dabei mit der Höhe und zeitlichen Dauer von unphysiologischen Druckbelastungen [17]. Aus grundlagenwissenschaftlichen Untersuchungen ist außerdem bekannt, dass durch wiederholte Drucküberlastung sekundär destruktive Prozesse im Knorpel induziert werden können, die denen primär entzündlicher Gelenkerkrankungen ähnlich sind und die in ihrem Verlauf von der Freisetzung proinflammatorischer Botenstoffe und matrixdegradierender Enzyme begleitet werden [15]. Als Konsequenz hiervon können die Proteoglykane mehr Wasser binden, das Knorpelgewebe schwillt an (Chondromalazie), verliert an Elastizität und Härte und es kommt zu einer weiteren Verschlechterung der Belastungstoleranz. Dieser Circulus vitiosus kann letztlich durch eine irreversible Schädigung der extrazellulären Matrix und der in ihr enthaltenen Chondrozyten zur vollständigen Knorpelzerstörung führen [9].

Spontanverlauf primärer Knorpelschäden und Indikationen zur knorpelregenerativen Therapie

Bezüglich des klinischen Spontanverlaufs unbehandelter primärer Knorpelschäden, vor allem auch im frühen Stadium nach Defektentstehung, existieren bisher nur wenige systematisch erhobene Daten. Aufgrund der fehlenden Nervenversorgung des Knorpels muss ein Knorpelschaden auch im frühen Verlaufsstadium nicht unbedingt mit Schmerzen oder anderen Begleitsymptomen verbunden sein. Hierdurch ergibt sich das Problem der Identifizierung von Patienten mit solchen Schäden und infolgedessen auch die Schwierigkeit, diese in prospektiven Studien erfassen zu können [14].

Dennoch wurden in letzter Zeit die Ergebnisse von Longitudinalstudien veröffentlicht, in denen mittels sequenziell durchgeführter kernspintomografischer Befunderhebung die Frage zu den weiteren Konsequenzen lokalisierter Knorpelschäden im Kniegelenk (darunter auch asymptomatische) untersucht wurde, insbesondere auch in Abhängigkeit unterschiedlicher Risikofaktoren (wie z. B. Ausmaß der primären Schädigung oder hoher BMI) [18, 19]. Im Beobachtungszeitraum von 2 Jahren wurde nicht unbedingt eine Vergrößerung des primären Knorpelschadens gefunden, jedoch ein signifikanter Verlust des Knorpelgesamtvolumens im betroffenen Gelenk (im Sinne einer Arthroseentstehung). Des Weiteren war bei Patienten mit Größenzunahme des initialen Knorpelschadens auch der Verlust an Knorpelvolumen im Gelenk nochmals signifikant höher als bei solchen ohne begleitende Größenzunahme des Primärdefekts.

Aufgrund der Datenlage aus klinischen Studien und in Verbindung mit den weiter oben beschriebenen grundlagenwissenschaftlichen Erkenntnissen besteht daher in der wissenschaftlichen Literatur weitgehend Einigkeit darüber, dass primäre Knor-

pelschäden des Kniegelenks, insbesondere nach dem Schluss der Wachstumsfugen, die Entstehung einer frühzeitigen Gonarthrose begünstigen und dass dieses Risiko proportional zu dem Ausmaß der initialen Knorpelschädigung zunimmt [14].

Obwohl in klinischen Studien mittlerweile auch gezeigt werden konnte, dass selbst asymptomatische Knorpeldefekte zur Progression neigen, besteht immer noch allgemeiner Konsens darüber, dass in der Regel nur der klinisch symptomatische und vollschichtige Knorpelschaden eine Indikation zur chirurgischen Knorpeltherapie darstellt. Zur Klassifikation von Knorpelschäden wird generell die Einteilung nach ICRS favorisiert [20]. Zufällig mittels MRT, z.B. im Rahmen von Unfallereignissen detektierte asymptomatische Schäden, sollten aus rein prophylaktischen Überlegungen bis zur Vorlage weiterer Erkenntnisse nicht biologisch rekonstruiert werden.

Die ideale Ausgangssituation für eine biologische Knorpelrekonstruktion stellt der isolierte, von gesundem Umgebungsgewebe begrenzte, vollschichtige Schaden traumatischer Genese mit intakter Gelenkfläche dar (▶ **Abb. 1**). Da diese Diagnose in der alltäglichen Versorgungsmedizin eher die Ausnahme bildet, erscheint es auf Basis der verfügbaren Literatur auch gerechtfertigt, die Indikation zur knorpelchirurgischen Therapie auf den begrenzt degenerativen Defekt auszudehnen, sofern dieser klinisch symptomatisch ist und der betroffene Patient eine ausreichende Compliance aufweist [21–24]. Die Therapiemöglichkeiten sind hierbei jedoch auf die frühen Stadien eng umschriebener, jedoch nicht diffus-degenerativer Knorpelschäden begrenzt.

Noch wichtiger als bei traumatischen Defekten ist in diesen Fällen, vor der operativ knorpelrekonstruktiven Intervention eine dezidierte Ursachenanalyse der Knorpelschädigung durchzuführen. Diese muss neben der bildmorphologischen Darstellung des Knorpelschaden (in der Regel mittels knorpelsensitiven MRT-Sequenzen) und des subchondralen Knochens auch eine Analyse der Geometrie des betroffenen Kniegelenks mit Beinganzaufnahme und ggf. weiterer Zusatzdiagnostik beinhalten. Diese Basisdiagnostik ist unbedingt erforderlich, da gerade bei nicht traumatischen Knorpelschäden eine adjuvante Begleittherapie für das Behandlungsergebnis ggf. von essenzieller Bedeutung ist. Weitere Ausführungen hierzu sind jedoch nicht Gegenstand der vorliegenden Arbeit.

Stellenwert unterschiedlicher biologischer Knorpelrekonstruktionsverfahren

Die aktuell zur Verfügung stehenden operativen Behandlungsoptionen zur Therapie von Knorpelschäden lassen sich in Transplantationsverfahren und knochenmarkstimulierende Techniken unterteilen. Während die autologe Knorpelzelltransplantation (ACT) und die osteochondrale Transplantation (OCT, OATS, Mosaikplastik) die Gruppe der Transplantationsverfahren repräsentieren, werden die arthroskopische Mikrofrakturierung, Abrasionsplastiken und anbohrende Verfahren zu den knochenmarkstimulierenden Techniken gezählt.

Aus Sicht der Autoren ist die Abrasionsarthroplastik [25,26] nicht als knochenmarkstimulierendes Verfahren zur Behandlung von isolierten Knorpelschäden etabliert und wird eher im Rahmen der Arthrosetherapie eingesetzt. Auf Basis der verfügbaren Literatur stellt die arthroskopische Mikrofrakturierung das Verfahren mit der besten Evidenzlage innerhalb der knochenmarkstimulierenden Therapien dar, weshalb im Folgenden auf diese Methode eingegangen werden soll.

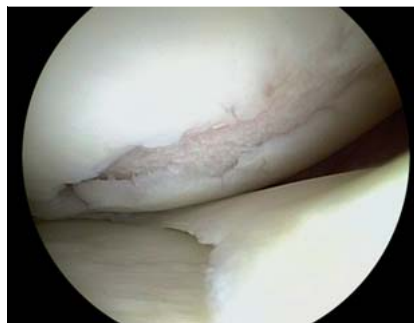

Abb. 1 Der isolierte Knorpelschaden III. und IV. Grades nach ICRS-Klassifikation bei intakter korrespondierender Gelenkfläche, sowie intaktem Umgebungsknorpel stellt die geeignete Indikation zur ACT dar.

Ob die Markraumeröffnung klassisch wie von Steadman beschrieben [27,28] mit kubischen Stößeln zur Verdichtung der subchondralen Lamelle durchgeführt werden soll oder ob es von Vorteil ist, zur ursprünglichen Bohrtechnik zurückzukehren, die vermeintlich eine bessere Qualität der in den Defekt eindringenden Zellen ermöglicht [29,30], ist Gegenstand aktueller Diskussion und kann zum jetzigen Zeitpunkt nicht abschließend bewertet werden.

Es gilt jedoch als akzeptiert, dass durch knochenmarkstimulierende Techniken überwiegend die Bildung von Faserknorpel induziert wird. Dieser scheint im direkten Vergleich bezüglich seiner histologisch-strukturellen Qualität dem eher hyalinartigen Regeneratknorpel nach ACT tendenziell unterlegen zu sein [31]. Zu den klinischen Ergebnissen der Mikrofrakturierung liegen große Fallserien vor, die eindeutig eine Wirksamkeit der Methode zeigen. In großen Metaanalysen erweist sich die Defektgröße jedoch als einschränkender Faktor [32]. Ebenso wird ein Patientenalter von über 40 Lebensjahren als prognostisch ungünstig beschrieben [33]. Neben dem Problem der Bildung intraläsionaler Osteophyten, die charakteristischerweise und gehäuft nach Mikrofrakturierung auftreten, ist in mehreren unabhängigen Studien eine Verschlechterung der Ergebnisse nach wenigen Jahren beschrieben worden [34,35].

Dies deutet auf eine begrenzte Haltbarkeit des typischen Faserknorpels nach Mikrofrakturierung über die Zeit hin. Die aus grundlagenwissenschaftlicher Sicht wahrscheinlichen Gründe für dieses Problem wurden weiter oben beschrieben.

Der wichtigste limitierende Faktor bleibt jedoch die Defektgröße. Ähnlich wie die osteochondrale Transplantation, die sicherlich in der Bewertung zwischen der klassischen Mosaikplastik und der Transplantation größerer Zylinder (z.B. OATS) differenziert werden muss, ist die Mikrofrakturierung nicht zur Behandlung großer Knorpelschäden geeignet. Hieraus ergibt sich in diesem Bereich auch die Indikation zur ACT. Ob Weiterentwicklungen der Mikrofrakturierung wie matrixassoziierte Verfahren [36–38] (z.B. Autologous Matrix induced Chondrogenesis: AMIC) die Probleme der Mikrofrakturierung lösen können, bleibt abzuwarten. Zum aktuellen Zeitpunkt sind diesbezüglich noch nicht ausreichend Daten verfügbar. Gleiches gilt für die Verwendung primärer oder expandierter mesenchymaler Stammzellen oder anderer biologisch anpassungsfähiger Zelltypen zur biologischen Rekonstruktion lokalisierter Knorpelschäden.

Indikationen zur autologen Knorpelzelltransplantation

Die Präzisierung geeigneter Indikationen zur ACT stellt den Kernaspekt der vorliegenden Ausführungen dar (▶ **Tab. 1**). Dies erscheint unter anderem auch deshalb sinnvoll, da es sich bei der

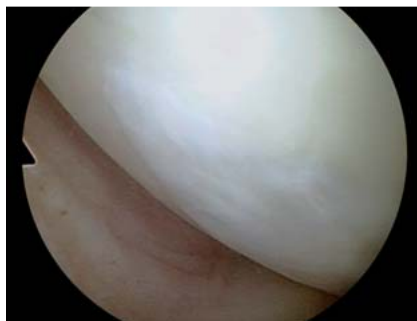

Abb. 2 Arthroskopischer Befund 24 Monate nach ACT im Bereich der medialen Femurkondyle mit Nachweis eines gut integrierten Regeneratknorpels.

ACT im Vergleich zur Mikrofrakturierung oder OCT um eine Methode mit höheren verfahrensassozierten Kosten handelt. Außerdem ist die ACT auch für den Patienten ein aufwendigeres Verfahren, da es sich durch die Biopsie zur Zellgewinnung und der zu einem späteren Zeitpunkt durchgeführten Replantation der Zellen um ein 2-zeitiges Verfahren, also um 2 operative Eingriffe handelt.

Die Evidenzlage zur ACT hat sich in den vergangenen Jahren deutlich verbessert [39,40]. Dies ist sicherlich auch auf die mittlerweile veränderten gesetzlichen Rahmenbedingungen zurückzuführen, die für die EU-weite Zulassung von ACT-Produkten analog den Forderungen zu Arzneimitteln einen Wirkungsnachweis durch entsprechende Studien fordern. Zwischenzeitlich wurde eine Reihe prospektiv-randomisierter Studien veröffentlicht, welche die ACT im direkten Vergleich zu Alternativverfahren bewerten. Diese Studien betreffen den Vergleich mit der OCT [41–43], der Abrasion [44] und vor allem der arthroskopischen Mikrofrakturierung [31,45–49].

Hinsichtlich der Bewertung der meisten dieser Studien ist ergänzend anzumerken, dass durch die Europäische (European Medicines Agency, EMA) und in ähnlicher Weise auch durch die US-amerikanische Zulassungsbehörde (Food and Drug Administration, FDA) zur Prüfung der Wirksamkeit von ACT-Produkten zuletzt prospektiv randomisierte Studien im Vergleich zur arthroskopischen Mikrofrakturierung bei kleineren bis mittleren Knorpelschäden mit einer Größe von bis zu 5 cm² Defektfläche gefordert wurden [31,47,48]. Die meisten dieser Studien wurden dabei mit dem Ziel der „non-inferiority“ geplant und liegen streng genommen, d.h. bezogen auf die Defektgröße, im Indikationsbereich der Mikrofrakturierung und weniger in dem der ACT.

Eine Erweiterung der Studien auf größere Defekte wurde wegen der für die Mikrofrakturierung beschriebenen und von den Behörden akzeptierten Limitationen, also überwiegend aufgrund ethischer Bedenken, nicht genehmigt. Aus diesem Grund liegt zur Beurteilung der Wirksamkeit und auch Überlegenheit der ACT bei größeren Knorpelschäden nur eine Studie auf höchstem Evidenzlevel vor, die nach 24 Monaten eine klinische Überlegenheit in der Gruppe mit matrixgekoppelter ACT unter Anwendung eines kollagenen Trägermaterials zeigen konnte [49].

Die anderen prospektiv-randomisierten Studien zum direkten Vergleich der Mikrofrakturierung mit der ACT berichten durchweg über Patienten mit kleineren Knorpeldefekten. So beträgt die Defektgröße in der ersten vergleichenden Studie der Arbeitsgruppe von Knutsen et al. durchschnittlich 5,1 cm² bzw. 4,5 cm² [45,46] und in der Serie von Saris und Vanlauwe durchschnittlich 2,6 cm² [31,47,48]. In der Studie von Knutsen wurden zwischen periostgedeckter ACT und Mikrofrakturierung keine signifikant unterschiedlichen Ergebnisse gefunden. In der 2. Studie, ebenfalls unter Anwendung einer periostgedeckten ACT, jedoch mit cha-

rakterisierten Chondrozyten, konnte nach 12 Monaten für das nach ACT entstandene Regenerat histologisch-strukturelle Überlegenheit bei nicht unterschiedlich klinischen Ergebnissen zwischen ACT und Mikrofrakturierung gezeigt werden.

Nach 36 Monaten Verlaufszeit wurde dann für die ACT-Gruppe klinische Überlegenheit gefunden, die nach 5 Jahren jedoch nur in einer Subgruppe von Patienten mit kurzer vorausgehender Symptombdauer statistisch signifikant, therapeutisch aber auch relevant war. Die Autoren der Studie zogen aufgrund dieser Daten den Schluss, dass symptomatische Patienten möglichst frühzeitig behandelt werden sollten. Eine Empfehlung, die auch durch die Ergebnisse anderer klinischer und präklinischer Studien unterstützt wird.

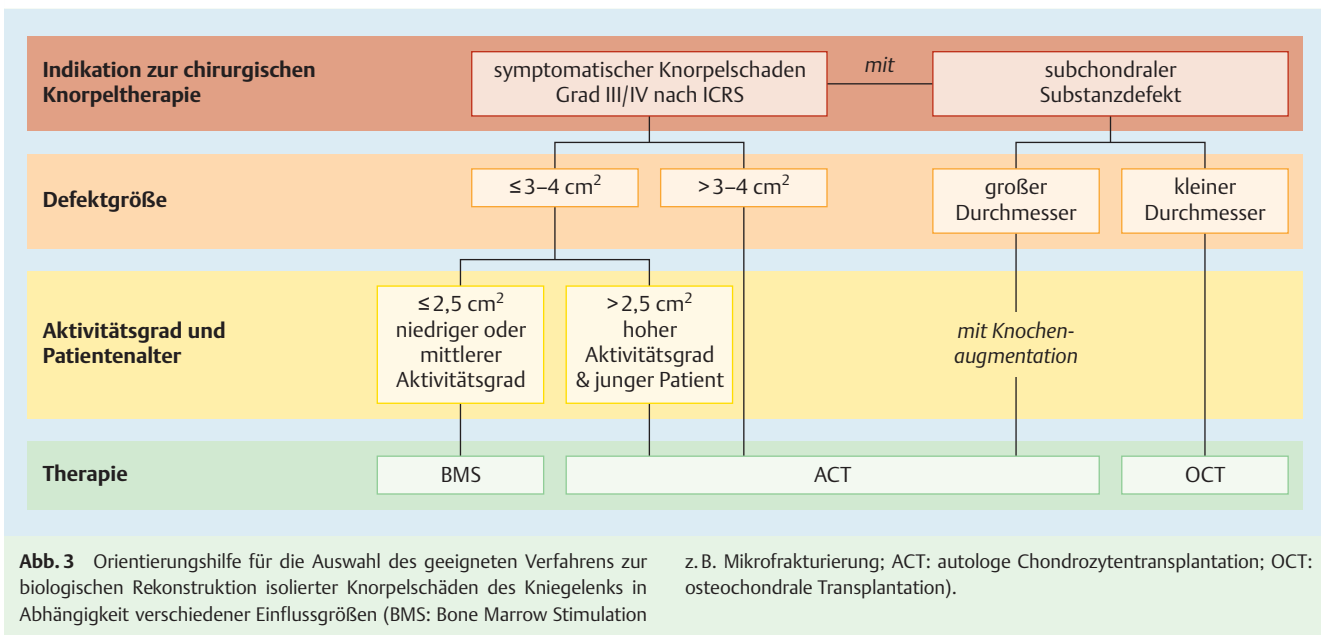
In einer erst kürzlich veröffentlichten Phase-II-Studie zum prospektiv-randomisierten Vergleich einer matrixgekoppelten Form der ACT (unter Anwendung eines schwammartigen kollagenen Trägermaterials) mit der Mikrofrakturierung (Ø Defektgröße 2,87 cm² bzw. 2,52 cm²) wurden nach 6, 12 und 24 Monaten in verschiedenen klinischen Scores für die ACT signifikant bessere Ergebnisse gefunden. Im 24-Monats-Verlauf waren dies der KOOS-Score für Schmerzen, Sport und Lebensqualität, sowie der IKDC- und VAS-Score [50].

Weitere vergleichende, nicht randomisierte Arbeiten zur Mikrofrakturierung zeigen ebenfalls bei einer durchschnittlichen Defektgröße von 2,4 cm² einen besseren Funktionszugewinn in der Gruppe der ACT-Patienten (in arthroskopischer Technik, „2. ACT-Generation“) im direkten Vergleich mit der Mikrofrakturierung nach 5 Jahren [51]. Ähnlich wie in anderen Studien wurde in der Gruppe der mit arthroskopischer Mikrofrakturierung behandelten Patienten eine Verschlechterung der Ergebnisse zwischen 2 und 5 Jahren beobachtet, was grundsätzlich auch von anderen Autoren beschrieben wird und möglicherweise eines der verfahrensspezifischen Probleme der Mikrofrakturierung darstellt.

Bezüglich der unterschiedlichen ACT-Varianten zeigt sich im direkten randomisierten Vergleich, aber auch bei der retrospektiven Analyse größerer Patientenkollektive eine eindeutig niedrigere Komplikationsrate bei der Verwendung von Biomaterialien im Vergleich zur initial beschriebenen Periostlappentechnik [52,53]. Direkte Vergleiche aus klinischen Studien mit unterschiedlichen ACT-Produkten der 2. und 3. Generation liegen bisher nur vereinzelt vor [54]. Zwar wurden in vitro zwischen verschiedenen Trägermaterialien teilweise deutliche Unterschiede gefunden [55], ob diese jedoch auch therapeutisch relevant sind, kann nur in klinischen Vergleichsstudien festgestellt werden. Die arthroskopische Implantation ist noch nicht in der Breite umgesetzt, scheint aber bezüglich der schnelleren Wiederherstellung der Gelenkfunktion von Vorteil zu sein.

Ergänzend zu den randomisierten Studien, die auch in sequenziellen Analysen der Cochrane-Datenbank zusammengefasst werden [56–58] und sicherlich für die Abgrenzung zu anderen Verfahren wichtig und bestens geeignet sind, liegen mittlerweile publizierte Daten zu einer recht großen Zahl von Patienten nach ACT vor [59].

Zudem stehen seit Kurzem auch einige Arbeiten zur Verfügung, die über Langzeitergebnisse berichten und die dauerhafte Haltbarkeit des Regeneratknorpels nach ACT (● **Abb. 2**) unter Beweis stellen [60–63]. Sämtliche Arbeiten zeigen eine Verbesserung der Gelenkfunktion im Vergleich zum präoperativen Zustand. Diesbezüglich existiert Übereinstimmung der Datenlage. Vor dem Hintergrund der größeren durchschnittlichen Quadratmeterzahl der Defekte dieser Fallserien erscheint somit die grundsätzliche Wirksamkeit der ACT auch beim großflächigen



Knorpelschaden eindeutig nachgewiesen. Eine Übersicht über die verfügbaren Daten wird in mehreren Übersichtsarbeiten gegeben [59, 64, 65].

Ihre meist anhaltende Wirksamkeit auch bei größeren Defekten unterscheidet die ACT von allen anderen zur Verfügung stehenden Techniken (wie Mikrofrakturierung und OCT bzw. Mosaikplastik [42, 66]), sodass auf Basis dieser Datenlage ihr Stellenwert, wie bereits 2004 empfohlen, in der Behandlung größerer Knorpelschäden zu sehen ist. Während sich hier die Empfehlung der minimalen Defektgröße nach der kritischen Grenze der genannten Alternativen richtet und zwischen 2,5–4 cm² anzusiedeln ist (Abb. 3), erscheint es schwierig, eine obere Grenze zu definieren. Wie bereits erwähnt, stellt die erhaltene gleichseitige und gegenüberliegende Gelenkfläche mit fehlenden degenerativen Veränderungen, funktionsfähigem Meniskus und stabilen Bandverhältnissen die beste Ausgangslage für die Durchführung einer ACT dar. Hieraus ergibt sich am ehesten die Limitation in der Defektgröße. Sind die beschriebenen Voraussetzungen gegeben, erscheint die ACT nicht größenlimitiert, da insbesondere für größere Defekte derzeit keine andere adäquat biologisch rekonstruktive Behandlungsalternative zur Verfügung steht.

Ein wichtiger Aspekt, der in letzter Zeit vermehrt in den Blickpunkt des Interesses gerückt ist, ist der Einfluss unterschiedlicher knorpelregenerativer Methoden aufeinander. So konnte die Arbeitsgruppe von Minas und Mitarbeitern zeigen, dass die Versagensrate einer ACT nach vorausgegangener und gescheiterter Mikrofrakturierung im Vergleich zu nicht vorbehandelten Patienten signifikant erhöht ist [67, 68]. Diese Ergebnisse wurden zwischenzeitlich von anderen Arbeitsgruppen bestätigt [67, 68]. Außerdem scheinen auch die funktionellen Ergebnisse im Fall einer ACT als sogenannte „Second-Line“-Therapie im Vergleich zur „First-Line“-Therapie schlechter zu sein, wobei eine lange Beschwerdeanamnese des betroffenen Kniegelenks als ein wesentlicher, negativer Prognosefaktor gilt [48]. Vor diesem Hintergrund kommt der frühen Wahl des optimalen Verfahrens zur biologischen Knorpelrekonstruktion eine entscheidende Bedeutung zu. Anders als in den ersten Empfehlungen der AG aus dem Jahr 2004 [4] wird daher von den Autoren und anderen Gruppen [5, 8]

die ACT beim jungen und sportlichen Patienten nun auch bei Defekten < 3–4 cm² empfohlen.

Eines der wichtigen Zukunftsfelder im Bereich der knorpelregenerativen Therapie stellt die Ausweitung der zur Verfügung stehenden Therapieoptionen in den Bereich der weiter fortgeschrittenen, degenerativen Gelenkveränderungen dar [69]. Auch wenn erste Daten durchaus eine Verbesserung der Gelenkfunktion nach ACT selbst bei Patienten mit Arthrosefrühstadien beschreiben [23], stellen multiple und korrespondierende Defekte im Sinne einer beginnenden Arthrose sicherlich eine Limitation der Methode dar, die hier nur in Ausnahmefällen indiziert werden sollte.

In diesem Bereich besteht weiterer Forschungsbedarf, der unter anderem die individuellen pathophysiologischen Aspekte der Arthrose (Fehlstellungen, Stoffwechselanomalien, etc.) berücksichtigen und in das Behandlungskonzept mit einschließen sollte. So ist auch, wie bereits in den Empfehlungen von 2004 ausgeführt [4], bei bestehender Fehlstellung eine zeitnahe Achskorrektur unbedingt erforderlich, um eine störungsfreie Knorpeldefektheilung nach ACT oder Anwendung eines anderen biologischen Rekonstruktionsverfahrens zu ermöglichen und um Arthroseprognosen zu vermeiden.

Alter und autologe Knorpelzelltransplantation

Initial wurde die ACT als Therapieverfahren für Patienten zwischen dem 18. und 50. Lebensjahr empfohlen. Mittlerweile liegen Daten vor, welche die Wirksamkeit der Methode auch bei Kindern und Jugendlichen nachweist [70, 71]. Zudem bestehen vor dem Hintergrund des erbrachten Sicherheitsnachweises auch keine grundsätzlichen Bedenken mehr, die gegen den Einsatz der ACT beim Jugendlichen sprechen. Die Indikationen decken sich im Grundsatz mit denen junger Erwachsener.

Auch beim älteren Patienten wird der Einsatz der ACT immer wieder kontrovers diskutiert. Da das Schädigungsmuster einen wichtigen Indikationsparameter darstellt und gerade bei älteren Patienten häufig limitierende degenerative Gelenkveränderun-

Tab. 1 Indikation zur autologen Knorpelzelltransplantation am Kniegelenk.

Defektstadium	vollschichtiger, symptomatischer Knorpelschaden III. und IV. Grades nach ICRS und Osteochondrosis-dissecans-Stadium III und IV nach ICRS-OCD, ggf. in Kombination mit ossärer Rekonstruktion
Defektgröße	Minimum: 2,5 bis 3 cm ² Maximum: keine Begrenzung
Defektlokalisation	keine Einschränkung: ▶ mediale und laterale Femurkondyle ▶ mediales und laterales Tibiaplateau ▶ Patellagleitlager (Trochlea) ▶ Patella
Alter	typischerweise bis ca. 55. Lebensjahr, höheres Alter jedoch keine Kontraindikation bei entsprechender Defektmorphologie und weitgehend intakten Gelenkverhältnissen Kinder und Jugendliche möglich
Kontraindikationen	▶ ursächliche Begleitpathologien, die nicht parallel behandelt werden (z. B. Achsfehlstellung) ▶ fortgeschrittene Arthrose ▶ subtotal resezierter Meniskus im betroffenen Kompartiment ▶ rheumatoide Arthritis mit relevanter Synovialitis ▶ hämophileasoziierte Arthropathie

gen vorliegen, existieren nur wenige Patienten über dem 50. Lebensjahr, die sich für eine ACT eignen. Aus Sicht der Autoren erscheint es jedoch wichtig festzustellen, dass grundsätzlich auch ein kalendarisches Alter jenseits des 50. Lebensjahrs nicht gegen die Verwendung der ACT zur Behandlung eines vollschichtigen Knorpelschadens am Kniegelenk spricht. Mehrere Studien zeigen die grundsätzliche Wirksamkeit des Verfahrens auch bei älteren Patienten [72]. Im direkten Matched-Pair-Vergleich wurde bei identischen defekt- und patientenspezifischen Parametern auch keine Unterlegenheit im klinischen Behandlungsergebnis gefunden [73]. Dies erscheint somit anders, als es für die Ergebnisse bei älteren Patienten nach arthroskopischer Mikrofrakturierung berichtet wird [33].

Sport und autologe Knorpelzelltransplantation

Die Wiederaufnahme von Sport nach Operationen stellt einen guten und vergleichbaren Parameter zur Quantifizierung und Beurteilung des postoperativen Funktionszustands eines Gelenks dar. Zudem erscheint es wichtig zu überprüfen, ob und zu welchem Zeitpunkt nach einer operativen Versorgung sportliche Belastungen möglich sind, um auch diesen Aspekt in die Patientenberatung einbinden zu können.

In diesem Zusammenhang existieren verschiedene Arbeiten, die sich speziell nach ACT mit der Wiederaufnahme sportlicher Aktivitäten beschäftigt haben. Für die Beurteilung des therapeutischen Stellenwerts eines knorpelregenerativen Verfahrens, insbesondere bei sportlich aktiven Patienten, bei denen im Vergleich zu weniger aktiven Menschen in der Regel ja auch höhere Gelenkbelastungen auftreten, sind jedoch eher große Übersichtsarbeiten hilfreich, die in ihren Analysen neben der ACT auch andere Verfahren mit biologisch rekonstruktiver Zielsetzung berücksichtigen.

Eine große Metaanalyse von Mithoefer et al. mit 1363 Patienten zeigt, dass zwischen verschiedenen knorpelregenerativen Verfahren hinsichtlich der postoperativen Wiederaufnahme sportlicher Aktivitäten bedeutende Unterschiede bestehen [74]. So

Tab. 2 Fazit.

Die autologe Chondrozytentransplantation (ACT) stellt ein etabliertes Verfahren zur Behandlung von lokalisierten Knorpelschäden des Kniegelenks dar.
Ihre Wirksamkeit, auch nach längeren Verlaufszeiten, ist durch eine Vielzahl von Studien belegt.
Überlegenheit für manche ACT-Varianten gegenüber anderen Methoden konnte in ersten prospektiv-randomisierten Studien gezeigt werden, sollte jedoch durch weitere Studien bestätigt werden.
Gegenüber Mikrofrakturierung und Mosaikplastik stellt die ACT aber weniger ein konkurrierendes, sondern vielmehr ein komplementäres Verfahren dar. Ihr wesentlicher Stellenwert ist derzeit in der Behandlung großflächiger Knorpelschäden zu sehen.

kehren Patienten nach OCT am schnellsten wieder zum Sport zurück.

Patienten nach ACT benötigen hierfür deutlich länger, erreichen im Verlauf aber das durchschnittlich höchste Sportniveau. Auch ist der Anteil der Patienten, die nach OCT oder ACT in den zuvor ausgeübten Sport zurückkehren, höher als der nach Mikrofrakturierung. Dieses Defizit der Mikrofrakturierung wird in neueren Übersichtsarbeiten bestätigt [75].

Passend hierzu wurde auch von Kon et al. im direkten Vergleich von ACT und Mikrofrakturierung bei Sportlern zwar eine schnellere Wiederaufnahme der Sportfähigkeit nach Mikrofrakturierung beschrieben, jedoch bessere Langzeitergebnisse für die ACT [76]. Die grundsätzlich gute Vereinbarkeit von Leistungssport und ACT unterstreicht auch indirekt die Belastbarkeit des nach ACT entstandenen Regeneratknorpels. Außerdem hat die Wiederaufnahme von Sport in der Regel einen positiven Einfluss auf das Behandlungsergebnis nach ACT [77].

Nachbehandlung und autologe Knorpelzelltransplantation

Auch wenn die meisten Protokolle und Empfehlungen zur Rehabilitation nach ACT noch überwiegend auf Expertenmeinungen basieren, hat sich die diesbezügliche Datenlage in den letzten Jahren doch deutlich verbessert [78, 79]. Zwei prospektiv-randomisierte Studien zeigen einen klaren Trend zur progressiveren Belastung nach ACT [80, 81]. So wird von den meisten Autoren bei femorotibialen Defekten eine Teillast für eine Dauer von ca. 6 Wochen mit anschließender Belastungssteigerung befürwortet, während im Bereich des patellofemorales Gelenksabschnitts überwiegend eine Flexionslimitierung empfohlen wird. Bezüglich einer initialen Belastung des Gelenks in streckungsnahe Position besteht noch keine abschließende Einigkeit, sie scheint aber grundsätzlich möglich. Eine entsprechende Empfehlung der AG Klinische Geweberegeneration ist zwischenzeitlich publiziert [82].

Technische Aspekte und Qualitätssicherung der Knorpelzelltransplantation

Seit ihrer Ersteinführung vor nunmehr fast 20 Jahren wurde für die ACT eine Vielzahl von Verfahrensmodifikationen vorgenommen, wobei diese auch als verschiedene „Generationen“ der ACT Eingang in die wissenschaftliche Literatur erhalten haben [83]. So wird heute die Originaltechnik unter Verwendung einer Zellsuspension nach vorheriger Abdeckung des Defekts mit autologem

Periost als 1. Generation, die Verwendung einer Zellsuspension in Kombination mit einer abdeckenden Kollagenmembran als 2. Generation, und zellbesiedelte Bio- bzw. Trägermaterialien als 3. Generation der ACT bezeichnet. Sowohl im direkten Vergleich als auch in größeren Fallserien zeigen Produkte der 2. und 3. Generation klinische Vorteile im Vergleich zur Periosttechnik, die in erster Linie in einer signifikant reduzierten Inzidenz von Transplantathypertrophien bestehen.

Der Vorteil der 3. gegenüber den beiden vorausgegangenen ACT-Generationen ergibt sich aus der einfachen und schnelleren Applikation durch die fehlende Notwendigkeit einer „wasserdichten“ Fixierung der Membran, die zuvor für das Unterspritzen der Zellsuspension erforderlich war. Diese Verfahrensänderung ist nicht nur für den operativen Ablauf erleichternd, sondern reduziert die Komorbidität durch einen kleineren operativen Zugang und erweitert auch das Indikationsspektrum auf nicht vollständig von gesundem Knorpel umgebene Defekte (sogenannte „uncontained defects“).

Aufgrund dessen werden von der Arbeitsgruppe geeignete Produkte der 3. ACT-Generation bevorzugt. Wie bereits angedeutet, liegt bisher aber noch keine abschließende Evidenz betreffend des optimalen Bio- bzw. Trägermaterials für eine ACT vor. Ähnliches gilt für die Zahl der implantierten Zellen, diese wird derzeit aufgrund empirischer Erfahrungswerte mit ca. 1–2 Millionen Zellen pro cm² Defektfläche empfohlen.

Grundsätzlich und wie bereits 2004 von der AG beschrieben [4], müssen für jedes Chondrozytenimplantat neben Sterilitäts- und anderen gesetzlich vorgegebenen Sicherheitskontrollen geeignete zell- und molekularbiologische Analysen durchgeführt werden. Die Ergebnisse dieser Untersuchungen sollten zum einen der Qualitätssicherung und zum anderen dem weiteren wissenschaftlichen Erkenntnisgewinn dienen. Aus präklinischen und klinischen Studien mehren sich die Hinweise, dass die Eigenschaften der verwendeten Zellen einen Faktor darstellen, der wesentlichen Einfluss auf das histologische und auch klinische Ergebnis einer biologischen Knorpelrekonstruktion hat [4, 84–86].

Autologe Knorpelzelltransplantation und Pathologien des subchondralen Knochens



In letzter Zeit rückt die Bedeutung des subchondralen Knochens für die Behandlung von Knorpelschäden immer mehr in den Mittelpunkt des wissenschaftlichen Interesses [87, 88]. Dies auch deshalb, da der Gelenkknorpel und sein subchondraler Knochen als funktionelle Einheit verstanden werden [87–91]. Somit kommt der Mitbehandlung subchondraler Begleitpathologien zunehmend Bedeutung zu. Es ist allerdings oft schwierig zu unterscheiden, wie z. B. im Falle des subchondralen Ödems, ob die subchondralen Veränderungen die primäre Pathologie darstellen oder als Folge einer Überbelastung des subchondralen Knochens im Bereich des vollschichtigen Knorpelschadens entstanden sind [3].

In diesem Zusammenhang ist es sinnvoll, zwischen anatomisch lokalisierten Ödemen und generalisierten Ödemen, wie sie z. B. im Rahmen einer Osteonekrose im Bereich der Femurkondyle auftreten, zu unterscheiden. Das lokalisierte Ödem bedarf im Rahmen einer Knorpelrekonstruktion in der Regel keiner adjuvanten Therapie. Das generalisierte Ödem muss vielmehr als eigenständige Pathologie aufgefasst werden und das alleinige Adressieren der Knorpelopathie ist hier nicht ausreichend.

Gleiches gilt auch für osteochondrale Defekte mit subchondralen Knochensubstanzdefekten.

Rein oberflächliche Knochenerosionen können durch die alleinige Transplantation von Knorpelzellen im Rahmen der ACT ausgeglichen werden. Knöcherner Substanzdefekte von mehr als 2–3 mm Tiefe (nach Resektion des erkrankten Knochens, z. B. der Sklerosezone im Rahmen der Osteochondrosis dissecans) bedürfen einer adjuvanten Defektauffüllung. Diese kann mit loser, impaktierter autologer Spongiosa oder auch mit kortikospongiösen Autografts erfolgen [92–95].

Von einigen Autoren wird hierfür ein 1-zeitiges Vorgehen, im Sinne einer sogenannten Sandwich-ACT, bevorzugt. Andere gehen 2-zeitig vor, mit initialer Rekonstruktion des subchondralen Knochens und nachfolgender ACT. Hinsichtlich einer möglichen Überlegenheit der einen oder anderen Methode kann derzeit noch keine evidenzbasierte Aussage getroffen werden. Bei kleinen osteochondralen Defekten bietet sich als zuverlässige Alternative zur ACT die Transplantation eines autologen osteochondralen Zylinders an.

Andere Gelenke



Die oben dargestellten Ausführungen beziehen sich auf den Stellenwert der ACT in der Behandlung von Knorpelschäden des Kniegelenks. Die Evidenzlage bei anderen Gelenken ist deutlich weniger klar. Zwar kann durch eine ACT (sowohl bei osteochondralen und rein chondralen Defekten) auch im Sprunggelenk eine Funktionsverbesserung erreicht werden, es existieren für dieses Gelenk aber noch kaum kontrollierte Studien [96]. Dies gilt insbesondere auch hinsichtlich Defektgröße und/oder -lokalisierung und den diesbezüglichen Vergleich der ACT mit anderen Verfahren, wie OCT und Mikrofrakturierung.

Vor diesem Hintergrund erscheint die Entscheidung des Gemeinsamen Bundesausschusses der Krankenkassen (GBA) daher nachvollziehbar, die ACT im Sprunggelenk in der Routine von der Kostenerstattung der gesetzlichen Krankenkassen (GKV) vorerst auszuschließen. Die parallel hierzu vom GBA geschaffene Möglichkeit, die ACT unter Studienbedingungen zulasten der GKV durchzuführen, wird von der AG ausdrücklich begrüßt und sollte in den kommenden Jahren dazu genutzt werden, um die Evidenzlage für das Sprunggelenk zu verbessern.

Für andere Gelenke, wie z. B. Schulter oder Hüfte, existieren nur wenige Einzelfallberichte [97–99]. Auch für diese Gelenke sollten in den nächsten Jahren geeignete Indikationen der ACT, auch im Vergleich mit anderen Methoden, systematisch erarbeitet werden.

Fazit



Die autologe Knorpelzelltransplantation (ACT) stellt eine etablierte Methode und einen integralen Bestandteil knorpelregenerativer chirurgischer Therapien des Kniegelenks dar. Die Sicherheit der Methode und deren Wirksamkeit im Sinne einer Funktionsverbesserung bei Patienten mit isolierten Knorpelschäden konnte für dieses Gelenk im Rahmen vieler Studien und auch im langfristigen Verlauf gezeigt werden (► **Tab. 2**). Die klinischen 10-Jahres-Ergebnisse der ACT bei Knorpelschäden über 3–4 cm² Defektfläche sind signifikant besser als die der Mosaikplastik. Überlegenheit der ACT im Vergleich zur Mikrofrakturierung ist bezüglich der Regeneratqualität nachgewiesen. Eine eindeutig funktionelle

Überlegenheit der periostgedeckten ACT im prospektiv-randomisierten Vergleich mit der Mikrofrakturierung konnte aber noch nicht gezeigt werden.

Für matrixgekoppelte ACT-Verfahren unter Anwendung kollagener Biomaterialien liegen erste prospektiv-randomisierte Studien vor, die diesen Nachweis führten.

In diesem Zusammenhang ist jedoch auch anzumerken, dass die genannten Methoden nicht unbedingt als konkurrierende Verfahren aufzufassen sind, sondern als wichtige Pfeiler des Spektrums knorpelregenerativer Therapien mit jeweils auch indikationsabhängigen Vorteilen. Moderne Knorpelchirurgie sollte individuell zwischen den Vor- und Nachteilen unterschiedlicher Methoden abwägen. Der Stellenwert der ACT ist hierbei sicherlich bei der Behandlung großflächiger Knorpelschäden zu sehen, wobei sich die genaue Defektgröße auf Basis der verfügbaren Daten nicht exakt festlegen lässt. Eine eindeutige Indikation zur ACT besteht aus Sicht der Autoren ab einer Größe von 3–4 cm² und als „Second Line Treatment“ bei kleineren Defekten. Beim sportlich aktiven und jüngeren Patienten ist aufgrund der besseren Regeneratqualität und der derzeitigen Gesamtdatenlage die ACT bereits ab einer Defektgröße von 2,5 cm² zu empfehlen.

Interessenkonflikt: Nein

Institute

- ¹ Department Orthopädie und Traumatologie, Universitätsklinikum Freiburg
- ² Orthopädie und Unfallchirurgie, Ortho AC, Aachen
- ³ Abteilung für Unfallchirurgie, Universitätsklinikum Regensburg
- ⁴ Berufsgenossenschaftliche Unfallklinik Tübingen
- ⁵ CUNO Orthopädie, Hamburg
- ⁶ Zentrum f. Orthopädische Chirurgie, Sporttraumatologie, INI Hannover
- ⁷ Center of Biologic Joint Repair, Zürich, Schweiz
- ⁸ Sportopaedicum, Straubing, Berlin, Regensburg, München
- ⁹ Orthopädisches Chirurgisches Centrum, Tübingen
- ¹⁰ Abteilung für Unfallchirurgie, Universitätsklinikum Erlangen
- ¹¹ Klinik für Unfallchirurgie, Medizinische Hochschule Hannover (MHH)
- ¹² Universitätsmedizin Berlin-Charité, Klinik für Orthopädie, Unfall u. Wiederherstellungschirurgie
- ¹³ Klinik für Orthopädie, Universitätsklinikum Carl Gustav Carus Dresden
- ¹⁴ Unfallchirurgie / Orthopädie, DRK Krankenhaus Luckenwalde
- ¹⁵ Zentrum für Experimentelle Orthopädie, Universitätsklinikum des Saarlandes, Homburg
- ¹⁶ Universitätsklinik für Unfallchirurgie, Medizinische Universität Wien und Austrian Cluster for Tissue Regeneration, Österreich
- ¹⁷ Sektion Pädiatrische Sportmedizin, Kinderorthopädie, Altonaer Kinderkrankenhaus Hamburg
- ¹⁸ Orthopädische Klinik, Ludwig-Maximilians-Universität München
- ¹⁹ Orthopädische Klinik, König-Ludwig-Haus, Universität Würzburg
- ²⁰ Zentrum f. operative Medizin, Klinik für Unfall-, Hand- u. Wiederherstellungschirurgie, Universitätsklinikum Hamburg-Eppendorf
- ²¹ Forschungszentrum für Experimentelle Orthopädie, Universitätsklinikum Heidelberg
- ²² Zentrum für Orthobiologie und Knorpelregeneration, Schulthess Klinik, Zürich, Schweiz
- ²³ Klinik für Orthopädie und Unfallchirurgie, St. Vinzenz-Hospital Dinslaken

Literatur

- 1 *Brittberg M.* Autologous chondrocyte transplantation. *Clin Orthop Relat Res* 1999; 367S: S147–S155
- 2 *Brittberg M, Lindahl A, Nilsson A et al.* Treatment of deep cartilage defects in the knee with autologous chondrocyte transplantation. *N Engl J Med* 1994; 331: 889–895
- 3 *Cassar Gheiti Aj, Downey RE, Byrne DP et al.* The 25 most cited articles in arthroscopic orthopaedic surgery. *Arthroscopy* 2012; 28: 548–564
- 4 *Behrens P, Bosch U, Bruns J et al.* [Indications and implementation of recommendations of the working group “Tissue Regeneration and Tissue Substitutes” for autologous chondrocyte transplantation (ACT)]. *Z Orthop Ihre Grenzgeb* 2004; 142: 529–539
- 5 *Cole BJ, Pascual-Garrido C, Grumet RC.* Surgical management of articular cartilage defects in the knee. *J Bone Joint Surg [Am]* 2009; 91: 1778–1790

- 6 *Alford JW, Cole BJ.* Cartilage restoration, part 1: basic science, historical perspective, patient evaluation, and treatment options. *Am J Sports Med* 2005; 33: 295–306
- 7 *Cain EL, Clancy WG.* Treatment algorithm for osteochondral injuries of the knee. *Clin Sports Med* 2001; 20: 321–342
- 8 *Bekkers JE, Inklaar M, Saris DB.* Treatment selection in articular cartilage lesions of the knee: a systematic review. *Am J Sports Med* 2009; 37 (Suppl. 1): 148S–155S
- 9 *Mollenhauer J, Kuettner KE.* Articular Cartilage. In: *Dee R, Hurst LC, Gruber MA, Stephen A, eds.* Principles of Orthopaedic Practice. 2nd ed. Kottmeier. New York: McGraw Hill; 1997
- 10 *Nehrer S, Spector M, Minas T.* Histologic analysis of tissue after failed cartilage repair procedures. *Clin Orthop Relat Res* 1999; 365: 149–162
- 11 *Henderson I, Lavigne P, Valenzuela H et al.* Autologous chondrocyte implantation: superior biologic properties of hyaline cartilage repairs. *Clin Orthop Relat Res* 2007; 455: 253–261
- 12 *LaPrade RF, Bursch LS, Olson EJ et al.* Histologic and immunohistochemical characteristics of failed articular cartilage resurfacing procedures for osteochondritis of the knee: a case series. *Am J Sports Med* 2008; 36: 360–368
- 13 *Hunter W.* On the structure and disease of articular cartilage. *Philos Trans R Soc London Biol* 1743: 514–521
- 14 *Gaissmaier C, Fritz J, Schewe B et al.* Cartilage Defects: Epidemiology and Natural History. *Osteo Trauma Care* 2006; 14: 188–194
- 15 *Anderson DD, Chubinskaya S, Guilak F et al.* Post-traumatic osteoarthritis: improved understanding and opportunities for early intervention. *J Orthop Res* 2011; 29: 802–809
- 16 *Pena E, Calvo B, Martinez MA et al.* Effect of the size and location of osteochondral defects in degenerative arthritis. A finite element simulation. *Computers in biology and medicine* 2007; 37: 376–387
- 17 *Chen CT, Bhargava M, Lin PM et al.* Time, stress, and location dependent chondrocyte death and collagen damage in cyclically loaded articular cartilage. *J Orthop Res* 2003; 21: 888–898
- 18 *Ding C, Cicuttini F, Scott F et al.* Association of prevalent and incident knee cartilage defects with loss of tibial and patellar cartilage: a longitudinal study. *Arthritis Rheum* 2005; 52: 3918–3927
- 19 *Cicuttini F, Ding C, Wluka A et al.* Association of cartilage defects with loss of knee cartilage in healthy, middle-age adults: a prospective study. *Arthritis Rheum* 2005; 52: 2033–2039
- 20 *Brittberg M.* ICRS Clinical Cartilage Injury Evaluation System. 3rd ICRS Meeting, Göteborg, Sweden; 2000
- 21 *Ergelet C, Kreuz PC, Mrosek EH et al.* Autologous chondrocyte implantation versus ACI using 3D-bioresorbable graft for the treatment of large full-thickness cartilage lesions of the knee. *Arch Orthop Trauma Surg* 2010; 130: 957–964
- 22 *Gikas PD, Aston WJ, Briggs TW.* Autologous chondrocyte implantation: where do we stand now? *J Orthop Sci* 2008; 13: 283–292
- 23 *Minas T, Gomoll AH, Solhpour S et al.* Autologous Chondrocyte Implantation for Joint Preservation in Patients with Early Osteoarthritis. *Clin Orthop Relat Res* 2009; 468: 147–157
- 24 *Nesic D, Whiteside R, Brittberg M et al.* Cartilage tissue engineering for degenerative joint disease. *Adv Drug Deliv Rev* 2006; 58: 300–322
- 25 *Goymann V.* [Abrasion arthroplasty]. *Orthopade* 1999; 28: 11–18
- 26 *Johnson LL.* Arthroscopic abrasion arthroplasty: a review. *Clin Orthop Relat Res* 2001; 391S: S306–S317
- 27 *Steadman JR, Rodkey WG, Briggs KK.* Microfracture to treat full-thickness chondral defects: surgical technique, rehabilitation, and outcomes. *J Knee Surg* 2002; 15: 170–176
- 28 *Steadman JR, Rodkey WG, Rodrigo JJ.* Microfracture: surgical technique and rehabilitation to treat chondral defects. *Clin Orthop Relat Res* 2001; 391S: S362–S369
- 29 *Chen H, Hoemann CD, Sun J et al.* Depth of subchondral perforation influences the outcome of bone marrow stimulation cartilage repair. *J Orthop Res* 2011; 29: 1178–1184
- 30 *Chen H, Sun J, Hoemann CD et al.* Drilling and microfracture lead to different bone structure and necrosis during bone-marrow stimulation for cartilage repair. *J Orthop Res* 2009; 27: 1432–1438
- 31 *Saris DB, Vanlauwe J, Victor J et al.* Characterized chondrocyte implantation results in better structural repair when treating symptomatic cartilage defects of the knee in a randomized controlled trial versus microfracture. *Am J Sports Med* 2008; 36: 235–246
- 32 *Mithoefer K, McAdams T, Williams RJ et al.* Clinical efficacy of the microfracture technique for articular cartilage repair in the knee: An evidence-based systematic analysis. *Am J Sports Med* 2009; 37: 2053–2063

- 33 Kreuz PC, Erggelet C, Steinwachs MR et al. Is microfracture of chondral defects in the knee associated with different results in patients aged 40 years or younger? *Arthroscopy* 2006; 22: 1180–1186
- 34 Mithoefer K, Williams 3rd RJ, Warren RF et al. The microfracture technique for the treatment of articular cartilage lesions in the knee. A prospective cohort study. *J Bone Joint Surg Am* 2005; 87: 1911–1920
- 35 Kreuz PC, Steinwachs MR, Erggelet C et al. Results after microfracture of full-thickness chondral defects in different compartments in the knee. *Osteoarthritis Cartilage* 2006; 14: 1119–1125
- 36 Benthien JP, Behrens P. Autologous matrix-induced chondrogenesis (AMIC). A one-step procedure for retropatellar articular resurfacing. *Acta Orthop Belg* 2010; 76: 260–263
- 37 Benthien JP, Behrens P. The treatment of chondral and osteochondral defects of the knee with autologous matrix-induced chondrogenesis (AMIC): method description and recent developments. *Knee Surg Sports Traumatol Arthrosc* 2011; 19: 1316–1319
- 38 Pascarella A, Ciatti R, Pascarella F et al. Treatment of articular cartilage lesions of the knee joint using a modified AMIC technique. *Knee Surg Sports Traumatol Arthrosc* 2010; 18: 509–513
- 39 Vasiliadis HS, Wasiak J, Salanti G. Autologous chondrocyte implantation for the treatment of cartilage lesions of the knee: a systematic review of randomized studies. *Knee Surg Sports Traumatol Arthrosc* 2010; 18: 1645–1655
- 40 Vavken P, Samartzis D. Effectiveness of autologous chondrocyte implantation in cartilage repair of the knee: a systematic review of controlled trials. *Osteoarthritis Cartilage* 2010; 18: 857–863
- 41 Horas U, Pelinkovic D, Herr G et al. Autologous chondrocyte implantation and osteochondral cylinder transplantation in cartilage repair of the knee joint. A prospective, comparative trial. *J Bone Joint Surg [Am]* 2003; 85: 185–192
- 42 Bentley G, Biant LC, Carrington RW et al. A prospective, randomised comparison of autologous chondrocyte implantation versus mosaicplasty for osteochondral defects in the knee. *J Bone Joint Surg [Br]* 2003; 85: 223–230
- 43 Dozin B, Malpeli M, Cancedda R et al. Comparative evaluation of autologous chondrocyte implantation and mosaicplasty: a multicentered randomized clinical trial. *Clin J Sport Med* 2005; 15: 220–226
- 44 Visna P, Pasa L, Cizmar I et al. Treatment of deep cartilage defects of the knee using autologous chondrograft transplantation and by abrasive techniques – a randomized controlled study. *Acta Chirurgica Belgica* 2004; 104: 709–714
- 45 Knutsen G, Drogset JO, Engebretsen L et al. A randomized trial comparing autologous chondrocyte implantation with microfracture. Findings at five years. *J Bone Joint Surg [Am]* 2007; 89: 2105–2112
- 46 Knutsen G, Engebretsen L, Ludvigsen TC et al. Autologous chondrocyte implantation compared with microfracture in the knee. A randomized trial. *J Bone Joint Surg [Am]* 2004; 86: 455–464
- 47 Saris DB, Vanlauwe J, Victor J et al. Treatment of symptomatic cartilage defects of the knee: characterized chondrocyte implantation results in better clinical outcome at 36 months in a randomized trial compared to microfracture. *Am J Sports Med* 2009; 37 (Suppl. 1): 105–19S
- 48 Vanlauwe J, Saris DB, Victor J et al. Five-year outcome of characterized chondrocyte implantation versus microfracture for symptomatic cartilage defects of the knee: early treatment matters. *Am J Sports Med* 2011; 39: 2566–2574
- 49 Basad E, Ishaque B, Bachmann G et al. Matrix-induced autologous chondrocyte implantation versus microfracture in the treatment of cartilage defects of the knee: a 2-year randomised study. *Knee Surg Sports Traumatol Arthrosc* 2010; 18: 519–527
- 50 Crawford DC, Deberardino TM, Williams RJ. NeoCart, an autologous cartilage tissue implant, compared with microfracture for treatment of distal femoral cartilage lesions: an FDA Phase-II prospective, randomized clinical trial after two years. *J Bone Joint Surg [Am]* 2012; 94: 979–989
- 51 Kon E, Gobbi A, Filardo G et al. Arthroscopic second-generation autologous chondrocyte implantation compared with microfracture for chondral lesions of the knee: prospective nonrandomized study at 5 years. *Am J Sports Med* 2009; 37: 33–41
- 52 Gooding CR, Bartlett W, Bentley G et al. A prospective, randomised study comparing two techniques of autologous chondrocyte implantation for osteochondral defects in the knee: Periosteum covered versus type I/III collagen covered. *Knee* 2006; 13: 203–210
- 53 Niemeyer P, Pestka JM, Kreuz PC et al. Characteristic complications after autologous chondrocyte implantation for cartilage defects of the knee joint. *Am J Sports Med* 2008; 36: 2091–2099
- 54 Bartlett W, Skinner JA, Gooding CR et al. Autologous chondrocyte implantation versus matrix-induced autologous chondrocyte implantation for osteochondral defects of the knee: a prospective, randomised study. *J Bone Joint Surg Br* 2005; 87: 640–645
- 55 Nuernberger S, Cyran N, Albrecht C et al. The influence of scaffold architecture on chondrocyte distribution and behavior in matrix-associated chondrocyte transplantation grafts. *Biomaterials* 2011; 32: 1032–1040
- 56 Vasiliadis HS, Wasiak J. Autologous chondrocyte implantation for full thickness articular cartilage defects of the knee. *Cochrane Database Syst Rev* 2010; 10: CD003323
- 57 Wasiak J, Clar C, Villanueva E. Autologous cartilage implantation for full thickness articular cartilage defects of the knee. *Cochrane Database Syst Rev* 2006; 3: CD003323
- 58 Wasiak J, Villanueva E. Autologous cartilage implantation for full thickness articular cartilage defects of the knee. *Cochrane Database Syst Rev* 2002; 4: CD003323
- 59 Nakamura N, Miyama T, Engebretsen L et al. Cell-based therapy in articular cartilage lesions of the knee. *Arthroscopy* 2009; 25: 531–552
- 60 Vasiliadis HS, Danielson B, Ljungberg M et al. Autologous chondrocyte implantation in cartilage lesions of the knee: long-term evaluation with magnetic resonance imaging and delayed gadolinium-enhanced magnetic resonance imaging technique. *Am J Sports Med* 2010; 38: 943–949
- 61 Peterson L, Vasiliadis HS, Brittberg M et al. Autologous chondrocyte implantation: a long-term follow-up. *Am J Sports Med* 2010; 38: 1117–1124
- 62 Beris AE, Lykissas MG, Kostas-Agnantis I et al. Treatment of full-thickness chondral defects of the knee with autologous chondrocyte implantation: a functional evaluation with long-term follow-up. *Am J Sports Med* 2012; 40: 562–567
- 63 Bhosale AM, Kuiper JH, Johnson WE et al. Midterm to long-term longitudinal outcome of autologous chondrocyte implantation in the knee joint: a multilevel analysis. *Am J Sports Med* 2009; 37 (Suppl. 1): 131S–138S
- 64 Kon E, Verdonk P, Condello V et al. Matrix-assisted autologous chondrocyte transplantation for the repair of cartilage defects of the knee: systematic clinical data review and study quality analysis. *Am J Sports Med* 2009; 37 (Suppl. 1): 156S–166S
- 65 Brittberg M. Cell carriers as the next generation of cell therapy for cartilage repair: a review of the matrix-induced autologous chondrocyte implantation procedure. *Am J Sports Med* 2010; 38: 1259–1271
- 66 Bentley G, Biant LC, Vijayan S et al. Minimum ten-year results of a prospective randomised study of autologous chondrocyte implantation versus mosaicplasty for symptomatic articular cartilage lesions of the knee. *J Bone Joint Surg [Br]* 2012; 94: 504–509
- 67 Pestka JM, Bode G, Salzman G et al. Clinical outcome of autologous chondrocyte implantation for failed microfracture treatment of full-thickness cartilage defects of the knee joint. *Am J Sports Med* 2012; 40: 325–331
- 68 Minas T, Gomoll AH, Rosenberger R et al. Increased failure rate of autologous chondrocyte implantation after previous treatment with Marrow stimulation techniques. *Am J Sports Med* 2009; 37: 902–908
- 69 Richter W. Cell-based cartilage repair: illusion or solution for osteoarthritis. *Curr Opin Rheumatol* 2007; 19: 451–456
- 70 Schmal H, Pestka JM, Salzman G et al. Autologous chondrocyte implantation in children and adolescents. *Knee Surg Sports Traumatol Arthrosc* 2012 May 3 [Epub ahead of print]
- 71 Gudas R, Simonaityte R, Cekanauskas E et al. A prospective, randomized clinical study of osteochondral autologous transplantation versus microfracture for the treatment of osteochondritis dissecans in the knee joint in children. *J Pediatr Orthop* 2009; 29: 741–748
- 72 Rosenberger RE, Gomoll AH, Bryant T et al. Repair of large chondral defects of the knee with autologous chondrocyte implantation in patients 45 years or older. *Am J Sports Med* 2008; 36: 2336–2344
- 73 Niemeyer P, Kostler W, Salzman GM et al. Autologous chondrocyte implantation for treatment of focal cartilage defects in patients age 40 years and older: A matched-pair analysis with 2-year follow-up. *Am J Sports Med* 2010; 38: 2410–2416
- 74 Mithoefer K, Hambly K, Della Villa S et al. Return to sports participation after articular cartilage repair in the knee: scientific evidence. *Am J Sports Med* 2009; 37 (Suppl. 1): 167S–176S
- 75 Steinwachs M, Engebretsen L, Brophy RH. Scientific evidence base for cartilage injury and repair in the athlete. *Cartilage* 2012; 3: 11S–17S
- 76 Kon E, Filardo G, Berruto M et al. Articular cartilage treatment in high-level male soccer players: a prospective comparative study of arthro-

- scopic second-generation autologous chondrocyte implantation versus microfracture. *Am J Sports Med* 2011; 39: 2549–2557
- 77 Kreuz PC, Steinwachs M, Ergelet C et al. Importance of sports in cartilage regeneration after autologous chondrocyte implantation: a prospective study with a 3-year follow-up. *Am J Sports Med* 2007; 35: 1261–1268
- 78 Hambly K, Bobic V, Wondrasch B et al. Autologous chondrocyte implantation postoperative care and rehabilitation: science and practice. *Am J Sports Med* 2006; 34: 1020–1038
- 79 Hirschmuller A, Baur H, Braun S et al. Rehabilitation after autologous chondrocyte implantation for isolated cartilage defects of the knee. *Am J Sports Med* 2011; 39: 2686–2696
- 80 Ebert JR, Fallon M, Zheng MH et al. A randomized trial comparing accelerated and traditional approaches to postoperative weightbearing rehabilitation after matrix-induced autologous chondrocyte implantation: findings at 5 years. *Am J Sports Med* 2012; 40: 1527–1537
- 81 Wondrasch B, Zak L, Welsch GH et al. Effect of accelerated weightbearing after matrix-associated autologous chondrocyte implantation on the femoral condyle on radiographic and clinical outcome after 2 years: a prospective, randomized controlled pilot study. *Am J Sports Med* 2009; 37 (Suppl. 1): 88S–96S
- 82 Pietschmann MF, Horng A, Glaser C et al. [Post-treatment rehabilitation after autologous chondrocyte implantation: state of the art and recommendations of the clinical tissue regeneration study group of the German Society for Accident Surgery and the German Society for Orthopedics and Orthopedic Surgery.]. *Der Unfallchirurg* 2012 Nov 25 [Epub ahead of print]
- 83 Marlovits S, Zeller P, Singer P et al. Cartilage repair: generations of autologous chondrocyte transplantation. *Eur J Radiol* 2006; 57: 24–31
- 84 Pelttari K, Winter A, Steck E et al. Premature induction of hypertrophy during in vitro chondrogenesis of human mesenchymal stem cells correlates with calcification and vascular invasion after ectopic transplantation in SCID mice. *Arthritis Rheum* 2006; 54: 3254–3266
- 85 Pietschmann MF, Horng A, Niethammer T et al. Cell quality affects clinical outcome after MACI procedure for cartilage injury of the knee. *Knee Surg Sports Traumatol Arthrosc* 2009; 17: 1305–1311
- 86 Niemeyer P, Pestka JM, Salzmans GM et al. Influence of cell quality on clinical outcome after autologous chondrocyte implantation. *Am J Sports Med* 2012; 40: 556–561
- 87 Gomoll AH, Madry H, Knutsen G et al. The subchondral bone in articular cartilage repair: current problems in the surgical management. *Knee Surg Sports Traumatol Arthrosc* 2010; 18: 434–447
- 88 Madry H. The subchondral bone: a new frontier in articular cartilage repair. *Knee Surg Sports Traumatol Arthrosc* 2010; 18: 417–418
- 89 Imhof H, Sulzbacher I, Grampp S et al. Subchondral bone and cartilage disease: a rediscovered functional unit. *Invest Radiol* 2000; 35: 581–588
- 90 Menetrey J, Unno-Veith F, Madry H et al. Epidemiology and imaging of the subchondral bone in articular cartilage repair. *Knee Surg Sports Traumatol Arthrosc* 2010; 18: 463–471
- 91 Pape D, Filardo G, Kon E et al. Disease-specific clinical problems associated with the subchondral bone. *Knee Surg Sports Traumatol Arthrosc* 2010; 18: 448–462
- 92 Ochs BG, Muller-Horvat C, Albrecht D et al. Remodeling of articular cartilage and subchondral bone after bone grafting and matrix-associated autologous chondrocyte implantation for osteochondritis dissecans of the knee. *Am J Sports Med* 2011; 39: 764–773
- 93 Aurich M, Anders J, Trommer T et al. [Autologous chondrocyte transplantation by the sandwich technique. A salvage procedure for osteochondritis dissecans of the knee]. *Unfallchirurg* 2007; 110: 176–179
- 94 Vijayan S, Bartlett W, Bentley G et al. Autologous chondrocyte implantation for osteochondral lesions in the knee using a bilayer collagen membrane and bone graft: a two- to eight-year follow-up study. *J Bone Joint Surg [Br]* 2012; 94: 488–492
- 95 Bartlett W, Gooding CR, Carrington RW et al. Autologous chondrocyte implantation at the knee using a bilayer collagen membrane with bone graft. A preliminary report. *J Bone Joint Surg [Br]* 2005; 87: 330–332
- 96 Niemeyer P, Salzmans G, Schmal H et al. Autologous chondrocyte implantation for the treatment of chondral and osteochondral defects of the talus: a meta-analysis of available evidence. *Knee Surg Sports Traumatol Arthrosc* 2012; 20: 1696–1703
- 97 Fontana A, Bistolfi A, Crova M et al. Arthroscopic treatment of hip chondral defects: autologous chondrocyte transplantation versus simple debridement – a pilot study. *Arthroscopy* 2012; 28: 322–329
- 98 Akimau P, Bhosale A, Harrison PE et al. Autologous chondrocyte implantation with bone grafting for osteochondral defect due to post-traumatic osteonecrosis of the hip – a case report. *Acta Orthopaedica* 2006; 77: 333–336
- 99 Buchmann S, Salzmans GM, Glanzmann MC et al. Early clinical and structural results after autologous chondrocyte transplantation at the glenohumeral joint. *J Shoulder Elbow Surg* 2012; 21: 1213–1221